



2303240568

检 查 结 果

姓名	霍守保
性别	男
年龄	66岁
联系电话	13994381787
体检日期	2026-05-07

检验报告

血常规（五分类）

项目名称	检查结果	单位	参考值	提示
白细胞(WBC)	6.63	$10^9/L$	3.5--9.5	
淋巴细胞绝对值(LY#)	1.73	$10^9/L$	1.1--3.2	
淋巴细胞百分比(LY%)	26.1	%	20--50	
中性粒细胞绝对值(GR#)	4.27	$10^9/L$	1.8--6.3	
中性粒细胞百分比(GR%)	64.4	%	40--75	
嗜碱性粒细胞绝对值(BA#)	0.01	$10^9/L$	0--0.06	
嗜碱性粒细胞百分比(BA%)	0.1	%	0--1.0	
嗜酸性粒细胞绝对值(E0#)	0.20	$10^9/L$	0.02--0.52	
嗜酸性粒细胞百分比(E0%)	3.0	%	0.4--8	
血小板(PLT)	230	$10^9/L$	125--350	
血小板分布宽度(PDW)	12.5	f1	9.0--17	
平均血小板体积(MPV)	10.5	f1	6.0--14.0	
血小板压积(PCT)	0.241	%	0.11--0.28	
红细胞(RBC)	5.54	$10^{12}/L$	4.3--5.8	
血红蛋白	165	g/L	130--175	
红细胞压积(HCT)	51.2	%	40--50	↑
红细胞平均体积(MCV)	92.4	f1	82--100	
平均血红蛋白含量(MCH)	29.9	pg	27--34	
平均血红蛋白浓度(MCHC)	323	g/L	316--354	
单核细胞绝对值(MO#)	0.42	$10^9/L$	0.1--0.6	
单核细胞百分比(MO%)	6.4	%	3--10	
红细胞分布宽度标准差(RDW-SD)	46.2	f1	35--56	
红细胞分布宽度变异系数(RDW-CV)	13.9	%	10.6--16.6	

大血小板比率	29.6	%	11--45	
大血小板数目	68	$10^9/L$	30--90	
未成熟粒细胞数目	0.00	$10^9/L$	0--0.6	
未成熟粒细胞百分比	0.0	%	0--10	
有核红细胞数目	0.000	$10^9/L$	0--9999	
有核红细胞百分比	0.00	/100WBC	0--9999	

***小结:**

红细胞压积(HCT)偏高(51.2 %)

操作员：祁佳佳 检查日期:2026-05-07 检查医生:

空腹血糖

项目名称	检查结果	单位	参考值	提示
葡萄糖(GLU)	5.54	mmol/L	3.89--6.1	

***小结:**

未见异常

操作员：孙钰 检查日期:2026-05-07 检查医生:

血脂四项

项目名称	检查结果	单位	参考值	提示
动脉硬化指数	3.42		1.31--3.19	↑
总胆固醇(CHOL)	3.70	mmol/L	2.59--5.2	
甘油三脂(TG)	1.51	mmol/L	0.7--1.7	
低密度脂蛋白(LDL)	2.36	mmol/L	0--4.13	
高密度脂蛋白(HDL)	0.69	mmol/L	0.77--1.55	↓

***小结:**

动脉硬化指数偏高(3.42) 高密度脂蛋白(HDL)偏低(0.69 mmol/L)

操作员：孙钰 检查日期:2026-05-07 检查医生:

肝功能两项

项目名称	检查结果	单位	参考值	提示
------	------	----	-----	----

丙氨酸氨基转移酶 (ALT)	53.00	U/L	9--50	↑
门冬氨酸氨基转移酶 (AST)	28.00	U/L	15--40	

***小结:**

丙氨酸氨基转移酶 (ALT) 偏高 (53.00 U/L)

操作员：孙钰 检查日期：2026-05-07 检查医生：

肾功能 (2 项)

项目名称	检查结果	单位	参考值	提示
肌酐 (CREA)	94.50	umol/L	57--111	
尿素测定 (Urea)	4.20	mmol/L	3.6--9.5	

***小结:**

未见异常

操作员：孙钰 检查日期：2026-05-07 检查医生：

体检科 12导联心电图报告

霍守保 男 66岁 体检号:419681

病床号:

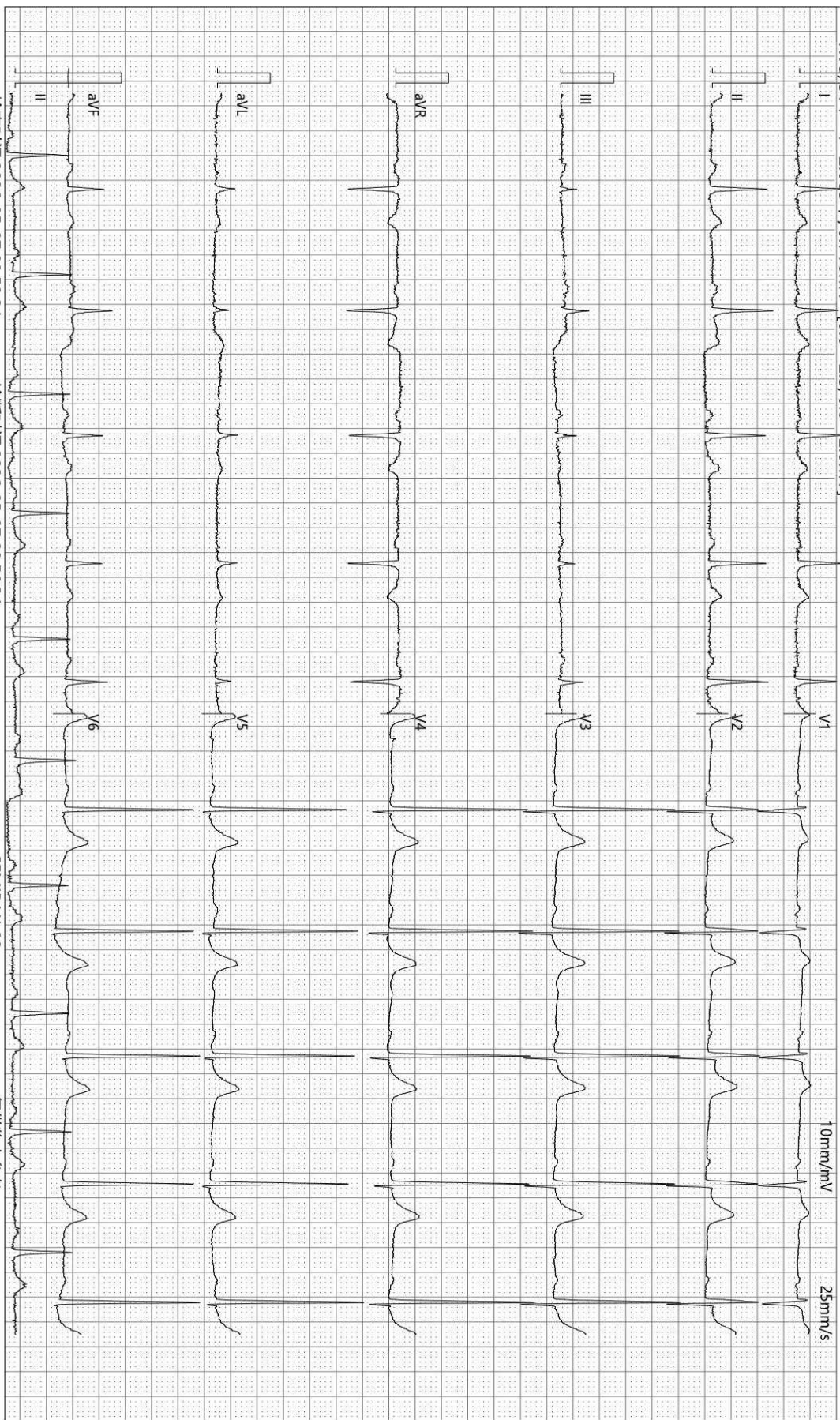
诊断结果:

- 1.窦性心律
- 2.左心室高电压

诊断医生:

张之生

HR	: 61bpm	[60 ~ 100bpm]
P	: 123 f ms	[0 ~ 110ms]
PR	: 191ms	[120 ~ 200ms]
QRS	: 81ms	[60 ~ 100ms]
QT/QTc	: 382/385ms	[320 ~ 440/0 ~ 450ms]
P/QRS/T	: 64/47/39deg.	[0 ~ 75/-30 ~ 90/0 ~ 75deg]
RV5/SV1	: 2.663 1/0.718mV	[0.0 ~ 2.5/0.0 ~ 2.0mV]



检查时间:2026-05-07 09:50:24

诊断时间:2026-05-07 09:56:34

SEMIP V1 90

仅供临床参考

Rich 大同瑞慈康复医院
超声诊断图文报告

流水号: 2303240568

超声号: 2168329

姓名: 霍守保

年龄: 66 岁

性别: 男

检查设备: Vivid E95

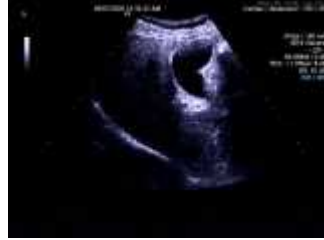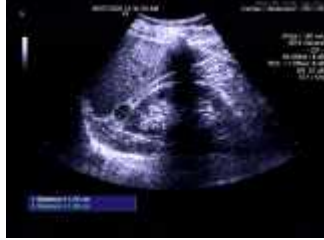体检号: 419681

申请医院: 本院

体检科室: 体检科

检查部位: 腹部彩超

经典图像:



影像所见:

肝脏大小形态正常, 包膜光滑完整, 实质回声细腻、增强, 肝内管道系统走行欠清晰, 门静脉及肝内胆管不扩张。

胆囊大小形态正常, 壁不厚、光滑, 囊内透声好, 肝外胆管不扩张。

胰腺大小形态正常, 实质回声均匀, 主胰管不扩张。

脾脏大小形态正常, 实质回声均匀, 脾门静脉不宽。

双肾大小形态正常, 皮髓质分界清晰, 双肾实质内探及囊性无回声, 左肾大小约 1.4*1.0cm, 右肾大者约 1.7*1.3cm, 均边界清, 内透声好, 双肾集合系统未见分离, 双侧输尿管未见扩张。

影像诊断:

1. 轻度脂肪肝
2. 双肾囊肿

报告医师: 李菊蓉

检查日期: 2026-05-07

审核医师:

报告日期: 2026-05-07



注: 本报告仅供临床医生参考!

地址: 大同市魏都大道 79 号。若有疑问, 请致电: 0352---2830580

