



2303240567

# 检 查 结 果

姓名	李福梅
性别	女
年龄	67岁
联系电话	13191225623
体检日期	2026-05-07

## 检验报告

## 血常规（五分类）

项目名称	检查结果	单位	参考值	提示
白细胞(WBC)	5.56	$10^9/L$	3.5--9.5	
淋巴细胞绝对值(LY#)	1.36	$10^9/L$	1.1--3.2	
淋巴细胞百分比(LY%)	24.5	%	20--50	
中性粒细胞绝对值(GR#)	3.81	$10^9/L$	1.8--6.3	
中性粒细胞百分比(GR%)	68.4	%	40--75	
嗜碱性粒细胞绝对值(BA#)	0.01	$10^9/L$	0--0.06	
嗜碱性粒细胞百分比(BA%)	0.2	%	0--1.0	
嗜酸性粒细胞绝对值(E0#)	0.17	$10^9/L$	0.02--0.52	
嗜酸性粒细胞百分比(E0%)	3.1	%	0.4--8	
血小板(PLT)	135	$10^9/L$	125--350	
血小板分布宽度(PDW)	13.7	f1	9.0--17	
平均血小板体积(MPV)	10.8	f1	6.0--14.0	
血小板压积(PCT)	0.146	%	0.11--0.28	
红细胞(RBC)	5.18	$10^{12}/L$	3.8--5.1	↑
血红蛋白	142	g/L	115--150	
红细胞压积(HCT)	44.7	%	35--45	
红细胞平均体积(MCV)	86.2	f1	82--100	
平均血红蛋白含量(MCH)	27.5	pg	27--34	
平均血红蛋白浓度(MCHC)	319	g/L	316--354	
单核细胞绝对值(MO#)	0.21	$10^9/L$	0.1--0.6	
单核细胞百分比(MO%)	3.8	%	3--10	
红细胞分布宽度标准差(RDW-SD)	47.4	f1	35--56	
红细胞分布宽度变异系数(RDW-CV)	15.4	%	10.6--16.6	

大血小板比率	31.7	%	11--45	
大血小板数目	43	$10^9/L$	30--90	
未成熟粒细胞数目	0.00	$10^9/L$	0--0.6	
未成熟粒细胞百分比	0.0	%	0--10	
有核红细胞数目	0.000	$10^9/L$	0--9999	
有核红细胞百分比	0.00	/100WBC	0--9999	

**\*小结:**

红细胞(RBC)偏高( $5.18 \times 10^{12}/L$ )

操作员：祁佳佳 检查日期:2026-05-07 检查医生:

**空腹血糖**

项目名称	检查结果	单位	参考值	提示
葡萄糖(GLU)	5.39	mmol/L	3.89--6.1	

**\*小结:**

未见异常

操作员：孙钰 检查日期:2026-05-07 检查医生:

**血脂四项**

项目名称	检查结果	单位	参考值	提示
动脉硬化指数	3.68		1.31--3.19	↑
总胆固醇(CHOL)	4.70	mmol/L	2.59--5.2	
甘油三脂(TG)	3.80	mmol/L	0.7--1.7	↑
低密度脂蛋白(LDL)	2.39	mmol/L	0--4.13	
高密度脂蛋白(HDL)	0.65	mmol/L	0.77--1.55	↓

**\*小结:**

动脉硬化指数偏高(3.68) 甘油三脂(TG)偏高(3.80 mmol/L) 高密度脂蛋白(HDL)偏低(0.65 mmol/L)

操作员：孙钰 检查日期:2026-05-07 检查医生:

**肝功能两项**

项目名称	检查结果	单位	参考值	提示
------	------	----	-----	----

丙氨酸氨基转移酶 (ALT)	21.00	U/L	7--40	
门冬氨酸氨基转移酶 (AST)	27.00	U/L	13--35	

**\*小结:**

未见异常

操作员：孙钰 检查日期：2026-05-07 检查医生：

**肾功能 (2项)**

项目名称	检查结果	单位	参考值	提示
肌酐 (CREA)	76.40	umol/L	41--81	
尿素测定 (Urea)	4.70	mmol/L	3.1--8.8	

**\*小结:**

未见异常

操作员：孙钰 检查日期：2026-05-07 检查医生：

# 体检科 12导联心电图报告

李福梅 女 67岁 体检号:419680

病床号:

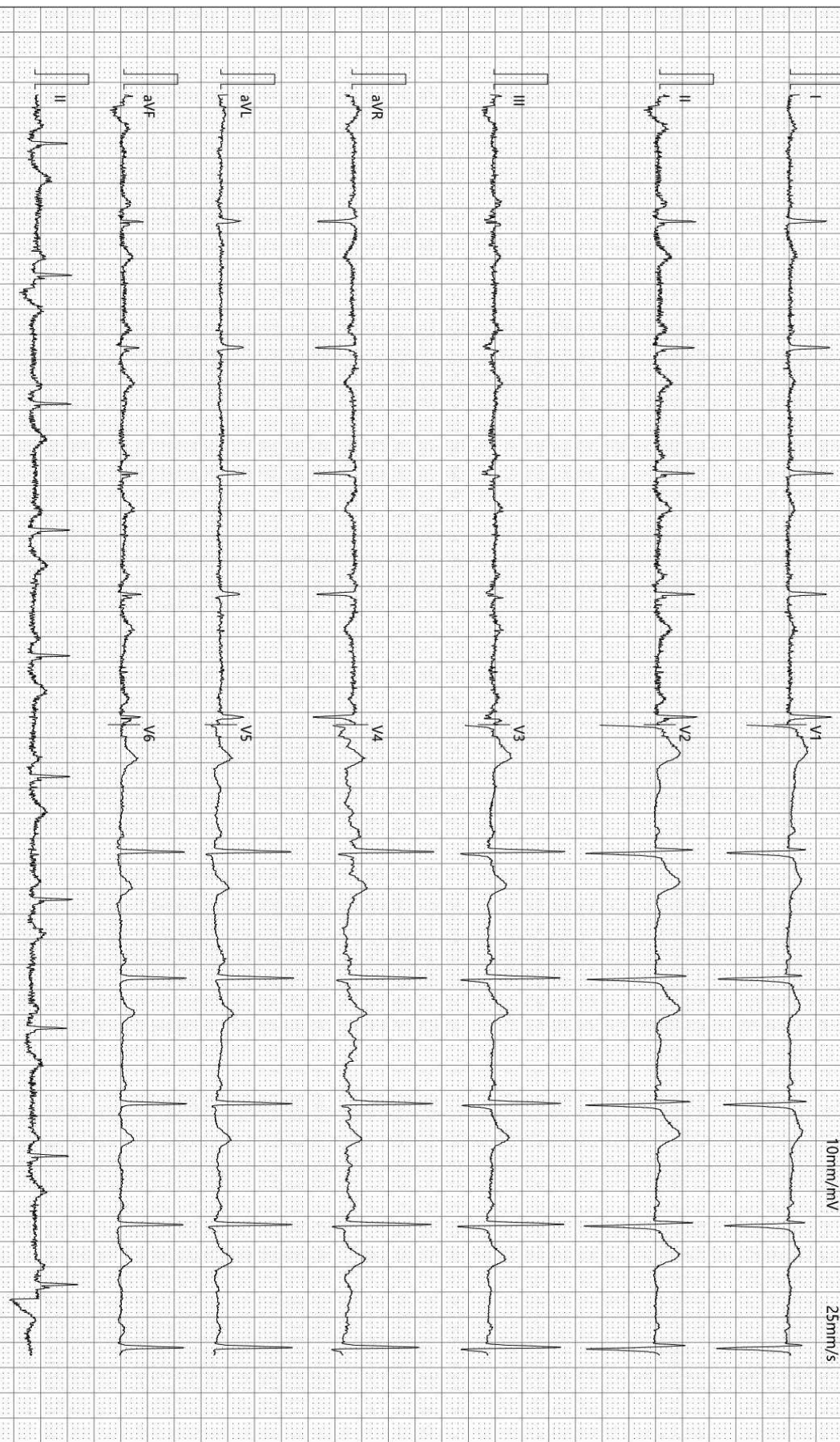
诊断结果:

窦性心动过缓

诊断医生:

张之生

HR : 59 ↓ bpm [60 ~ 100bpm]  
P : 123 ↑ ms [0 ~ 110ms]  
PR : 167ms [120 ~ 200ms]  
QRS : 91ms [60 ~ 100ms]  
QT/QTc : 399/398ms [320 ~ 440/0 ~ 460ms]  
P/QRS/T : 78 ↑ /29/65deg. [0 ~ 75/-30 ~ 90/0 ~ 75deg]  
RV5/SV1 : 1.403/1.225mV [0.0 ~ 2.5/0.0 ~ 2.0mV]



检查时间:2026-05-07 09:41:43

诊断时间:2026-05-07 09:48:48

SEMIP V1 90

仅供临床参考

Rich 大同瑞慈康复医院  
超声诊断图文报告

流水号: 2303240567

超声号: 2168422

姓名: 李福梅

年龄: 67 岁

性别: 女

检查设备: Vivid E95

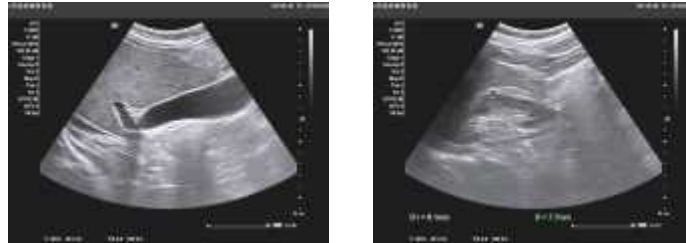
体检号: 419680

申请医院: 本院

体检科室: 体检科

检查部位: 腹部彩超

经典图像:



影像所见:

肝脏大小形态正常, 包膜光滑完整, 实质回声细腻、增强, 肝内管道系统走行欠清晰, 门静脉及肝内胆管不扩张。

胆囊大小形态正常, 壁不厚、光滑, 囊内透声好, 肝外胆管不扩张。

胰腺大小形态正常, 实质回声均匀, 主胰管不扩张。

脾脏大小形态正常, 实质回声均匀, 脾门静脉不宽。

双肾大小形态正常, 皮髓质分界清晰, 集合系统未见分离, 双侧输尿管未见扩张, 于右肾实质内见约 0.8\*0.8cm 囊性结构, 边界清。

影像诊断:

1. 轻度脂肪肝
2. 右肾囊肿

报告医师:

检查日期: 2026-05-07

审核医师:

报告日期: 2026-05-07



注: 本报告仅供临床医生参考!

地址: 大同市魏都大道 79 号。若有疑问, 请致电: 0352---2830580

