



# 检 查 结 果

|      |             |
|------|-------------|
| 姓名   | 杜喜凤         |
| 性别   | 女           |
| 年龄   | 58岁         |
| 联系电话 | 18303424616 |
| 体检日期 | 2026-05-15  |

## 检验报告

## 血常规（五分类）

| 项目名称                | 检查结果  | 单位          | 参考值        | 提示 |
|---------------------|-------|-------------|------------|----|
| 白细胞(WBC)            | 6.87  | $10^9/L$    | 3.5--9.5   |    |
| 淋巴细胞绝对值(LY#)        | 2.31  | $10^9/L$    | 1.1--3.2   |    |
| 淋巴细胞百分比(LY%)        | 33.6  | %           | 20--50     |    |
| 中性粒细胞绝对值(GR#)       | 3.96  | $10^9/L$    | 1.8--6.3   |    |
| 中性粒细胞百分比(GR%)       | 57.6  | %           | 40--75     |    |
| 嗜碱性粒细胞绝对值(BA#)      | 0.01  | $10^9/L$    | 0--0.06    |    |
| 嗜碱性粒细胞百分比(BA%)      | 0.2   | %           | 0--1.0     |    |
| 嗜酸性粒细胞绝对值(E0#)      | 0.28  | $10^9/L$    | 0.02--0.52 |    |
| 嗜酸性粒细胞百分比(E0%)      | 4.1   | %           | 0.4--8     |    |
| 血小板(PLT)            | 213   | $10^9/L$    | 125--350   |    |
| 血小板分布宽度(PDW)        | 11.8  | f1          | 9.0--17    |    |
| 平均血小板体积(MPV)        | 9.9   | f1          | 6.0--14.0  |    |
| 血小板压积(PCT)          | 0.211 | %           | 0.11--0.28 |    |
| 红细胞(RBC)            | 5.32  | $10^{12}/L$ | 3.8--5.1   | ↑  |
| 血红蛋白                | 156   | g/L         | 115--150   | ↑  |
| 红细胞压积(HCT)          | 48.2  | %           | 35--45     | ↑  |
| 红细胞平均体积(MCV)        | 90.7  | f1          | 82--100    |    |
| 平均血红蛋白含量(MCH)       | 29.4  | pg          | 27--34     |    |
| 平均血红蛋白浓度(MCHC)      | 325   | g/L         | 316--354   |    |
| 单核细胞绝对值(MO#)        | 0.31  | $10^9/L$    | 0.1--0.6   |    |
| 单核细胞百分比(MO%)        | 4.5   | %           | 3--10      |    |
| 红细胞分布宽度标准差(RDW-SD)  | 43.5  | f1          | 35--56     |    |
| 红细胞分布宽度变异系数(RDW-CV) | 13.4  | %           | 10.6--16.6 |    |

|           |       |          |         |  |
|-----------|-------|----------|---------|--|
| 大血小板比率    | 25.8  | %        | 11--45  |  |
| 大血小板数目    | 55    | $10^9/L$ | 30--90  |  |
| 未成熟粒细胞数目  | 0.00  | $10^9/L$ | 0--0.6  |  |
| 未成熟粒细胞百分比 | 0.0   | %        | 0--10   |  |
| 有核红细胞数目   | 0.000 | $10^9/L$ | 0--9999 |  |
| 有核红细胞百分比  | 0.00  | /100WBC  | 0--9999 |  |

**\*小结:**红细胞(RBC)偏高( $5.32 \times 10^{12}/L$ ) 血红蛋白偏高(156 g/L) 红细胞压积(HCT)偏高(48.2 %)

操作员：祁佳佳 检查日期：2026-05-15 检查医生：

**空腹血糖**

| 项目名称     | 检查结果  | 单位     | 参考值       | 提示 |
|----------|-------|--------|-----------|----|
| 葡萄糖(GLU) | 10.17 | mmol/L | 3.89--6.1 | ↑  |

**\*小结:**

葡萄糖(GLU)偏高(10.17 mmol/L)

操作员：梁可欣 检查日期：2026-05-15 检查医生：

**血脂四项**

| 项目名称        | 检查结果 | 单位     | 参考值        | 提示 |
|-------------|------|--------|------------|----|
| 动脉硬化指数      | 1.57 |        | 1.31--3.19 |    |
| 总胆固醇(CHOL)  | 5.08 | mmol/L | 2.59--5.2  |    |
| 甘油三脂(TG)    | 1.65 | mmol/L | 0.7--1.7   |    |
| 低密度脂蛋白(LDL) | 2.37 | mmol/L | 0--4.13    |    |
| 高密度脂蛋白(HDL) | 1.51 | mmol/L | 0.77--1.55 |    |

**\*小结:**

未见异常

操作员：梁可欣 检查日期：2026-05-15 检查医生：

**肝功能两项**

| 项目名称 | 检查结果 | 单位 | 参考值 | 提示 |
|------|------|----|-----|----|
|------|------|----|-----|----|

|                 |       |     |        |   |
|-----------------|-------|-----|--------|---|
| 丙氨酸氨基转移酶 (ALT)  | 50.00 | U/L | 7--40  | ↑ |
| 门冬氨酸氨基转移酶 (AST) | 31.00 | U/L | 13--35 |   |

**\*小结:**

丙氨酸氨基转移酶 (ALT) 偏高 (50.00 U/L)

操作员：梁可欣 检查日期：2026-05-15 检查医生：

**肾功能 (2 项)**

| 项目名称        | 检查结果  | 单位     | 参考值      | 提示 |
|-------------|-------|--------|----------|----|
| 肌酐 (CREA)   | 33.90 | umol/L | 41--73   | ↓  |
| 尿素测定 (Urea) | 6.20  | mmol/L | 2.6--7.5 |    |

**\*小结:**

肌酐 (CREA) 偏低 (33.90 umol/L)

操作员：梁可欣 检查日期：2026-05-15 检查医生：

体检科 12导联心电图报告

杜喜凤 女 58岁 体检号:419648

病床号:

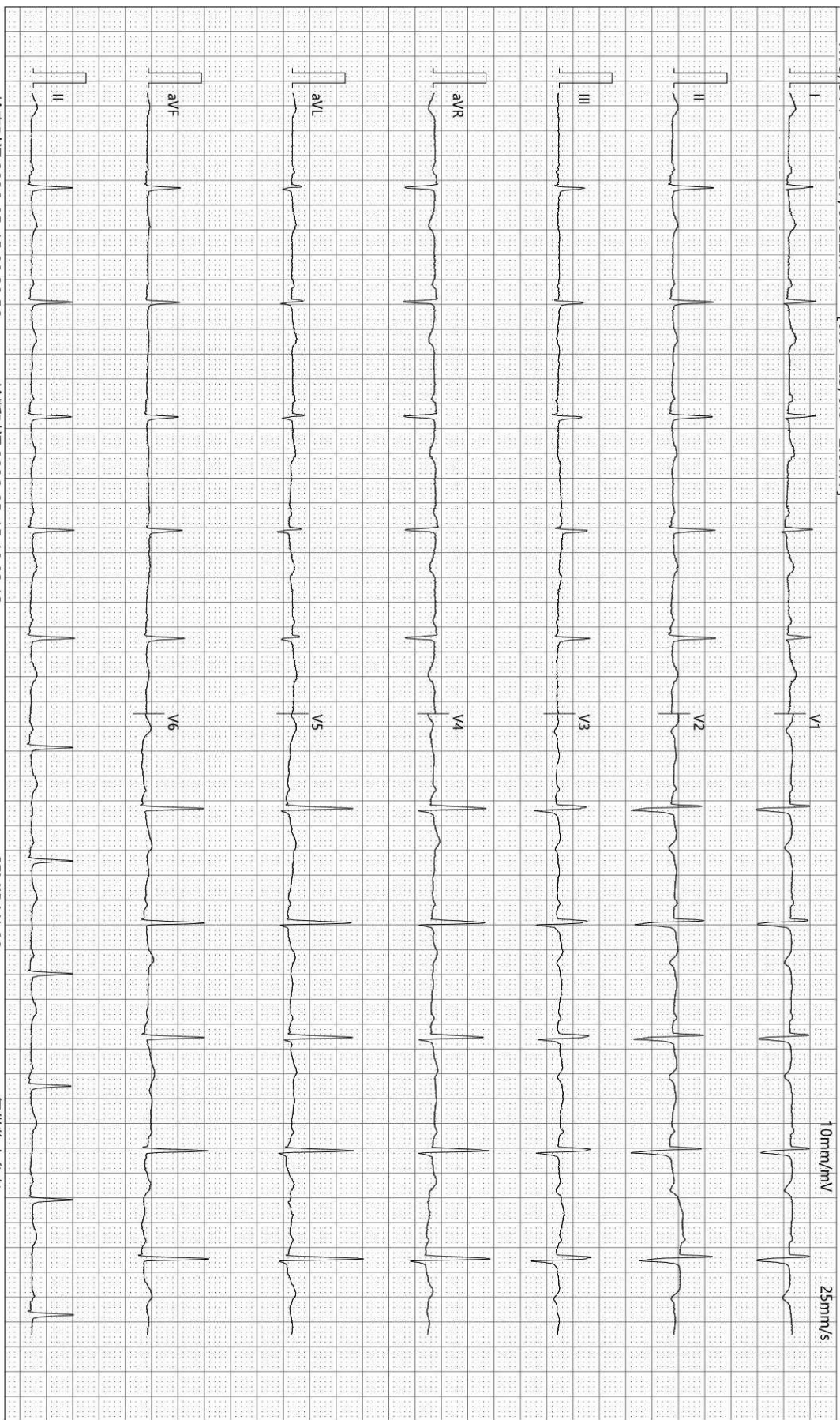
诊断结果:

- 1. 窦性心律
- 2. T波改变

诊断医生:

张之生

HR : 66bpm [60~100bpm]  
 P : 101ms [0~110ms]  
 PR : 168ms [120~200ms]  
 QRS : 77ms [60~100ms]  
 QT/QTc : 405/425ms [320~440/0~460ms]  
 P/QRS/T : 0/57/21deg. [0~75/-30~90/0~75deg]  
 RV5/SV1 : 1.247/0.622mV [0.0~2.5/0.0~2.0mV]



检查时间:2026-05-15 09:30:56

诊断时间:2026-05-15 10:03:13

SEMIP V1.90

仅供临床参考

Rich 大同瑞慈康复医院  
超声诊断图文报告

流水号: 2303240534

超声号: 2174305

姓名: 杜喜凤

年龄: 58 岁

性别: 女

检查设备: Vivid E95

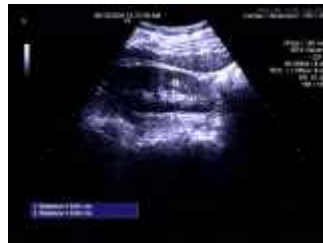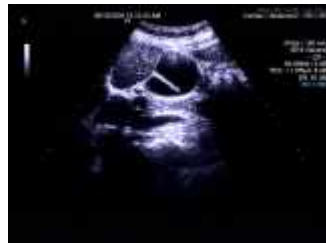体检号: 419648

申请医院: 本院

体检科室: 体检科

检查部位: 腹部彩超

经典图像:



影像所见:

肝脏大小形态正常, 包膜光滑完整, 实质回声均匀, 肝内管道系统走行清晰, 门静脉及肝内胆管不扩张。

胆囊大小形态正常, 壁不厚、光滑, 囊内透声好, 肝外胆管不扩张。

胰腺大小形态正常, 实质回声均匀, 主胰管不扩张。

脾脏大小形态正常, 实质回声均匀, 脾门静脉不宽。

双肾大小形态正常, 皮髓质分界清晰, 右肾实质内探及高回声结节, 大小约 0.8\*0.6cm, 边界清, 集合系统未见分离, 双侧输尿管未见扩张。

影像诊断:

右肾高回声结节考虑错构瘤

报告医师: 李菊蓉

检查日期: 2026-05-15

审核医师:

报告日期: 2026-05-15



注: 本报告仅供临床医生参考!

地址: 大同市魏都大道 79 号。若有疑问, 请致电: 0352---2830580

