



2303240525

# 大同瑞慈健康体检

## 报 告 册

体检编号	419639	工号	419639
姓名	魏素芹		
性别	女	年龄	65岁
单位	新荣区花园屯乡杨窑村贫困		
部门	新荣区花园屯乡杨窑村贫困户		
联系电话	13610626183		
体检日期	2023-12-20		

尊敬的魏素芹女士您好！

首先，瑞慈健康体检全体员工欢迎您的光临，并对您的信任表示衷心的感谢！

您于 2023-12-20 （体检编号：419639）完成健康检查，本机构的各科医生已根据您的体检项目及结果，汇总成此份健康体检报告，并经总检医生审核。据此提出对您健康状况的综合分析及建议。

瑞慈健康体检倡导“大健康、大康复”，提出“健康是第一财富（Rich）”的人文理念。希望您仔细阅读并妥善地保管此份健康体检报告，并认真关注报告中的提示与建议，若您对报告内容有任何疑问，可直接与瑞慈健康体检客服部联系，进一步咨询。

健康体检咨询电话：**0352-2824444**

客户服务咨询电话：**0352-2830597**  
**400-6112995**

瑞慈健康体检报告由下列内容组成：

第一部分：主检报告

第二部分：分科分项结果

第三部分：检验报告

第四部分：附表

## 主检报告

### 检查综述

- 【血脂四项】 甘油三脂(TG)偏高(3.72 mmol/L)
- 【心电图】 1. 窦性心律 2. 完全性右束支阻滞 3. 继发性T波倒置(V1-V3)
- 【心脏彩超】 1. 肺动脉瓣少量返流 2. 二尖瓣少量返流 3. 左室舒张功能减低
- 【腹部彩超】 肝囊肿
- 【动脉硬化检测】 1. 单纯收缩期高血压 2. 外周动脉僵硬度增高

### 医生建议

#### 【甘油三脂(TG)偏高】：

- 甘油三酯是甘油和脂肪酸所构成的有机化合物，甘油三酯测定是脂类代谢的重要指标之一。
- 甘油三酯增高与冠心病的发生有着重要的相关性，随年龄增大而有上升的趋势，其增高最常见于高脂和过量糖类饮食、肥胖等。
- 甘油三酯主要功能是为机体提供能量，其正常值在0.7-1.7mmol/L之间，1.7-2.29mmol/L为边缘增高，提示应该注意饮食和运动了。
- 甘油三酯大于2.3mmol/L，就称为高甘油三酯血症。甘油三酯增高虽然不会直接导致血管斑块的形成，但也会间接引起心脑血管疾病风险增加，同时，当甘油三酯大于5.6mmol/L时，还会增加急性胰腺炎的风险，所以降低甘油三酯的基础主要是控制饮食，饮食控制不佳可以选择药物治疗。
- 生活方式的干预是控制甘油三酯水平升高的基础，包括减重，增加运动量，限制酒精摄入以及避免食用果糖和高碳水化合物食物。多食蔬菜水果，定期复查。
- 明显增高者在医师的指导下使用降脂药物治疗，首选他汀和贝特类药物。

#### 【完全性右束支阻滞】：

- 建议心血管内科诊断治疗。

#### 【T波倒置】：

- 建议动态心电图检查，必要时行冠脉CTA检查，心血管内科诊断治疗。

#### 【左室舒张功能减低】：

- 左心室舒张功能是指心肌弹性减低，心脏泵血功能减退。其引起原因，一是随着年龄的增长，心肌组织退行性变。其二是由于冠心病、高血压等慢性心肌病变。一般来说没有原发病变及年龄偏大的人员又无症状，不需要特殊处理，建议心内科结合临床考虑。

#### 【二尖瓣少量返流】：

- 由于二尖瓣瓣膜轻微的改变而产生二尖瓣相对关闭不全。在很多人中，没有临床症状，只有在做心脏彩超时发现。一般不需要治疗，建议定期复查，必要时心内科结合临床考虑。

#### 【肺动脉瓣少量返流】：

- 建议心血管内科诊断治疗。

**【肝囊肿】：**

- (1)肝囊肿，通俗说就是肝脏中的水泡。绝大多数的肝囊肿都是先天性的，即因先天发育的某些异常导致了肝囊肿形成。
- (2)肝囊肿病因大多数系肝内小胆管发育障碍所致,单发性肝囊肿的发生是由于异位胆管造成。肝囊肿生长缓慢,所以可能长期或终生无症状，其临床表现也随囊肿位置、大小、数目以及有无压迫邻近器官和有无并发症而异。
- (3)肝囊肿是一种较常见的肝脏良性疾病，一般没有什么症状，也不会影响肝功。5CM以下的肝囊肿一般不需要特殊治疗。当囊肿长大到一定程度，可能会压迫胃肠道而引起症状，如上腹不适饱胀；也有因囊肿继发细菌感染而有腹痛、发热的。
- (4)肝囊肿首次发现，建议作MRI或CT检查，除外肝内其它占位性病变。
- (5)过大的肝囊肿，对肝脏本身或周围的器官有压迫症状的，或有炎症的，往外科治疗。
- (6)已确诊为肝囊肿，动态观察，定期B超检查进行对照，监测囊肿大小。
- (7)解除顾虑和紧张情绪，保持良好心态，切忌大怒。
- (8)多食新鲜蔬菜和水果，保持大便通畅，防止便秘；保证营养，宜食清淡富含蛋白质的食物为主；限制饮酒。
- (9)不宜剧烈运动，防止过度用力，以免增加腹腔压力。
- (10)如有症状请及时就诊。

**【单纯收缩期高血压】：**

- (1)所谓单纯收缩期高血压，顾名思义是指一个人的舒张压（即低压）不高，仅仅是收缩压（即高压）超过正常范围。
- (2)单纯收缩期高血压标准为收缩压在140mmHg以上，舒张压为90mmHg以下。如果收缩压在140-149mmHg，又称单纯收缩期临界高血压。由于单纯收缩期高血压大部分发生在60岁以上的老年人，故又称老年单纯收缩期高血压。
- (3)当病人患动脉硬化、甲状腺功能亢进、主动脉关闭不全、体循环动静脉瘘、动脉导管未闭及原因不明的高动力循环状态时，也常伴有收缩期高血压，但这些不包括在单纯收缩期高血压范围内。
- (4)劳逸结合，保持良好身心状态。避免各种诱因：如情绪低落、紧张等。改进生活方式，适当低盐、低脂、低胆固醇饮食，戒烟酒。必要时心血管专科诊治，定期复诊。
- (5)平时应低盐（每天5~10g）、低脂饮食（少吃动物脂肪与内脏）；忌烟限酒。遵照医嘱坚持服药，定期测量血压，宜控制在140/90mmHg以下，若合并有糖尿病和肾病，要把血压控制在130/80mmHg以下。
- (6)血压到正常水平时，说明此时选用的降压药和治疗方案基本合适，但并不意味着高血压已被“治愈”，应坚持治疗。若盲目自行停药或间断服药，常会使血压波动很大，而加重心、脑、肾和血管的损害。

**【外周动脉僵硬度增高】：**

- (1)动脉硬化是全身性粥样硬化在肢体局部表现，是全身性动脉内膜及其中膜呈退行性、增生性改变，使血管壁变硬缩小，失去弹性，从而继发血栓形成致使远端血流量进行性减少或中断。
- (2)要均衡饮食，要防止其他疾病引起的动脉粥样硬化，如糖尿病、肥胖、高血压。少吃含油脂和胆固醇多的食品，减少盐的摄入，多吃富含高密度脂蛋白的鱼类、海鲜。戒烟限酒，控制体重，保持良好的心态。通过适量的运动，可以明显改善动脉粥样硬化。必要时内科咨询及诊治。

汇总医生： 樊兴国

主检日期： 2023-12-21

主检医生：

## 分科结果

### 身高、体重、血压

项目名称	检查结果	项目名称	检查结果
身高	153cm	体重	48kg
血压	138/70mmHg		

**\*小结:**

未见异常

操作员：赵婉如 检查日期:2023-12-20 检查医生：名燕凌

## 检验报告

## 血常规（五分类）

项目名称	检查结果	单位	参考值	提示
白细胞(WBC)	6.64	10 <sup>9</sup> /L	3.5--9.5	
淋巴细胞绝对值(LY#)	1.91	10 <sup>9</sup> /L	1.1--3.2	
淋巴细胞百分比(LY%)	28.7	%	20--50	
中性粒细胞绝对值(GR#)	4.29	10 <sup>9</sup> /L	1.8--6.3	
中性粒细胞百分比(GR%)	64.7	%	40--75	
嗜碱性粒细胞绝对值(BA#)	0.02	10 <sup>9</sup> /L	0--0.06	
嗜碱性粒细胞百分比(BA%)	0.3	%	0--1.0	
嗜酸性粒细胞绝对值(EO#)	0.14	10 <sup>9</sup> /L	0.02--0.52	
嗜酸性粒细胞百分比(EO%)	2.1	%	0.4--8.0	
血小板(PLT)	279	10 <sup>9</sup> /L	125--350	
血小板分布宽度(PDW)	15.7	%	15--17	
平均血小板体积(MPV)	8.1	fl	6.0--14.0	
血小板压积(PCT)	0.227	%	0.11--0.28	
红细胞(RBC)	4.65	10 <sup>12</sup> /L	3.8--5.1	
血红蛋白	134	g/L	115--150	
红细胞压积(HCT)	39.4	%	35--45	
红细胞平均体积(MCV)	84.7	fl	82--100	
平均血红蛋白含量(MCH)	28.8	pg	27--34	
平均血红蛋白浓度(MCHC)	340	g/L	316--354	
单核细胞绝对值(MO#)	0.28	10 <sup>9</sup> /L	0.1--0.60	
单核细胞百分比(MO%)	4.2	%	3--10	
红细胞分布宽度标准差(RDW-SD)	41.3	fl	35--56	
红细胞分布宽度变异系数	12.8	%	10.6--16.6	

(RDW-CV)				
大血小板比率	13.7	%	11--45	
大血小板数目	38	10 <sup>9</sup> /L	30--90	
未成熟粒细胞数目	0.02	10 <sup>9</sup> /L	0--999	
未成熟粒细胞百分比	0.3	%	0--100	
有核红细胞数目	0.000	10 <sup>9</sup> /L	0--9999	
有核红细胞百分比	0.00	/100WBC	0--9999	

**\*小结:**

未见异常

操作员：黄璐瑶 检查日期:2023-12-20 检查医生:陈建国

**空腹血糖**

项目名称	检查结果	单位	参考值	提示
葡萄糖(GLU)	5.35	mmol/L	3.89--6.1	

**\*小结:**

未见异常

操作员：王小雪 检查日期:2023-12-20 检查医生:陈建国

**血脂四项**

项目名称	检查结果	单位	参考值	提示
动脉硬化指数	1.63		1.31--3.19	
总胆固醇(CHOL)	3.79	mmol/L	2.59--5.2	
甘油三脂(TG)	3.72	mmol/L	0.7--1.7	↑
低密度脂蛋白(LDL)	1.73	mmol/L	0--4.13	
高密度脂蛋白(HDL)	1.06	mmol/L	0.77--1.55	

**\*小结:**

甘油三脂(TG)偏高(3.72 mmol/L)

操作员：王小雪 检查日期:2023-12-20 检查医生:陈建国

### 肝功能两项

项目名称	检查结果	单位	参考值	提示
丙氨酸氨基转移酶(ALT)	27.00	U/L	7--40	
门冬氨酸氨基转移酶(AST)	18.00	U/L	13--35	

**\*小结:**

未见异常

操作员：王小雪 检查日期:2023-12-20 检查医生:陈建国

### 肾功能 (2 项)

项目名称	检查结果	单位	参考值	提示
肌酐(CREA)	69.00	umol/L	41--81	
尿素测定 (Urea)	4.10	mmol/L	3.1--8.8	

**\*小结:**

未见异常

操作员：王小雪 检查日期:2023-12-20 检查医生:陈建国

# 大同瑞慈康复医院 12导联心电图报告

魏素芹

女

65岁

体检号:419639

病床号:

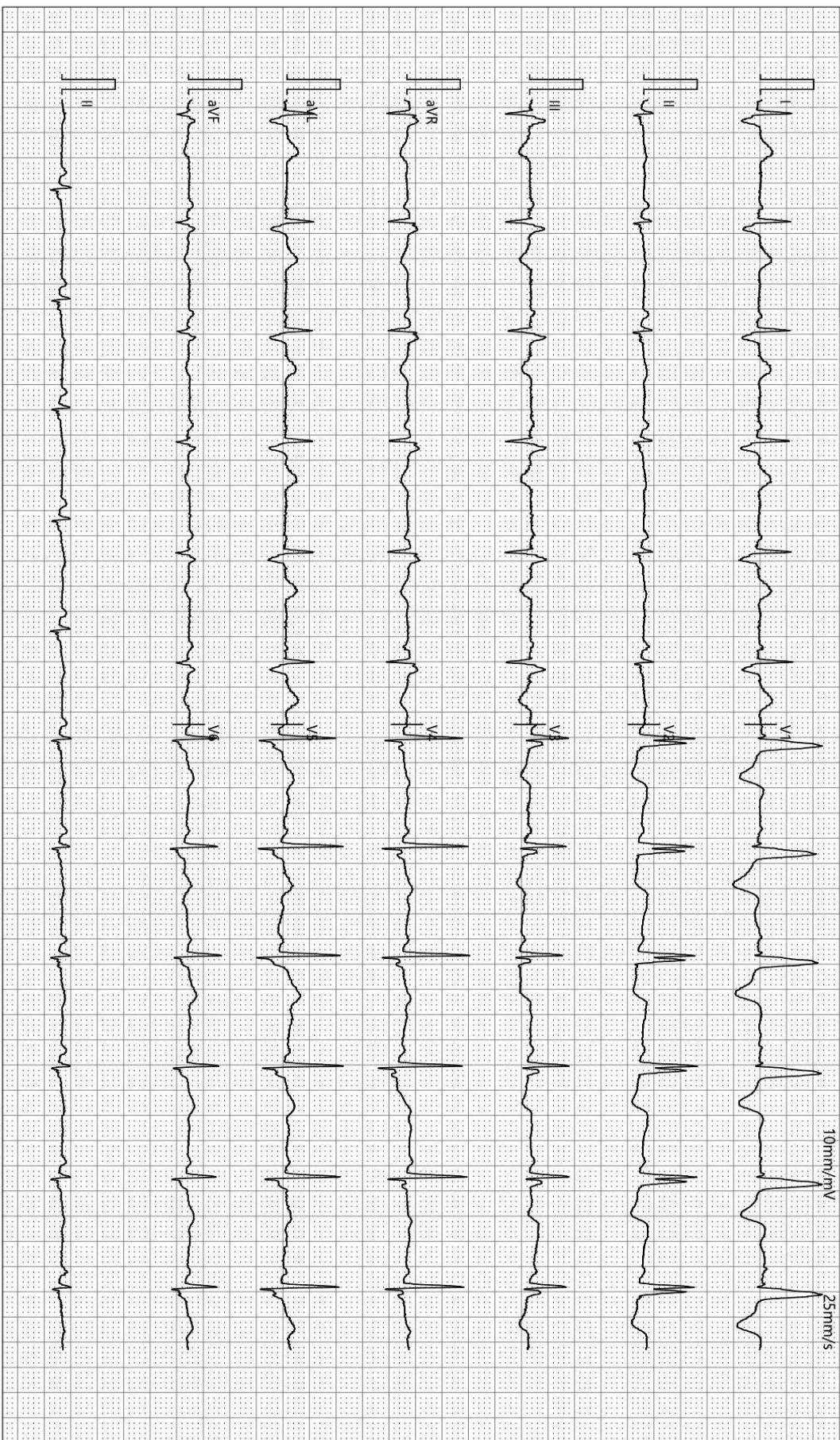
诊断结果:

- 1. 窦性心律
- 2. 完全性右束支阻滞
- 3. 继发性T波倒置(V1-V3)

诊断医生:

张生 陶志娟

HR	: 68bpm	[60 ~ 100bpm]
P	: 100ms	[0 ~ 110ms]
PR	: 143ms	[120 ~ 200ms]
QRS	: 131 ↑ ms	[60 ~ 100ms]
QT/QTc	: 437/466ms	[320 ~ 440/0 ~ 460ms]
P/QRS/T	: 57/7/-13 ↓ deg.	[0 ~ 75/-30 ~ 90/0 ~ 75deg]
RV5/SV1	: 1.086/0.074mV	[0.0 ~ 2.5/0.0 ~ 2.0mV]



检查时间:2023-12-20 09:06:07

诊断时间:2023-12-20 09:15:52

SEMIP V1 90

仅供临床参考



## 超声诊断图文报告

流水号: 2303240525

影像号: 1491876

姓名: 魏素芹

年龄: 65 岁

性别: 女

检查设备: Vivid E95

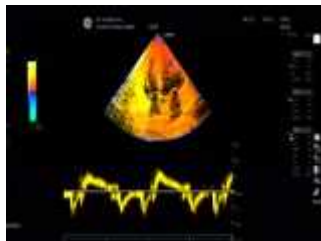
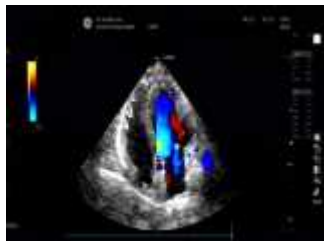体检号: 419639

申请医院: 本院

体检科室: 体检科

检查部位: 心脏彩超

### 经典图像:



### 影像所见:

超声测量 (单位: mm)

升主动脉内径 25 (32±3mm)

左房内径 30 (35mm)

室间隔 10 (8-11mm)

左室内径 39 (47±4mm)

左室后壁 9 (8-11mm)

EF69% (50-80%)

右室内径 25 (36±4mm)

右房内径 28 (36±4mm)

FS38% (28-41%)

主肺动脉内径 20 (23±3mm)

升主动脉内径正常, 心脏各腔室大小正常, 室间隔厚度正常, 左室壁未见明显节段性运动异常, 肺动脉瓣回声正常, 舒张期瓣下可见少量返流信号, 二尖瓣回声正常, 收缩期房侧可见少量返流信号, 余瓣膜及启闭功能未见明显异常, 舒张期二尖瓣口血流频谱 E/A<1, 心包腔未见积液。

### 影像诊断:

1. 肺动脉瓣少量返流
2. 二尖瓣少量返流
3. 左室舒张功能减低

报告医师: 陈玉荣

检查日期: 2023-12-20

审核医师: 陈玉荣

报告日期: 2023-12-20

## 超声诊断图文报告

流水号: 2303240525

影像号: 1491879

姓名: 魏素芹

年龄: 65 岁

性别: 女

检查设备: Vivid E95

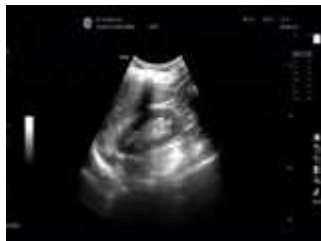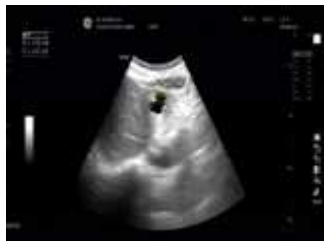体检号: 419639

申请医院: 本院

体检科室: 体检科

检查部位: 腹部彩超

经典图像:



影像所见:

肝脏大小形态正常, 包膜光滑完整, 肝内探及大小约 2.4\*1.6cm 囊性回声, 内透声好, 边界清, 余实质回声均匀, 肝内管道系统走行清晰, 门静脉及肝内胆管不扩张。

胆囊大小形态正常, 壁不厚、光滑, 囊内透声好, 肝外胆管不扩张。

胰腺大小形态正常, 实质回声均匀, 主胰管不扩张。

脾脏大小形态正常, 实质回声均匀, 脾门静脉不宽。

双肾大小形态正常, 皮髓质分界清晰, 集合系统未见分离, 双侧输尿管未见扩张。

影像诊断:

肝囊肿

报告医师: 陈玉荣

检查日期: 2023-12-20

审核医师: 陈玉荣

报告日期: 2023-12-20