



2303150576

大同瑞慈健康体检

报 告 册

体检编号	419075	工号	22
姓名	景晓燕		
性别	女	年龄	49岁
单位	山西一通监理咨询有限公司		
部门	山西一通监理咨询有限公司		
联系电话	13753263747		
体检日期	2025-02-26		

尊敬的景晓燕女士您好！

首先，瑞慈健康体检全体员工欢迎您的光临，并对您的信任表示衷心的感谢！

您于 2025-02-26 （体检编号：419075）完成健康检查，本机构的各科医生已根据您的体检项目及结果，汇总成此份健康体检报告，并经总检医生审核。据此提出对您健康状况的综合分析及建议。

瑞慈健康体检倡导“大健康、大康复”，提出“健康是第一财富（Rich）”的人文理念。希望您仔细阅读并妥善地保管此份健康体检报告，并认真关注报告中的提示与建议，若您对报告内容有任何疑问，可直接与瑞慈健康体检客服部联系，进一步咨询。

健康体检咨询电话：0352-2824444

客户服务咨询电话：0352-2830597

400-6112995

瑞慈健康体检报告由下列内容组成：

第一部分：主检报告

第二部分：分科分项结果

第三部分：检验报告

第四部分：附表

主检报告

检查综述

- 1、【身高、体重、血压】 (1) 血压 100/57：本次测量基础血压偏低
- 2、【血脂四项】 动脉硬化指数偏低(1.25) 甘油三脂(TG)偏高(2.06 mmol/L)
- 3、【尿液分析+尿沉渣】 白细胞尿偏高(34 个/u1) 上皮细胞(EC)偏高(83 /HP) 鳞状上皮细胞偏高(83 /HP)
- 4、【肺部双源 CT】 呼吸性细支气管炎 右肺中叶纤维粘连
- 5、【妇科内诊】 阴道炎
- 6、【全腹彩超】 子宫肌瘤

医生建议

【本次测量基础血压偏低】：

- (1) 由于生理或病理原因造成血压低于 90/60mmHg，就会形成低血压，平时我们讨论的低血压大多为慢性低血压。慢性低血压据统计发病率为 4%左右，老年人群中可高达 10%。
- (2) 低血压一般可分为三类：一是体质性低血压，一般认为与遗传和体质瘦弱有关，多见于 20—50 岁的妇女和老年人，轻者可无如何症状，重者出现精神疲惫、头晕、头痛，甚至昏厥。夏季气温较高时更明显。
- (3) 二是体位性低血压，体位性低血压是患者从卧位到坐位或直立位时，或长时间站立出现血压突然下降超过 20mmHg，并伴有明显症状，这些症状包括：头昏、头晕、视力模糊、乏力、恶心、认识功能障碍、心悸、颈背部疼痛。
- (4) 体位性低血压与多种疾病有关，如多系统萎缩、糖尿病、帕金森氏病、多发性硬化病、更年期障碍、血液透析、手术后遗症、麻醉、降压药、利尿药、催眠药、抗精神抑郁药等，或其他如久病卧床，体质虚弱的老年人。
- (5) 三是继发性低血压，由某些疾病或药物引起的低血压，如脊髓空洞症、风湿性心脏病、降压药、抗抑郁药和慢性营养不良症、血液透析病人。
- (6) 饮食疗法是治疗本病的有力措施之一，可逐渐提高病患者的身体素质，改善心血管功能，增加心肌收缩力，增加心排血量，提高动脉管壁紧张度，从而逐步使血压上升并稳定正常水平，消除低血压带来的种种不适症状。
- (7) 荤素兼吃，合理搭配膳食，保证摄入全面充足的营养物质，使体质从纤弱逐渐变得健壮。
- (8) 如伴有红细胞计数过低，血红蛋白不足的贫血症，宜适当多吃富含蛋白质、铁、铜、叶酸、维生素 B12、维生素 C 等食物，诸如猪肝、蛋黄、瘦肉、牛奶、鱼虾、贝类、大豆、红糖及新鲜蔬菜、水果。有利于增加心排血量，改善大脑的供血量，提高血压和消除血压偏低引起的不良症状。
- (9) 莲子、桂圆、大枣、桑椹等果品，具有养心益血、健脾补脑之力，可常食用。
- (10) 伴有食少纳差者，宜适当食用能刺激食欲的食物和调味品，如姜、葱、醋、酱、糖、胡椒、辣椒、啤酒、葡萄酒等。
- (11) 加强锻炼，选择适合自己的运动方式。

【动脉硬化指数偏低】：

- (1) 建议内科结合临床参考。

【甘油三脂(TG)偏高】：

- (1) 甘油三酯是甘油和脂肪酸所构成的有机化合物，甘油三酯测定是脂类代谢的重要指标之一。
- (2) 甘油三酯增高与冠心病的发生有着重要的相关性，随年龄增大而有上升的趋势，其增高最常见于高脂和过量糖类饮食、肥胖等。
- (3) 甘油三酯主要功能是为机体提供能量，其正常值在 0.7-1.7mmol/L 之间，1.7-2.29mmol/L 为边缘增高，提示应该注意饮食和运动了。

(4)甘油三酯大于 2.3mmol/L, 就称为高甘油三酯血症。甘油三酯增高虽然不会直接导致血管斑块的形成, 但也会间接引起心脑血管疾病风险增加, 同时, 当甘油三酯大于 5.6mmol/L 时, 还会增加急性胰腺炎的风险, 所以降低甘油三酯的基础主要是控制饮食, 饮食控制不佳可以选择药物治疗。

(5)生活方式的干预是控制甘油三酯水平升高的基础, 包括减重, 增加运动量, 限制酒精摄入以及避免食用果糖和高碳水化合物食物。多食蔬菜水果, 定期复查。

(6)明显增高者在医师的指导下使用降脂药物治疗, 首选他汀和贝特类药物。

【鳞状上皮细胞偏高】：

(1)在生理情况下, 机体正常的新陈代谢都会引起鳞状上皮细胞的脱离, 这是一种正常的机体现象。如果长时间出现鳞状上皮细胞偏高的现象时, 则有可能是尿路感染、泌尿系统结石等因素导致, 应及时往泌尿外科进一步诊断治疗。

【白细胞尿偏高】：

(1)白细胞尿偏高, 一般提示为泌尿系感染, 白细胞数目跟感染的程度相关, 细菌感染的程度越重, 白细胞数目增加的越高。建议往泌尿外科诊断治疗。

【上皮细胞(EC)偏高】：

(1)尿液中的上皮细胞主要包括肾小管上皮细胞、移行上皮细胞、鳞状上皮细胞。尿液中出现肾小管上皮细胞, 多见于肾小管病变。移行上皮细胞提示相应部位的病变。

(2)在正常的尿液中可见少量的鳞状上皮细胞, 如果鳞状上皮细胞大量增加, 并伴有白细胞增多, 则提示有炎症, 女性患者则因排除阴道分泌物混入的位于阴道表层的扁平上皮细胞。

【右肺中叶纤维粘连】：

(1)建议呼吸内科诊断治疗。

【呼吸性细支气管炎】：

(1)建议呼吸内科诊断治疗。

【阴道炎】：

(1)阴道炎是阴道粘膜及粘膜下结缔组织的炎症, 是妇科门诊常见的疾病。

(2)正常健康妇女, 由于解剖学及生物化学特点, 阴道对病原体的侵入有自然防御功能, 当阴道的自然防御功能遭到破坏, 则病原体易于侵入, 导致阴道炎症。

(3)绝经后妇女由于雌激素缺乏, 阴道上皮菲薄, 细胞内糖原含量减少, 阴道 PH 高达 7 左右, 故阴道抵抗力低下, 比青春期及育龄妇女易受感染。

(4)阴道炎临床上以白带的性状发生改变以及外阴痒痒灼痛为主要临床特点, 感染累及尿道时, 可有尿痛、尿急等症状。常见的阴道炎有细菌性阴道病、滴虫性阴道炎、霉菌性阴道炎、老年性阴道炎。

(5)阴道炎由不同的病原体感染所致, 一旦出现外阴不适, 白带异常, 立即去医院检查, 确定病原体, 针对病因治疗。

【子宫肌瘤】：

(1)子宫肌瘤又称子宫平滑肌瘤, 是女性生殖器最常见的一种良性肿瘤, 多见于 30—50 岁妇女, 以 40—50 岁最为多见。

(2)子宫肌瘤根据肌瘤与子宫壁的关系分 3 类: 肌壁间肌瘤、浆膜下肌瘤和粘膜下肌瘤。

(3)子宫肌瘤多无症状, 少数表现为阴道出血, 腹部触及肿物以及压迫症状等。如发生蒂扭转或其他情况时可引起疼痛。以多发性子宫肌瘤为常见。

(4)治疗必须根据患者年龄、生育要求、症状、肌瘤大小等情况全面考虑, 肌瘤小且无症状, 尤其近绝经年龄者, 雌激素水平低落, 肌瘤可自然萎缩或消失, 通常不需治疗, 每 3—6 个月随访一次; 若肌瘤较大或症状明显继发贫血者, 常需手术切除。

汇总医生： 樊兴国

主检日期： 2025-02-27

主检医生：

分科结果

身高、体重、血压

项目名称	检查结果	项目名称	检查结果
身高	154cm	体重	55kg
血压	100/57mmHg		

*小结:

(1) 血压 100/57: 本次测量基础血压偏低

操作员: 张文静

检查日期: 2025-02-26

检查医生: 名燕凌

妇科内诊

项目名称	检查结果	项目名称	检查结果
外阴	正常	尿道口	正常
阴道	通畅、粘膜充血	子宫	正常
附件	正常	宫颈	光滑
后穹窿	正常		

*小结:

阴道炎

操作员: 智美玲

检查日期: 2025-02-26

检查医生: 智美玲

检验报告

尿液分析+尿沉渣

项目名称	检查结果	单位	参考值	提示
白细胞尿	34	个/u1	0--13	↑
上皮细胞(EC)	83	/HP	0--28	↑
管型(CAST)	0	个/u1	0--1	
霉菌(尿)	0	/HP	0--0	
结晶	0	/HP	0--10	
透明度(CLA)	清亮			
胆红素(BIL)	-		阴性	
隐血(ERY)	-		阴性	
小圆上皮细胞(SRC)	0	个/u1	0--0	
维生素C	-		阴性	
异常红细胞	0	个/u1	0--3	
红细胞(正常)	0	个/u1	0--6	
鳞状上皮细胞	83	个/u1	0--0	↑
粘液丝	0	个/u1	0--0	
颜色(Colour)	淡黄色			
尿葡萄糖(GLU)	-		阴性	
酮体(KET)	-		阴性	
比重(SG)	1.005		1.003--1.030	
酸碱度(PH)	6.5		4.5--8.0	
尿蛋白质(PRO)	-		阴性	
尿胆原(URO)	-		阴性	
亚硝酸盐(NIT)	-		阴性	
红细胞(尿)(RBC)	0	个/u1	0--6	
尿白细胞(LEU)	-		阴性	

***小结：**

白细胞尿偏高(34 个/u1) 上皮细胞(EC)偏高(83 /HP) 鳞状上皮细胞偏高(83 /HP)

操作员：刘慧芳 检查日期:2025-02-26 检查医生:康建忠

心肌酶谱

项目名称	检查结果	单位	参考值	提示
乳酸脱氢酶(LDH)	135.00	U/L	120--250	
肌酸激酶(CK)	59.00	U/L	40--200	
肌酸激酶同工酶(CK-Mb(M))	7	U/L	0--25	
高敏肌钙蛋白(TnI)	2.30	pg/ml	0--46.47	

***小结：**

未见异常

操作员：祁佳佳 检查日期:2025-02-26 检查医生:康建忠

血常规（五分类）

项目名称	检查结果	单位	参考值	提示
白细胞(WBC)	6.28	$10^9/L$	3.5--9.5	
淋巴细胞绝对值(LY#)	1.95	$10^9/L$	1.1--3.2	
淋巴细胞百分比(LY%)	31.0	%	20--50	
中性粒细胞绝对值(GR#)	3.91	$10^9/L$	1.8--6.3	
中性粒细胞百分比(GR%)	62.3	%	40--75	
嗜碱性粒细胞绝对值(BA#)	0.02	$10^9/L$	0--0.06	
嗜碱性粒细胞百分比(BA%)	0.3	%	0--1.0	
嗜酸性粒细胞绝对值(E0#)	0.11	$10^9/L$	0.02--0.52	
嗜酸性粒细胞百分比(E0%)	1.7	%	0.4--8.0	
血小板(PLT)	200	$10^9/L$	125--350	
血小板分布宽度(PDW)	15.8	%	15--17	
平均血小板体积(MPV)	10.0	f1	6.0--14.0	
血小板压积(PCT)	0.200	%	0.11--0.28	

红细胞(RBC)	4.54	$10^{12}/L$	3.8--5.1	
血红蛋白	144	g/L	115--150	
红细胞压积(HCT)	44.4	%	35--45	
红细胞平均体积(MCV)	97.7	f1	82--100	
平均血红蛋白含量(MCH)	31.8	pg	27--34	
平均血红蛋白浓度(MCHC)	325	g/L	316--354	
单核细胞绝对值(MO#)	0.29	$10^9/L$	0.1--0.60	
单核细胞百分比(MO%)	4.7	%	3--10	
红细胞分布宽度标准差(RDW-SD)	41.2	f1	35--56	
红细胞分布宽度变异系数(RDW-CV)	11.2	%	10.6--16.6	
大血小板比率	23.9	%	11--45	
大血小板数目	48	$10^9/L$	30--90	
未成熟粒细胞数目	0.03	$10^9/L$	0--999	
未成熟粒细胞百分比	0.5	%	0--100	
有核红细胞数目	0.000	$10^9/L$	0--9999	
有核红细胞百分比	0.00	/100WBC	0--9999	

***小结:**

未见异常

操作员：刘慧芳 检查日期：2025-02-26 检查医生：康建忠

肾功三项

项目名称	检查结果	单位	参考值	提示
肌酐(CREA)	69.70	umol/L	41--73	
尿酸(UA)	270.00	umol/L	140--340	
尿素测定(Urea)	4.50	mmol/L	2.6--7.5	

***小结:**

未见异常

操作员：祁佳佳 检查日期：2025-02-26 检查医生：康建忠

空腹血糖

项目名称	检查结果	单位	参考值	提示
葡萄糖(GLU)	5.15	mmol/L	3.89--6.1	

*小结:

未见异常

操作员：祁佳佳 检查日期:2025-02-26

检查医生:康建忠

血脂四项

项目名称	检查结果	单位	参考值	提示
动脉硬化指数	1.25		1.31--3.19	↓
总胆固醇(CHOL)	5.05	mmol/L	2.59--5.2	
甘油三脂(TG)	2.06	mmol/L	0.7--1.7	↑
低密度脂蛋白(LDL)	1.74	mmol/L	0--4.13	
高密度脂蛋白(HDL)	1.39	mmol/L	0.77--1.55	

*小结:

动脉硬化指数偏低(1.25) 甘油三脂(TG)偏高(2.06 mmol/L)

操作员：祁佳佳 检查日期:2025-02-26

检查医生:康建忠

肝功能五项

项目名称	检查结果	单位	参考值	提示
总胆红素(TBIL)	19.70	umol/L	0--21	
直接胆红素(DBIL)	4.2	umol/L	0--8.0	
间接胆红素(IBIL)	15.50	umol/L	0--17.39	
丙氨酸氨基转移酶(ALT)	15.00	U/L	7--40	
门冬氨酸氨基转移酶(AST)	17.00	U/L	13--35	

*小结:

未见异常

操作员：祁佳佳 检查日期:2025-02-26

检查医生:康建忠

人乳头瘤病毒检查 (HPV)

项目名称	检查结果	单位	参考值	提示
HPV 高危亚型 16	阴性(-)		阴性	
HPV 高危亚型 18	阴性(-)		阴性	
HPV 高危亚型 31	阴性(-)		阴性	
HPV 高危亚型 26	阴性(-)		阴性	
HPV 高危亚型 33	阴性(-)		阴性	
HPV 高危亚型 35	阴性(-)		阴性	
HPV 高危亚型 39	阴性(-)		阴性	
HPV 高危亚型 45	阴性(-)		阴性	
HPV 高危亚型 51	阴性(-)		阴性	
HPV 高危亚型 52	阴性(-)		阴性	
HPV 高危亚型 53	阴性(-)		阴性	
HPV 高危亚型 56	阴性(-)		阴性	
HPV 高危亚型 58	阴性(-)		阴性	
HPV 高危亚型 59	阴性(-)		阴性	
HPV 高危亚型 66	阴性(-)		阴性	
HPV 高危亚型 68	阴性(-)		阴性	
HPV 高危亚型 73	阴性(-)		阴性	
HPV 高危亚型 82	阴性(-)		阴性	
HPV 低危亚型 6	阴性(-)		阴性	
HPV 低危亚型 11	阴性(-)		阴性	
HPV 低危亚型 42	阴性(-)		阴性	
HPV 低危亚型 43	阴性(-)		阴性	
HPV 低危亚型 81	阴性(-)		阴性	

*小结:

未见异常

操作员：刘慧芳 检查日期:2025-02-26

检查医生:康健忠

大同现代医学检验实验室

液基薄层细胞学图文报告

ID: 2025113705

病理号: 104296

姓名: 景晓燕

性别: 女

年龄: 49岁

送检科室:

电话号码: 13753263747

床号:

病历号:

体检号: 2303150576

送检医院: 大同瑞慈康复体检

送检日期: 2025-02-26

末次月经:

送检医生:

采样日期:

报告日期: 2025-02-26

标本满意度: 满意

细胞量: >45%

红细胞:

经期样本:

颈管细胞:

化生细胞:

鳞状细胞:

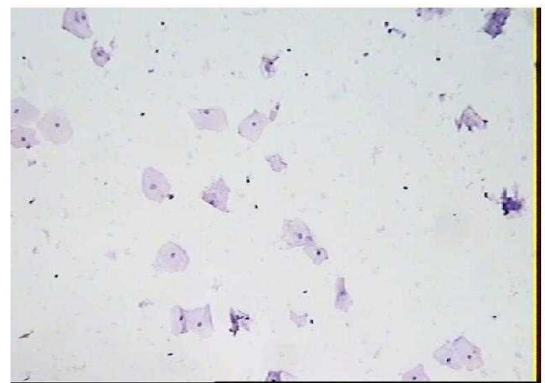
宫颈柱状细胞:

未见上皮内病变/恶性细胞:

正常范围内:

良性反应性改变:

- 炎症:
 - 轻度:
 - 中度:
 - 重度:
- 放疗:
- 妊娠:
- 萎缩性:
- 宫内避孕器:
- 其他:



病原体: 滴虫感染: 念珠菌感染: 细菌感染:

提示 HPV 感染: 疱疹病毒感染:

鳞状上皮细胞分析:

非典型鳞状细胞:

- 倾向上皮内瘤变:
- 倾向良性反应性改变:
- 不能明确意义(ASC-US):
- 不排除高度病变(ASC-H):

上皮内低度病变: 鳞癌:

上皮内高度病变:

- CIN2:
- CIN3:

腺上皮细胞分析:

非典型腺细胞:

- 宫内膜:
- 来源不明:

非典型腺细胞(宫颈管):

- 倾向原位腺癌:
- 不能明确意义:
- 倾向良性反应性改变:

腺癌:

- 宫颈管:
- 宫内膜:
- 其它:

炎细胞:

- 轻度:
- 中度:
- 重度:

可疑腺癌:

诊断意见: 未见上皮内病变或恶性细胞 (NILM)。

建议:

报告医师: 张荣生

地址: 大同市魏都大道 79 号, 本报告医师签字后有效
咨询: 0352-2830587 4006-122-995

妇科细胞学是筛查项目, 出于技术原因, 可能会有假阴性结果, 本检测仅对来样负责, 如果对结果有疑义, 请在收到报告 7 天内与我们联系。

大同瑞慈康复医院 12导联心电图报告

景晓燕 女 49岁

体检号:419075

病床号:

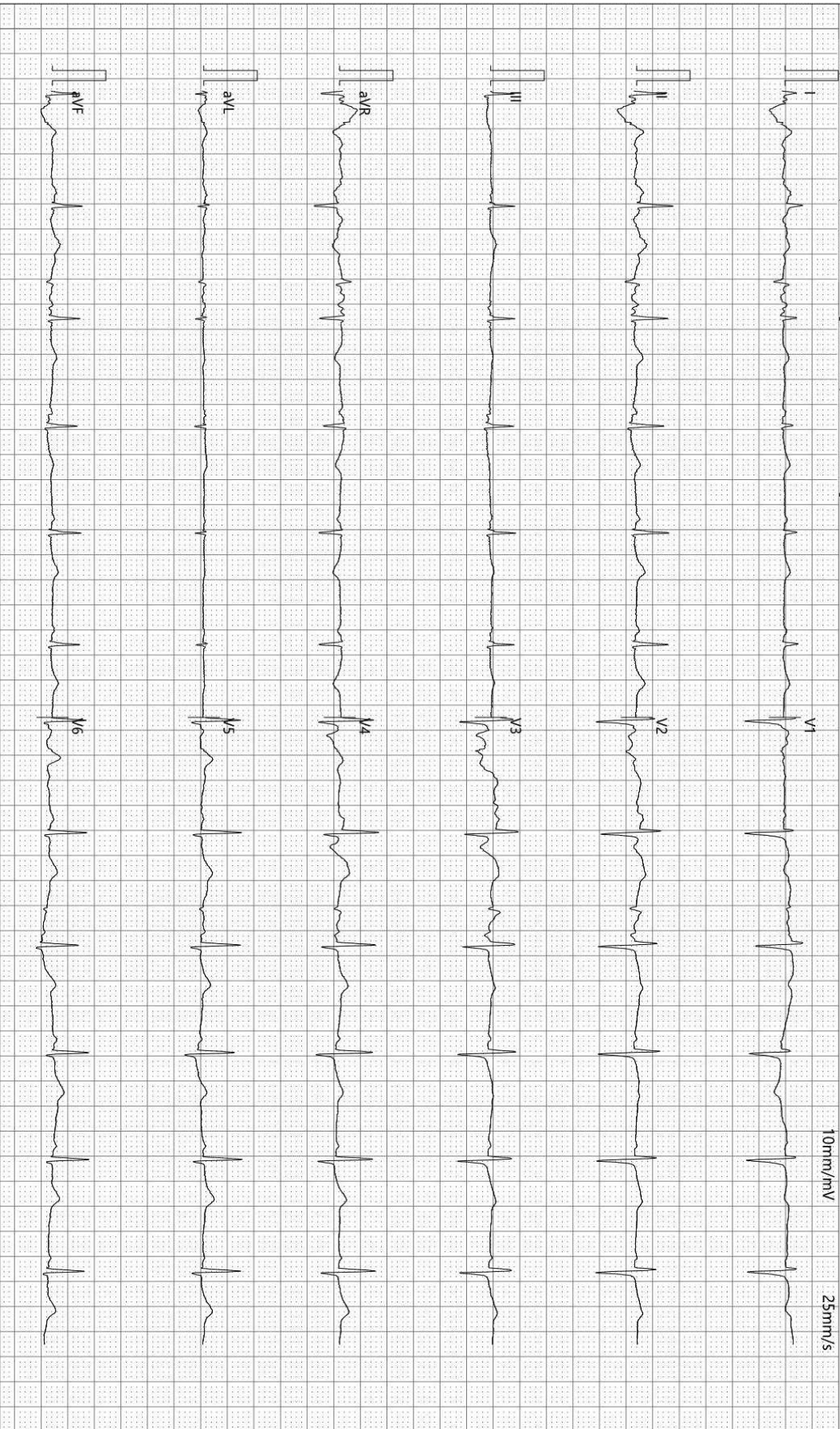
诊断结果:

- 1.窦性心律
- 2.正常心电图

诊断医生:

景晓燕

HR : 69bpm [60~100bpm]
P : 83ms [0~110ms]
PR : 126ms [120~200ms]
QRS : 75ms [60~100ms]
QT/QTc : 416/446ms [320~440/0~460ms]
P/QRS/T : 18/68/49deg. [0~75/-30~90/0~75deg]
RV5/SV1 : 0.712/0.673mV [0.0~2.5/0.0~2.0mV]



检查时间:2025-02-26 08:46:00

诊断时间:2025-02-26 08:55:40

SEMIP V1.90

仅供临床参考

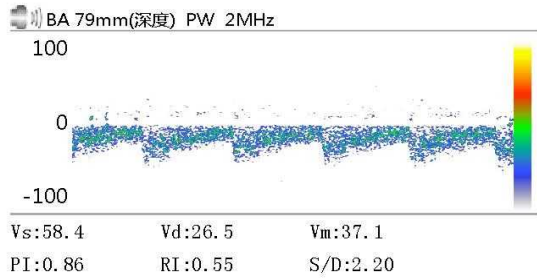
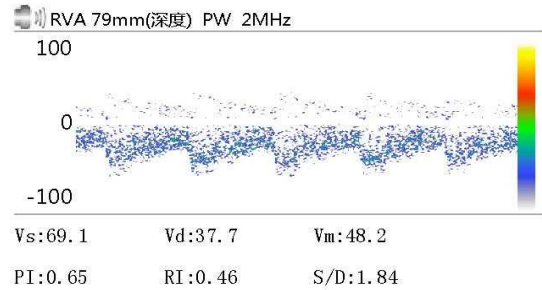
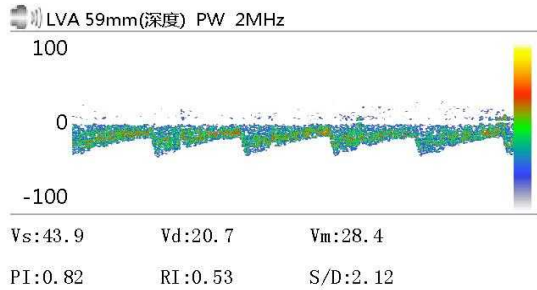
Text



大同瑞慈健康体检

颅内多普勒血流图 (TCD) 检查报告单

姓名: 景晓燕 性别: 女 年龄: 49 岁 检查号: 2303150576
 申请科室: 体检科 申请医师: 李菊蓉 检查类型: 颅内血管 床号:



Vs: Vd: Vm:
 PI: RI: S/D:

Vs: Vd: Vm:
 PI: RI: S/D:

Vs: Vd: Vm:
 PI: RI: S/D:

医生意见

结论: 椎-基底动脉脑血管超声未见异常。

李菊蓉

检查日期: 2025-02-26

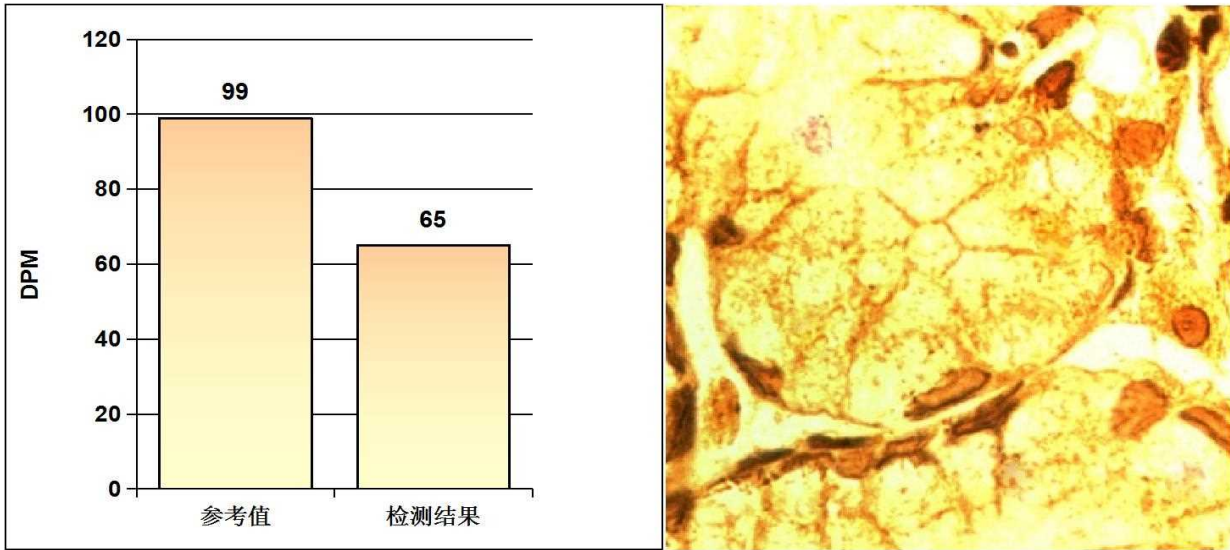
本报告单仅提供临床参考

大同瑞慈康复医院

¹⁴C呼气试验检验报告

姓名	景晓燕	年龄	49	性别	女
住院号	0	日期	2025/2/26 9:35:31	电话	13753263747
送检医生	曹居杰	样品编号	3757	编号	2303150576

¹⁴C呼气试验



阳性参考值 (Disintegrations Per Minute(DPM)):

DPM值:	dpm > 2499	阳性++++
	1499 < dpm ≤ 2499	阳性+++
	499 < dpm ≤ 1499	阳性++
	149 < dpm ≤ 499	阳性+
	dpm ≤ 99	阴性
	99 < dpm ≤ 149	不确定

检测结果: **dpm= 65** **阴性**

医生建议: 注意保持健康及规律饮食

温馨提示: 您本次检测的结果为阴性

检测医生: 曹居杰

Rich 大同瑞慈康复医院
超声诊断图文报告

流水号: 2303150576

超声号: 1800904

姓名: 景晓燕

年龄: 49 岁

性别: 女

检查设备: Vivid E95

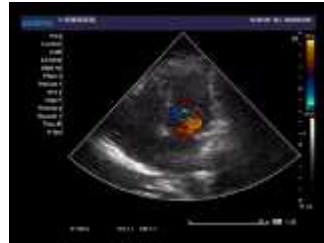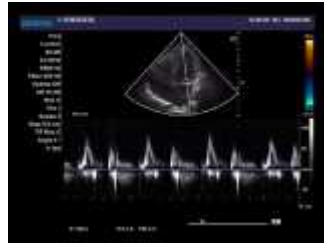体检号: 419075

申请医院: 本院

体检科室: 体检科

检查部位: 心脏彩超

经典图像:



影像所见:

超声测量 (单位: mm)

升主动脉内径 28 (32±3mm)

左房内径 27 (35mm)

室间隔 8.6 (8-11mm)

左室内径 45 (47±4mm)

左室后壁 9.3 (8-11mm)

EF69% (50-80%)

右室内径 32 (36±4mm)

右房内径 37 (36±4mm)

FS35% (28-41%)

主肺动脉内径 21 (23±3mm)

升主动脉内径正常, 心脏各腔室大小正常, 室间隔厚度正常, 左室壁未见明显节段性运动异常, 各瓣膜及启闭功能未见明显异常, 舒张期二尖瓣口血流频谱 E/A>1, 心包腔未见积液。

影像诊断:

心脏结构及功能未见明显异常

报告医师: 李菊蓉

检查日期: 2025-02-26

审核医师: 李菊蓉

报告日期: 2025-02-26



注: 本报告仅供临床医生参考!

地址: 大同市魏都大道 79 号。若有疑问, 请致电: 0352---2830580

Rich 大同瑞慈康复医院
超声诊断图文报告

流水号: 2303150576

超声号: 1800910

姓名: 景晓燕

年龄: 49 岁

性别: 女

检查设备: Vivid E95

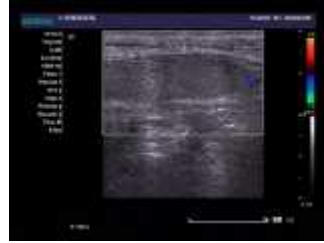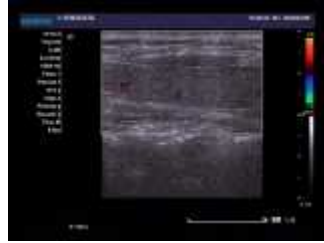
体检号: 419075

申请医院: 本院

体检科室: 体检科

检查部位: 甲状腺彩超

经典图像:



影像所见:

甲状腺双侧叶形态正常, 包膜完整, 实质回声均匀, CDFI: 未见异常血流信号。
双侧颈部未见明显肿大淋巴结。

影像诊断:

甲状腺双侧叶未见异常

报告医师: 李菊蓉

检查日期: 2025-02-26

审核医师: 李菊蓉

报告日期: 2025-02-26



注: 本报告仅供临床医生参考!

地址: 大同市魏都大道 79 号。若有疑问, 请致电: 0352---2830580

Rich 大同瑞慈康复医院
超声诊断图文报告

流水号: 2303150576

超声号: 1800912

姓名: 景晓燕

年龄: 49 岁

性别: 女

检查设备: Vivid E95

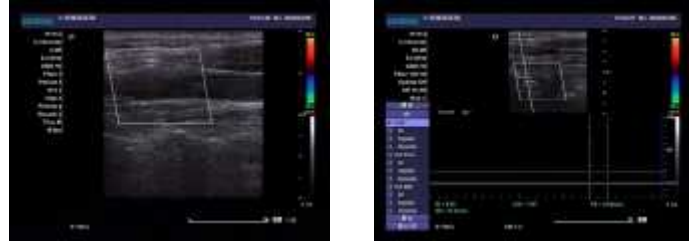
体检号: 419075

申请医院: 本院

体检科室: 体检科

检查部位: 颈部血管彩超

经典图像:



影像所见:

右锁骨下动脉起始处、双侧颈总动脉、颈内、颈外动脉起始段内中膜不增厚, 内壁欠光滑, 管壁未见明确强回声斑。CDFI: 血流充盈好。PW: 频谱形态正常。

双侧椎动脉走行正常, 椎动脉内径正常, 管壁不厚, 管腔内为无回声, CDFI: 血流充盈好。PW: 频谱正常。

	内径 mm	流速 cm/s	RI	
左侧椎动脉	3.6	45.5	0.52	
右侧椎动脉	3.4	33.8	0.49	

影像诊断:

双侧颈动脉、椎动脉未见明显异常

报告医师: 李菊蓉

检查日期: 2025-02-26

审核医师: 李菊蓉

报告日期: 2025-02-26



注: 本报告仅供临床医生参考!

地址: 大同市魏都大道 79 号。若有疑问, 请致电: 0352---2830580

Rich 大同瑞慈康复医院
超声诊断图文报告

流水号: 2303150576

超声号: 1800914

姓名: 景晓燕

年龄: 49 岁

性别: 女

检查设备: Vivid E95

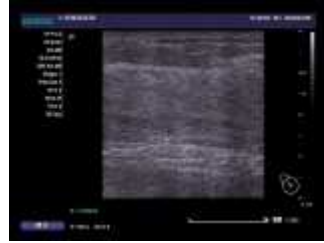
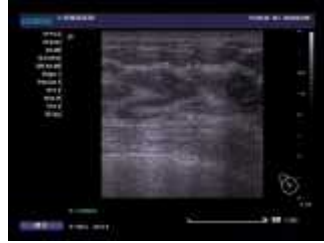体检号: 419075

申请医院: 本院

体检科室: 体检科

检查部位: 乳腺彩超

经典图像:



影像所见:

双侧乳腺腺体层次清晰, 右乳腺体厚 1.3cm, 左乳腺体厚 1.7cm, 乳导管未见扩张, 未见明显占位性病变, CDFI: 未见异常血流信号。

双侧腋下未见明显肿大淋巴结。

影像诊断:

双侧乳腺未见明显异常

报告医师: 李菊蓉

检查日期: 2025-02-26

审核医师: 李菊蓉

报告日期: 2025-02-26



注: 本报告仅供临床医生参考!

地址: 大同市魏都大道 79 号。若有疑问, 请致电: 0352---2830580

Rich 大同瑞慈康复医院
超声诊断图文报告

流水号: 2303150576

超声号: 1800917

姓名: 景晓燕

年龄: 49 岁

性别: 女

检查设备: Vivid E95

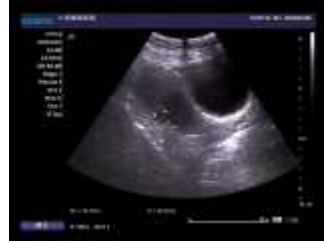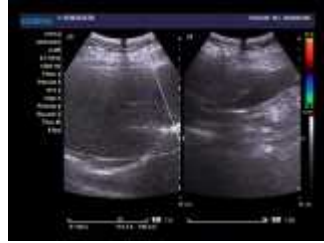体检号: 419075

申请医院: 本院

体检科室: 体检科

检查部位: 全腹彩超

经典图像:



影像所见:

肝脏大小形态正常, 包膜光滑完整, 实质回声均匀, 肝内管道系统走行清晰, 门静脉及肝内胆管不扩张。

胆囊大小形态正常, 壁不厚、光滑, 囊内透声好, 肝外胆管不扩张。

胰腺大小形态正常, 实质回声均匀, 主胰管不扩张。

脾脏大小形态正常, 实质回声均匀, 脾门静脉不宽。

双肾大小形态正常, 皮髓质分界清晰, 集合系统未见分离, 双侧输尿管未见扩张。

膀胱充盈佳, 未见明显异常。

前位子宫, 大小约 7.4*4.4*5.5cm, 于后壁探及低回声结节, 大小约 1.5*1.4cm, 边界清, 余肌壁回声不均匀, 内膜线清晰, 厚 1.0cm, 宫颈厚约 3.1cm, 双侧附件区未见异常。

影像诊断:

子宫肌瘤

报告医师: 李菊蓉

检查日期: 2025-02-26

审核医师: 李菊蓉

报告日期: 2025-02-26



注: 本报告仅供临床医生参考!

地址: 大同市魏都大道 79 号。若有疑问, 请致电: 0352---2830580

ID 号: 2303150576

影像号: CT20250225079

姓名: 景晓燕

年龄: 49 岁

性别: 女

检查设备: 西门子量子双源 CT

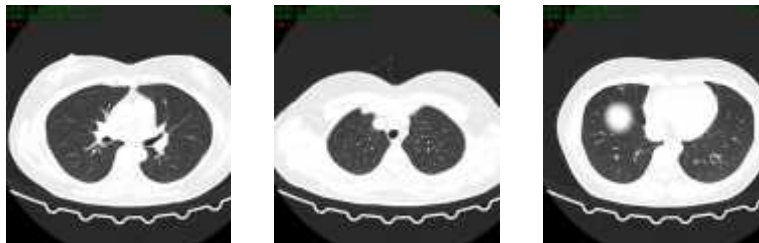体检号: 419075

申请医院: 本院

体检科室: 体检科

检查部位: 肺部双源 CT

经典图像:



影像所见:

胸廓对称, 纵隔无偏移。双肺支气管血管纹理模糊, 增多, 小叶性结构增多, 气道树丫征, 微小结节密度, 右肺中叶纤维粘连。段以上支气管通畅, 心影形态未见异常, 纵隔内气管隆突旁、肺门旁淋巴结部分钙化斑。两侧胸膜未见异常。

影像诊断:

呼吸性细支气管炎
右肺中叶纤维粘连

报告医师: 剧艳军

检查日期: 2025-02-27

审核医师: 剧艳军

报告日期: 2025-02-27