



2303100517

大同瑞慈健康体检

报 告 册

体检编号	418795	工号	12
姓名	褚艳喆		
性别	女	年龄	29岁
单位	丰镇人民检察院		
部门	丰镇人民检察院		
联系电话	13947018721		
体检日期	2023-04-01		

尊敬的褚艳喆女士您好！

首先，瑞慈健康体检全体员工欢迎您的光临，并对您的信任表示衷心的感谢！

您于 2023-04-01 （体检编号：418795）完成健康检查，本机构的各科医生已根据您的体检项目及结果，汇总成此份健康体检报告，并经总检医生审核。据此提出对您健康状况的综合分析及建议。

瑞慈健康体检倡导“大健康、大康复”，提出“健康是第一财富（Rich）”的人文理念。希望您仔细阅读并妥善地保管此份健康体检报告，并认真关注报告中的提示与建议，若您对报告内容有任何疑问，可直接与瑞慈健康体检客服部联系，进一步咨询。

健康体检咨询电话：0352-2824444

客户服务咨询电话：0352-2830597

400-6112995

瑞慈健康体检报告由下列内容组成：

第一部分：主检报告

第二部分：分科分项结果

第三部分：检验报告

第四部分：附表

主检报告

检查综述

- 1、【(女)肿瘤三项】 甲胎蛋白(AFP)偏高(9.8ng/ml)
- 2、【尿液分析+尿沉渣】 隐血(ERY)1+ 粘液丝偏高(3/HP)
- 3、【心电图】 1.窦性心律不齐
- 4、【甲状腺彩超】 甲状腺右侧叶结节 TI-RADS 3级
- 5、【全腹彩超】 肝内高回声结节 考虑血管瘤

医生建议

【甲胎蛋白(AFP)偏高】：

- (1)建议内科结合临床诊治。
- (2)轻微偏高，多见于急性肝炎、肝硬化、多数AFP<300ug/L。明显升高可见于原发性肝癌、胚胎细胞癌、睾丸癌等多种恶性肿瘤。
- (3)妊娠3个月后孕妇的AFP升高，7~8个月达高峰，一般在400ug/L以下。分娩后3周AFP恢复正常。若孕妇血清AFP异常升高，应考虑胎儿脊柱裂、无脑儿、脑积水、先兆流产等。妇产科医师结合临床参考，必要时复查。
- (4)偶尔一次检查发现轻度升高，不一定是恶性肿瘤，但应定期复查，动态观察。如果连续多次升高，应引起重视，建议肿瘤科咨询，结合其他检查指标及临床进行综合评估。
- (5)(1)甲胎蛋白是胎儿早期由肝脏合成的一种糖蛋白，出生后AFP的合成很快受到抑制。(2)甲胎蛋白浓度偏高常见于原发性肝癌，也可见于睾丸癌、卵巢癌、畸胎瘤、胃癌、胰腺癌、病毒性肝炎、肝硬化等疾病；妊娠3~4个月、孕妇AFP有一过性升高；(3)请及时往肿瘤内科复诊。

【隐血(ERY)1+】：

- (1)尿隐血可分为肉眼血尿和镜下血尿。肉眼血尿是指肉眼能见到血色的尿，尿液呈洗肉水色或血色，通常在1000ml尿中含有1ml血液即肉眼可见。镜下血尿是指尿的颜色正常，通过显微镜可以观察到尿液中含红细胞，通常离心沉淀后的尿液镜检每高倍视野有红细胞3个以上。
- (2)尿隐血是泌尿系疾病常见的症状之一，生理情况下女性生理期、运动后等都可以引起，病理情况下大多是由泌尿系统疾病引起，如泌尿系炎症、尿路结石等，也有一些血尿是由全身性疾病或泌尿系统邻近器官所致。
- (3)需要指出的是：尿液呈红色并不都是血尿，有些药物、食物都能使尿液呈红色、橙色或褐色；由于严重创伤、错误输血等大量红细胞或组织破坏，也可导致血红蛋白或肌红蛋白血尿。
- (4)建议往泌尿外科进一步复查，以明确诊断。

【粘液丝偏高】：

- (1)尿常规中粘液丝是由尿路中细胞分泌出来的，在有尿路感染时分泌会明显增多，且伴有炎症细胞的出现。
- (2)粘液丝偏高，可分为生理性偏高和病理性偏高两种，生理性偏高一般是由于喝水较少导致的尿液浓缩，一般在喝水后就能达到稀释的效果。
- (3)病理性的粘液丝偏高是由于泌尿系炎症或者是前列腺炎导致的，需要注意观察，多喝水，同时有白细胞等炎症细胞增多时，应及时服用抗感染药物治疗。如果仅有粘液丝的增多而没有白细胞等炎症细胞增多时，尿路有炎症的可能性不大。
- (4)建议平时饮食注意清淡，多喝水，少吃油腻和辛辣的食物，要注意个人清洁卫生，勤洗阴部，注意休息。

【窦性心律不齐】：

- (1)供内科临床参考，可见于正常人，无重要临床意义。
- (2)见于正常人，是一种随呼吸节律而变化的正常心律。

【甲状腺右侧叶结节】：

- (1) 甲状腺结节是一种常见的甲状腺疾病，很多甲状腺疾病可表现为结节，如可由甲状腺退行性变、炎症、自身免疫性及新生物等多种病变所致。甲状腺结节在各个年龄段的男女人群中均可见到，但中年女性中较多。
- (2) 甲状腺结节分良性和恶性两大类，良性的占绝大多数，恶性者不足 1%，判断甲状腺结节的良恶主要依靠病史、体格检查、放射性核素扫描、穿刺细胞学检查。
- (3) 建议往外科就诊，进一步检查，明确诊断，结合临床诊治并定期复查。

【肝内高回声结节】：

- (1) 建议往肝胆外科诊治；定期复查。

汇总医生： 丁昊炜

主检日期： 2025-01-14

主检医生：

分科结果

身高、体重、血压

项目名称	检查结果	项目名称	检查结果
身高	170cm	体重	65kg
血压	110/67mmHg		

*小结：
未见异常

操作员：赵婉如 检查日期：2023-04-01 检查医生：名燕凌

检验报告

尿液分析+尿沉渣

项目名称	检查结果	单位	参考值	提示
白细胞尿	8	个/u1	0--13	
上皮细胞(EC)	0	/HP	0--28	
管型(CAST)	0	个/u1	0--1	
霉菌(尿)	0	/HP	0--0	
结晶	0	/HP	0--10	
透明度(CLA)	清亮			
胆红素(BIL)	-		阴性	
隐血(ERY)	1+		阴性	
小圆上皮细胞(SRC)	0	个/u1	0--0	
维生素C	-		阴性	
异常红细胞	0	个/u1	0--3	
红细胞(正常)	0	个/u1	0--6	
鳞状上皮细胞	0	个/u1	0--0	
粘液丝	3	个/u1	0--0	↑
颜色(Colour)	淡黄色			
尿葡萄糖(GLU)	-		阴性	
酮体(KET)	-		阴性	
比重(SG)	1.025		1.003--1.030	
酸碱度(PH)	6.5		4.5--8.0	
尿蛋白质(PRO)	-		阴性	
尿胆原(URO)	-		阴性	
亚硝酸盐(NIT)	-		阴性	
红细胞(尿)(RBC)	0	个/u1	0--6	
尿白细胞(LEU)	-		阴性	

***小结：**

隐血(ERY) 1+ 粘液丝偏高(3/HP)

操作员：余雅倩 检查日期:2023-04-01 检查医生:陈建国

微量元素七项

项目名称	检查结果	单位	参考值	提示
铜	10.80	umol/L	8.5--39.5	
锌	106.90	umol/L	73.25--170.00	
铁	10.42	mmol/L	7.52--11.82	
钙	1.50	mmol/L	1.41--2.01	
镁	1.76	mmol/L	1.09--2.07	
铅	54.78	ug/ml	0--100	
镉	3.25		0--5	

***小结：**

未见异常

操作员：王文静 检查日期:2023-04-01 检查医生:陈建国

血常规（五分类）

项目名称	检查结果	单位	参考值	提示
白细胞(WBC)	5.71	$10^9/L$	3.5--9.5	
淋巴细胞绝对值(LY#)	1.89	$10^9/L$	1.1--3.2	
淋巴细胞百分比(LY%)	33.1	%	20--50	
中性粒细胞绝对值(GR#)	3.33	$10^9/L$	1.8--6.3	
中性粒细胞百分比(GR%)	58.2	%	40--75	
嗜碱性粒细胞绝对值(BA#)	0.01	$10^9/L$	0--0.06	
嗜碱性粒细胞百分比(BA%)	0.2	%	0--1.0	
嗜酸性粒细胞绝对值(E0#)	0.20	$10^9/L$	0.02--0.52	
嗜酸性粒细胞百分比(E0%)	3.6	%	0.4--8.0	
血小板(PLT)	275	$10^9/L$	125--350	
血小板分布宽度(PDW)	16.0	%	15--17	

平均血小板体积 (MPV)	9.6	f1	6.0--14.0
血小板压积 (PCT)	0.265	%	0.11--0.28
红细胞 (RBC)	4.81	10 ¹² /L	3.8--5.1
血红蛋白	146	g/L	115--150
红细胞压积 (HCT)	44.9	%	35--45
红细胞平均体积 (MCV)	93.5	f1	82--100
平均血红蛋白含量 (MCH)	30.3	pg	27--34
平均血红蛋白浓度 (MCHC)	325	g/L	316--354
单核细胞绝对值 (MO#)	0.28	10 ⁹ /L	0.1--0.60
单核细胞百分比 (MO%)	4.9	%	3--10
红细胞分布宽度标准差 (RDW-SD)	44.5	f1	35--56
红细胞分布宽度变异系数 (RDW-CV)	12.9	%	10.6--16.6
大血小板比率	22.9	%	11--45
大血小板数目	63	10 ⁹ /L	30--90
未成熟粒细胞数目	0.01	10 ⁹ /L	0--999
未成熟粒细胞百分比	0.1	%	0--100
有核红细胞数目	0.000	10 ⁹ /L	0--9999
有核红细胞百分比	0.00	/100WBC	0--9999

***小结:**

未见异常

操作员：李丹 检查日期：2023-04-01 检查医生：陈建国

心肌酶（五项）

项目名称	检查结果	单位	参考值	提示
乳酸脱氢酶 (LDH)	136.00	U/L	120--250	
门冬氨酸氨基转移酶 (AST)	20.00	U/L	13--35	
肌酸激酶 (CK)	53.00	U/L	40--200	
肌酸激酶同工酶 (CK-Mb (M))	15	U/L	0--25	

α-羟丁酸脱氢酶	121.00	U/L	72--182	
----------	--------	-----	---------	--

***小结:**

未见异常

操作员：梁可欣 检查日期:2023-04-01 检查医生:陈建国

糖类抗原 125 测定 (CA125)

项目名称	检查结果	单位	参考值	提示
糖类抗原 125 测定 (CA125)	8.0	U/ml	0--38	

***小结:**

未见异常

操作员：梁可欣 检查日期:2023-04-01 检查医生:陈建国

同型半胱氨酸

项目名称	检查结果	单位	参考值	提示
同型半胱氨酸	2.53	umol/L	0--15	

***小结:**

未见异常

操作员：梁可欣 检查日期:2023-04-01 检查医生:陈建国

生化全项 1

项目名称	检查结果	单位	参考值	提示
碳酸氢根 (HCO3)	24.00	mmol/L	22--29	
总蛋白 (T PROT)	74.4	g/L	65--85	
白蛋白 (ALB)	47.00	g/L	40--55	
球蛋白 (GLB)	27.40	g/L	15--35	
白蛋白/球蛋白 (ALB/GLB)	1.72		1.0--2.5	
碱性磷酸酶 (ALP)	76.0	U/L	35--100	
肌酐 (CREA)	43.00	umol/L	41--73	
尿酸 (UA)	270.00	umol/L	140--340	

钾(K)	4.21	mmol/L	3.5--5.5
钠(Na)	140.0	mmol/L	136--145
氯(Cl)	100.9	mmol/L	96--108
钙(Ca)	2.30	mmol/L	2.11--2.52
乳酸脱氢酶(LDH)	136.00	U/L	120--250
淀粉酶(AMY)	63.00	IU/L	35--135
葡萄糖(GLU)	4.49	mmol/L	3.89--6.1
总胆红素(TBIL)	17.00	umol/L	0--21
直接胆红素(DBIL)	5.0	umol/L	0--8.0
间接胆红素(IBIL)	12.00	umol/L	0--17.39
丙氨酸氨基转移酶(ALT)	15.00	U/L	7--40
门冬氨酸氨基转移酶(AST)	20.00	U/L	13--35
尿素测定(Urea)	2.70	mmol/L	2.6--7.5
肌酸激酶(CK)	53.00	U/L	40--200
α-羟丁酸脱氢酶	121.00	U/L	72--182
C反应蛋白	0.90	mg/dl	0--3
动脉硬化指数	1.92		1.31--3.19
谷草比谷丙	1.33		0.4--2.5
总胆固醇(CHOL)	4.40	mmol/L	2.59--5.2
甘油三脂(TG)	0.76	mmol/L	0.7--1.7
低密度脂蛋白(LDL)	2.84	mmol/L	0--4.13
高密度脂蛋白(HDL)	1.48	mmol/L	0.77--1.55

***小结:**

未见异常

操作员：梁可欣 检查日期：2023-04-01 检查医生：陈建国

糖类抗原 153 测定 (CA153)

项目名称	检查结果	单位	参考值	提示
糖类抗原 153 测定	16.5	U/ml	0--19	

(CA153)

***小结:**

未见异常

操作员：梁可欣 检查日期:2023-04-01 检查医生:陈建国

(女) 肿瘤三项

项目名称	检查结果	单位	参考值	提示
糖类抗原 125 测定 (CA125)	8.0	U/ml	0--38	
癌胚抗原(CEA)	1.0	ng/ml	0--5	
甲胎蛋白(AFP)	9.8	ng/ml	0--7	↑

***小结:**

甲胎蛋白(AFP) 偏高(9.8ng/ml)

操作员：梁可欣 检查日期:2023-04-01 检查医生:陈建国

大同瑞慈康复医院 12导联心电图报告

褚艳喆

女

29岁

ID:2303100517

申请科室:瑞慈体检科

体检号:418795

病床号:

HR: 74bpm

P: 116ms

PR: 173ms

QRS: 90ms

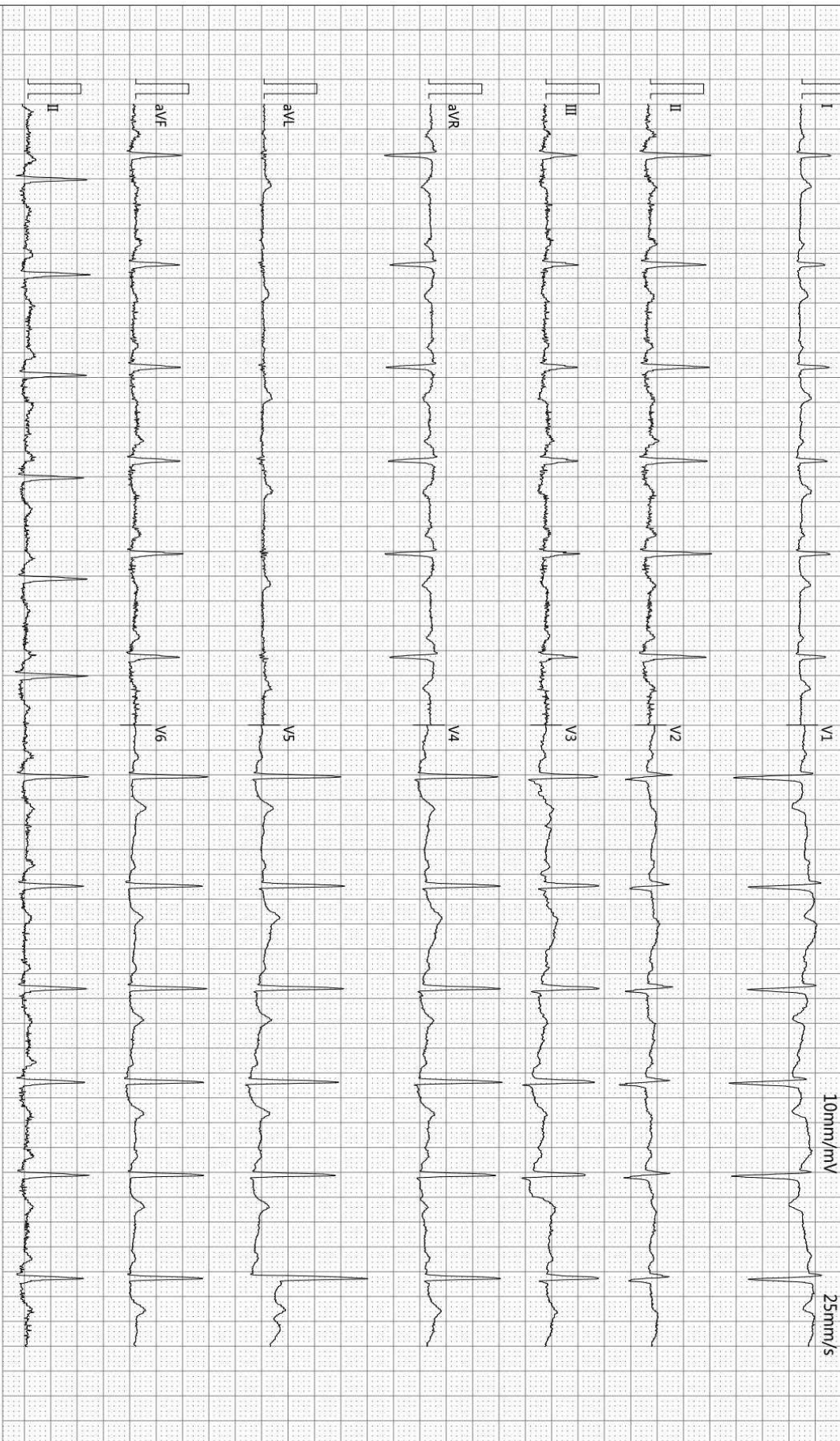
QT/QTc:359/400ms

P/QRS/T: 68/61/8deg.

RV5/SV1: 1.517/1.152mV

10mm/mV

25mm/s



诊断结果:
窦性心律不齐

报告需医生确认:

-35Hz AC50

检查:2023-04-01 08:47:33

打印:2023-04-01 08:52:57

SE-1515 V1.40

SEMIP V1.90

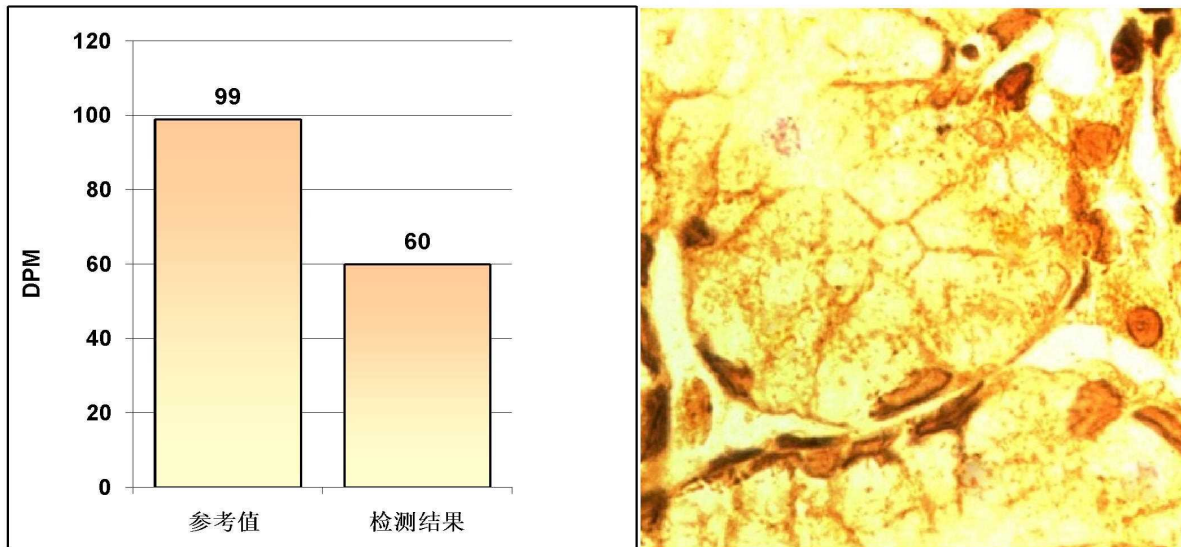
仅供临床参考

大同瑞慈康复医院

^{14}C 呼气试验检验报告

姓名	褚艳喆	年龄	29	性别	女
住院号		日期	2023/4/1 10:17:11	电话	
送检医生	曹居杰	样品编号	9746	编号	2303100517

^{14}C 呼气试验



阳性参考值 (Disintegrations Per Minute(DPM)):

DPM值:	dpm > 2499	阳性++++
	1499 < dpm ≤ 2499	阳性+++
	499 < dpm ≤ 1499	阳性++
	149 < dpm ≤ 499	阳性+
	dpm ≤ 99	阴性
	99 < dpm ≤ 149	不确定

检测结果: **dpm= 60** 阴性

医生建议: 注意保持健康及规律饮食

温馨提示: 您本次检测的结果为阴性

检测医生: 曹居杰

大同瑞慈健康体检

骨密度检测报告

受检者信息

受检者ID: 2303100517

姓名: 褚艳喆

出生年月日: 1993/7/14

年龄: 29

性别: 女

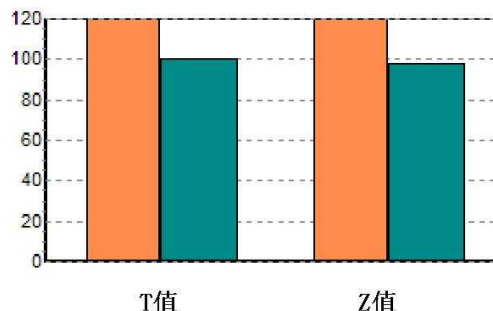
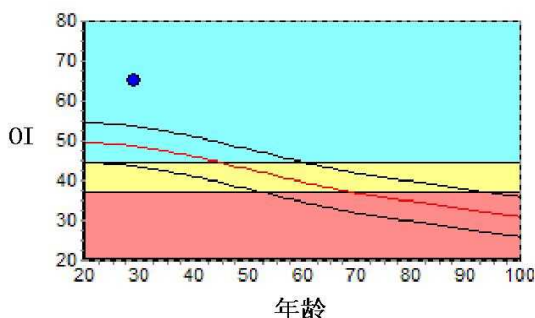
测定部位(右/左): 右

测定结果

测定日期: 2023/4/1 8:31:28

测试编号: 1/1

受测者 平均值



数据库: Asia

OI: 65.2

SOS: 1388.7 m/s, BUA: 52.0

T值: 3.11

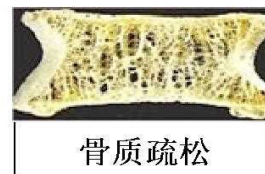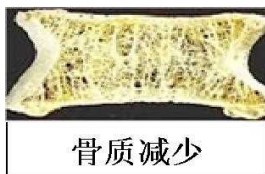Z值: 3.32

成人比: 131.3 %

同龄比: 134.1 %

OPR: N/A %

结果分析



注解

以上结论仅供参考

科室:

医生签名:

医院地址 大同瑞慈健康体检

地址 大同市平城区魏都大道79号

联系电话 0352-2824444

操作者 名燕凌

Rich 大同瑞慈康复医院
超声诊断图文报告

流水号: 2303100517

超声号: 1244296

姓名: 褚艳喆

年龄: 29 岁

性别: 女

检查设备: Vivid E95

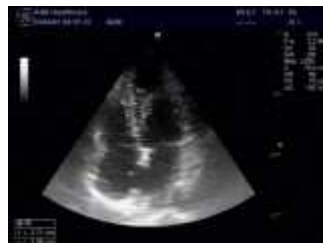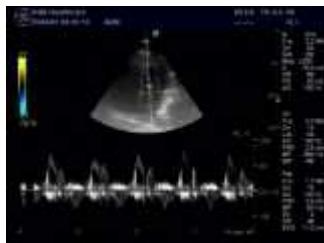体检号: 418795

申请医院: 本院

体检科室: 体检科

检查部位: 心脏彩超

经典图像:



影像所见:

超声测量 (单位: mm)

升主动脉内径 22 (32±3mm)

左房内径 25 (35mm)

室间隔 11 (8-11mm)

左室内径 42 (47±4mm)

左室后壁 10 (8-11mm)

EF69% (50-80%)

右室内径 24 (36±4mm)

右房内径 27 (36±4mm)

FS38% (28-41%)

主肺动脉内径 21 (23±3mm)

升主动脉内径正常, 心脏各腔室大小正常, 室间隔厚度正常, 左室壁未见明显节段性运动异常, 各瓣膜及启闭功能未见明显异常, 舒张期二尖瓣口血流频谱 E/A>1, 心包腔未见积液。

影像诊断:

心脏结构及功能未见明显异常

报告医师: 李菊蓉

检查日期: 2023-04-01

审核医师: 李菊蓉

报告日期: 2023-04-01



注: 本报告仅供临床医生参考!

地址: 大同市魏都大道 79 号。若有疑问, 请致电: 0352---2830580

Rich 大同瑞慈康复医院
超声诊断图文报告

流水号: 2303100517

超声号: 1244313

姓名: 褚艳喆

年龄: 29 岁

性别: 女

检查设备: Vivid E95

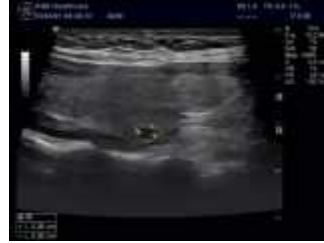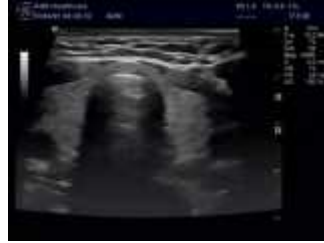体检号: 418795

申请医院: 本院

体检科室: 体检科

检查部位: 甲状腺彩超

经典图像:



影像所见:

甲状腺双侧叶形态正常, 包膜完整, 右侧叶探及囊性结节, 大小约 0.4*0.3cm, 边界清, 形态规则, 余实质回声均匀, CDFI: 未见异常血流信号。

双侧颈部未见明显肿大淋巴结。

影像诊断:

甲状腺右侧叶结节 TI-RADS 3 级

报告医师: 李菊蓉

检查日期: 2023-04-01

审核医师: 李菊蓉

报告日期: 2023-04-01



注: 本报告仅供临床医生参考!

地址: 大同市魏都大道 79 号。若有疑问, 请致电: 0352-2830580

Rich 大同瑞慈康复医院
超声诊断图文报告

流水号: 2303100517

超声号: 1244321

姓名: 褚艳喆

年龄: 29 岁

性别: 女

检查设备: Vivid E95

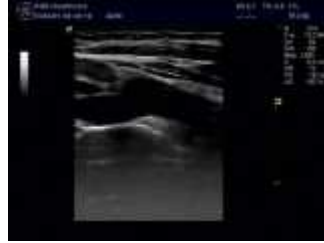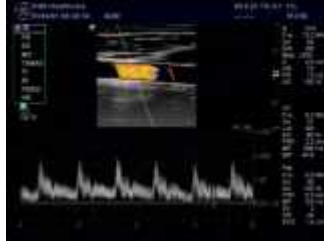
体检号: 418795

申请医院: 本院

体检科室: 体检科

检查部位: 颈部血管彩超

经典图像:



影像所见:

右锁骨下动脉起始处、双侧颈总动脉、颈内、颈外动脉起始段内中膜不增厚, 内壁欠光滑, 管壁未见明确强回声斑。CDFI: 血流充盈好。PW: 频谱形态正常。

双侧椎动脉走行正常, 椎动脉内径正常, 管壁不厚, 管腔内为无回声, CDFI: 血流充盈好。PW: 频谱正常。

影像诊断:

双侧颈动脉、椎动脉未见明显异常

报告医师: 李菊蓉

检查日期: 2023-04-01

审核医师: 李菊蓉

报告日期: 2023-04-01



注: 本报告仅供临床医生参考!

地址: 大同市魏都大道 79 号。若有疑问, 请致电: 0352---2830580

Rich 大同瑞慈康复医院
超声诊断图文报告

流水号: 2303100517

超声号: 1244337

姓名: 褚艳喆

年龄: 29 岁

性别: 女

检查设备: Vivid E95

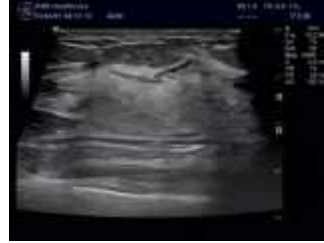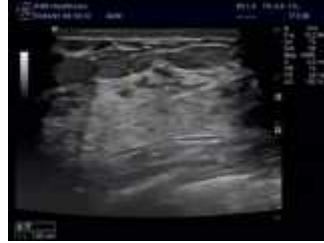体检号: 418795

申请医院: 本院

体检科室: 体检科

检查部位: 乳腺彩超

经典图像:



影像所见:

双侧乳腺腺体层次清晰, 右乳腺体厚 1.5cm, 左乳腺体厚 1.4cm, 乳导管未见扩张, 未见明显占位性病变, CDFI: 未见异常血流信号。

影像诊断:

双侧乳腺未见明显异常

报告医师: 李菊蓉

检查日期: 2023-04-01

审核医师: 李菊蓉

报告日期: 2023-04-01



注: 本报告仅供临床医生参考!

地址: 大同市魏都大道 79 号。若有疑问, 请致电: 0352---2830580

Rich 大同瑞慈康复医院
超声诊断图文报告

流水号: 2303100517

超声号: 1244345

姓名: 褚艳喆

年龄: 29 岁

性别: 女

检查设备: Vivid E95

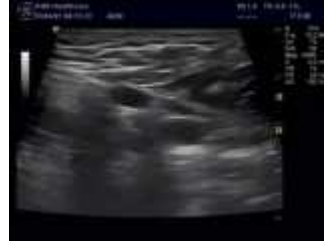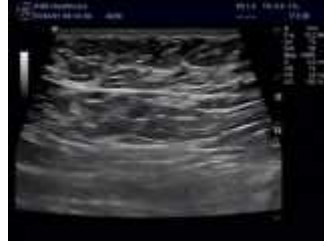体检号: 418795

申请医院: 本院

体检科室: 体检科

检查部位: 浅表部位彩超

经典图像:



影像所见:

双侧腋下未探及异常淋巴结及液性暗区。

影像诊断:

双侧腋下未见明显异常回声

报告医师: 李菊蓉

检查日期: 2023-04-01

审核医师: 李菊蓉

报告日期: 2023-04-01



注: 本报告仅供临床医生参考!

地址: 大同市魏都大道 79 号。若有疑问, 请致电: 0352---2830580

Rich 大同瑞慈康复医院
超声诊断图文报告

流水号: 2303100517

超声号: 1244352

姓名: 褚艳喆

年龄: 29 岁

性别: 女

检查设备: Vivid E95

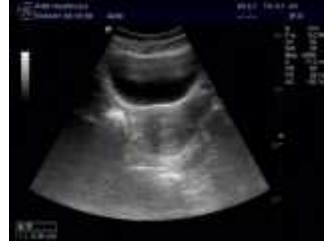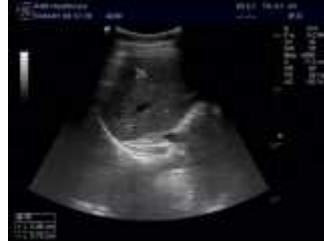体检号: 418795

申请医院: 本院

体检科室: 体检科

检查部位: 全腹彩超

经典图像:



影像所见:

肝脏大小形态正常, 包膜光滑完整, 肝内探及高回声结节, 大小约 1.0*0.7cm, 边界清, 余实质回声均匀, 肝内管道系统走行清晰, 门静脉及肝内胆管不扩张。

胆囊大小形态正常, 壁不厚、光滑, 囊内透声好, 肝外胆管不扩张。

胰腺大小形态正常, 实质回声均匀, 主胰管不扩张。

脾脏大小形态正常, 实质回声均匀, 脾门静脉不宽。

双肾大小形态正常, 皮髓质分界清晰, 集合系统未见分离, 双侧输尿管未见扩张。

膀胱充盈佳, 未见明显异常。

后位子宫, 大小约 5.3*4.8*4.6cm, 肌壁回声均匀, 内膜线清晰, 厚 0.6cm, 宫颈厚约 2.7cm, 双侧附件区未见异常。

影像诊断:

肝内高回声结节 考虑血管瘤

报告医师: 李菊蓉

检查日期: 2023-04-01

审核医师: 李菊蓉

报告日期: 2023-04-01



注: 本报告仅供临床医生参考!

地址: 大同市魏都大道 79 号。若有疑问, 请致电: 0352---2830580