

2303080532

# 大同瑞慈健康体检

## 报 告 册

体检编号	418656	工号	27
姓名	卢晓瑞		
性别	女	年龄	28岁
单位	大同市云州区人民政府办公		
部门	大同市云州区人民政府办公室		
联系电话	15603428190		
体检日期	2023-11-02		

尊敬的卢晓瑞女士您好！

首先，瑞慈健康体检全体员工欢迎您的光临，并对您的信任表示衷心的感谢！

您于 2023-11-02 （体检编号：418656）完成健康检查，本机构的各科医生已根据您的体检项目及结果，汇总成此份健康体检报告，并经总检医生审核。据此提出对您健康状况的综合分析及建议。

瑞慈健康体检倡导“大健康、大康复”，提出“健康是第一财富（Rich）”的人文理念。希望您仔细阅读并妥善地保管此份健康体检报告，并认真关注报告中的提示与建议，若您对报告内容有任何疑问，可直接与瑞慈健康体检客服部联系，进一步咨询。

健康体检咨询电话：**0352-2824444**

客户服务咨询电话：**0352-2830597**

**400-6112995**

瑞慈健康体检报告由下列内容组成：

第一部分：主检报告

第二部分：分科分项结果

第三部分：检验报告

第四部分：附表

## 主检报告

## 检查综述

- 1、【身高、体重、血压】 (1) 体重指数 29.76：超重
- 2、【肺部双源 CT】 右肺中叶纤维粘连

## 医生建议

## 【超重】：

(1) 体重指数是判断体重超标或偏低的主要指标。体重是反映和衡量一个人健康状况的重要标志之一，过胖和过瘦都不利于健康，身高体重不协调也不会给人以美感。体重的变化，还会直接反映身体长期的热量平衡状态。

(2) 当需要比较及分析一个人的体重对于不同身高的人所带来的健康影响时，体重指数是一个中立而可靠的指标。其主要适用于需要体重测试、体型肥胖和全身检查的人群。

(3) 体重指数（BMI）是世界卫生组织推荐的国际统一使用的肥胖分型标准，也是目前国际上常用的衡量人体胖瘦程度以及是否健康的一个标准，其计算方式为： $BMI = \text{体重（千克）} / \text{身高（米} \times \text{米）}$ 。成人的标准值是 BMI 18.5-23.9 之间。低于 18.5 为体重指数偏低；高于 23.9 则为体重指数偏高。

(4) 一般表现为体重超重或肥胖，超重及肥胖会出现一系列代谢性疾病，如高血压、高血糖、高血脂、高尿酸血症等，所以体重指数偏高者一定要注意控制体重。

(5) 合理控制饮食，食品多样化，食物纤维可适量增加，饮食规律，避免暴饮暴食，低盐、低脂饮食为主，减少高热量食物的摄入。

(6) 加强体育锻炼，每天最少保持 30 分钟的中等强度运动。鼓励每天至少快步走 6000 步比较健康。肥胖患者不适合较剧烈的运动，会加重膝关节的负担，可以选择游泳、划船等对膝关节负荷较小的运动。

(7) 定期检查血糖、血脂、肝功、肝脏 B 超等，积极治疗基础性疾病。

(8) 减少热量摄取及增加热量消耗。强调以健康行为、饮食、运动为主的综合治疗。

## 【右肺中叶纤维粘连】：

- (1) 建议呼吸内科诊断治疗。

汇总医生： 丁昊炜

主检日期： 2023-11-03

主检医生：

## 分科结果

## 身高、体重、血压

项目名称	检查结果	项目名称	检查结果
身高	168cm	体重	84kg
血压	121/70mmHg		

**\*小结：**

(1) 体重指数 29.76：超重

操作员：张文静

检查日期:2023-11-02

检查医生：名燕凌

检验报告

# 大同瑞慈康复医院 12导联心电图报告

卢晓瑞

女

28岁

ID:2303080532

申请科室:瑞慈体检科

体检号:418656

病床号:

HR: 72bpm

P: 100ms

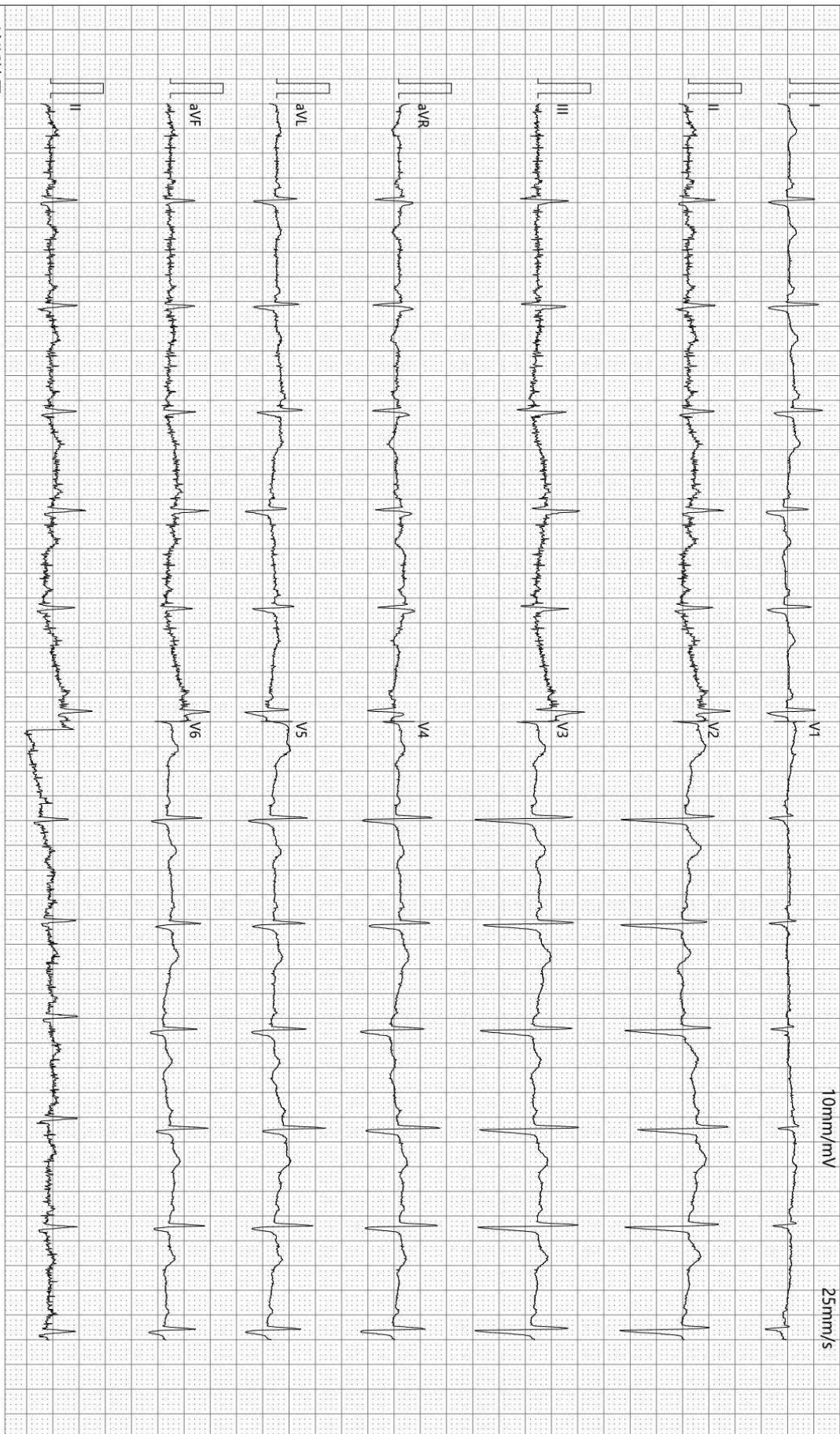
PR: 148ms

QRS: 93ms

QT/QTc:393/433ms

P/QRS/T:34/68/36deg.

RV5/SV1:0.663/0.332mV



诊断结果:

- 1.窦性心律
- 2.大致正常心电图

报告需医生确认:

张之生

SEMIP V1.90

仅供临床参考

-35Hz AC50

检查:2023-11-02 09:35:53

打印:2023-11-02 09:41:37

SE-1515 V1.40

## 双源 CT 诊断图文报告

流水号: 2303080532

影像号: CT20231102059

姓名: 卢晓瑞

年龄: 28 岁

性别: 女

检查设备: 西门子量子双源 CT

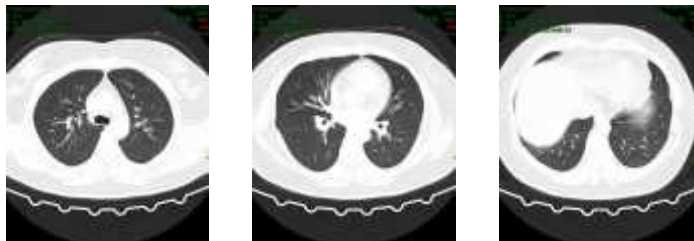体检号: 418656

申请医院: 本院

体检科室: 体检科

检查部位: 肺部双源 CT

经典图像:



影像所见:

胸廓对称, 骨性肋骨完整, 胸壁软组织结构良好, 两肺支气管血管纹理走行分布良好, 支气管束结构清晰, 右肺中叶纤维粘连。双肺通气良好。肺门结构未见异常。纵隔无偏移, 段以上支气管通畅。心影及大血管形态结构正常, 纵隔内未见肿大淋巴结。胸膜未见异常。

影像诊断:

右肺中叶纤维粘连

报告医师: 剧艳军

检查日期: 2023-11-02

审核医师: 剧艳军

报告日期: 2023-11-02

## 超声诊断图文报告

流水号: 2303080532

影像号: 1437906

姓名: 卢晓瑞

年龄: 28 岁

性别: 女

检查设备: Vivid E95

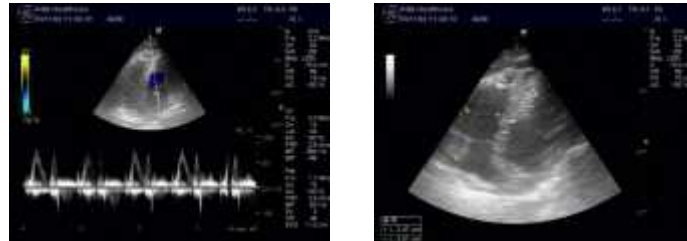
体检号: 418656

申请医院: 本院

体检科室: 体检科

检查部位: 心脏彩超

经典图像:



影像所见:

超声测量 (单位: mm)

升主动脉内径 25 (32±3mm)

左房内径 27 (35mm)

室间隔 9 (8-11mm)

左室内径 44 (47±4mm)

左室后壁 8 (8-11mm)

EF63% (50-80%)

右室内径 25 (36±4mm)

右房内径 29 (36±4mm)

FS34% (28-41%)

主肺动脉内径 21 (23±3mm)

升主动脉内径正常, 心脏各腔室大小正常, 室间隔厚度正常, 左室壁未见明显节段性运动异常, 各瓣膜及启闭功能未见明显异常, 舒张期二尖瓣口血流频谱 E/A>1, 心包腔未见积液。

影像诊断:

心脏结构及功能未见明显异常

报告医师: 李菊蓉

检查日期: 2023-11-02

审核医师: 李菊蓉

报告日期: 2023-11-02

## 超声诊断图文报告

流水号: 2303080532

影像号: 1437977

姓名: 卢晓瑞

年龄: 28 岁

性别: 女

检查设备: Vivid E95

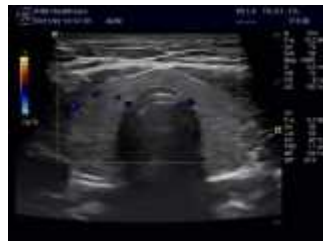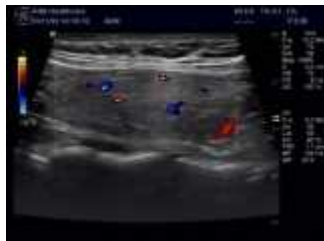体检号: 418656

申请医院: 本院

体检科室: 体检科

检查部位: 甲状腺彩超

经典图像:



影像所见:

甲状腺双侧叶形态正常, 包膜完整, 实质回声均匀, CDFI: 未见异常血流信号。  
双侧颈部未见明显肿大淋巴结。

影像诊断:

甲状腺双侧叶未见异常

报告医师: 李菊蓉

检查日期: 2023-11-02

审核医师: 李菊蓉

报告日期: 2023-11-02

## 超声诊断图文报告

流水号: 2303080532

影像号: 1437980

姓名: 卢晓瑞

年龄: 28 岁

性别: 女

检查设备: Vivid E95

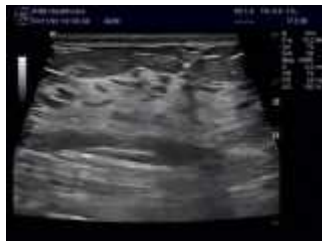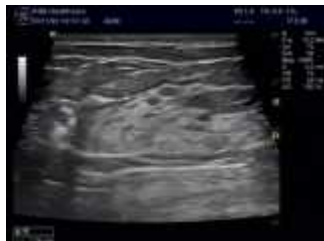体检号: 418656

申请医院: 本院

体检科室: 体检科

检查部位: 乳腺彩超

经典图像:



影像所见:

双侧乳腺腺体层次清晰, 右乳腺体厚 1.2cm, 左乳腺体厚 1.1cm, 乳导管未见扩张, 未见明显占位性病变, CDFI: 未见异常血流信号。

影像诊断:

双侧乳腺未见明显异常

报告医师: 李菊蓉

检查日期: 2023-11-02

审核医师: 李菊蓉

报告日期: 2023-11-02

## 超声诊断图文报告

流水号: 2303080532

影像号: 1437983

姓名: 卢晓瑞

年龄: 28 岁

性别: 女

检查设备: Vivid E95

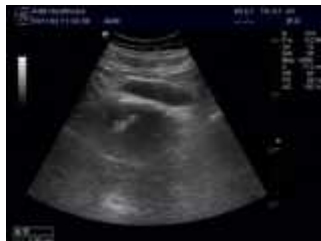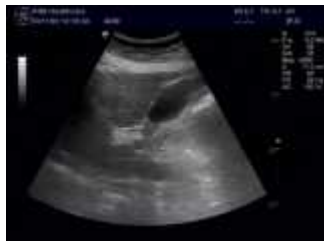体检号: 418656

申请医院: 本院

体检科室: 体检科

检查部位: 全腹彩超

### 经典图像:



### 影像所见:

肝脏大小形态正常, 包膜光滑完整, 实质回声均匀, 肝内管道系统走行清晰, 门静脉及肝内胆管不扩张。

胆囊大小形态正常, 壁不厚、光滑, 囊内透声好, 肝外胆管不扩张。

胰腺大小形态正常, 实质回声均匀, 主胰管不扩张。

脾脏大小形态正常, 实质回声均匀, 脾门静脉不宽。

双肾大小形态正常, 皮髓质分界清晰, 集合系统未见分离, 双侧输尿管未见扩张。

膀胱充盈佳, 未见明显异常。

后位子宫, 大小约 5.1\*4.4\*4.5cm, 肌壁回声均匀, 内膜线清晰, 厚 0.8cm, 宫颈厚约 3.0cm, 双侧附件区未见异常。

### 影像诊断:

肝、胆、脾、胰、双肾、子宫、双侧附件区未见明显异常

报告医师: 李菊蓉

检查日期: 2023-11-02

审核医师: 李菊蓉

报告日期: 2023-11-02



大同市医学影像研究中心

注: 本报告仅供临床医生参考!

地址: 大同市魏都大道 79 号。若有疑问, 请致电: 0352---2830580