



2303080520

大同瑞慈健康体检

报 告 册

体检编号	418644	工号	15
姓名	任晓东		
性别	男	年龄	36岁
单位	大同市云州区人民政府办公		
部门	大同市云州区人民政府办公室		
联系电话	15935295888		
体检日期	2025-05-01		

尊敬的任晓东先生您好！

首先，瑞慈健康体检全体员工欢迎您的光临，并对您的信任表示衷心的感谢！

您于 2025-05-01 （体检编号：418644）完成健康检查，本机构的各科医生已根据您的体检项目及结果，汇总成此份健康体检报告，并经总检医生审核。据此提出对您健康状况的综合分析及建议。

瑞慈健康体检倡导“大健康、大康复”，提出“健康是第一财富（Rich）”的人文理念。希望您仔细阅读并妥善地保管此份健康体检报告，并认真关注报告中的提示与建议，若您对报告内容有任何疑问，可直接与瑞慈健康体检客服部联系，进一步咨询。

健康体检咨询电话：0352-2824444

客户服务咨询电话：0352-2830597

400-6112995

瑞慈健康体检报告由下列内容组成：

第一部分：主检报告

第二部分：分科分项结果

第三部分：检验报告

第四部分：附表

主检报告

检查综述

1、【颈椎 MRI】 1. 颈 4-5、5-6 椎间盘突出（中央型） 2. 颈 5-6 右侧脊神经根袖囊肿

医生建议

【颈 4-5、5-6 椎间盘突出（中央型）】：

(1) 建议骨科诊断治疗

【脊神经根袖囊肿】：

(1) 建议神经外科诊治，定期复查。

汇总医生： 丁昊炜

主检日期： 2025-05-03

主检医生：

分科结果

检验报告

Rich 大同瑞慈康复医院
超声诊断图文报告

流水号: 2303080520

超声号: 1836492

姓名: 任晓东

年龄: 36 岁

性别: 男

检查设备: Vivid E95

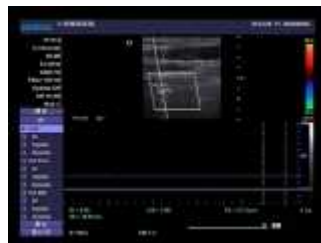
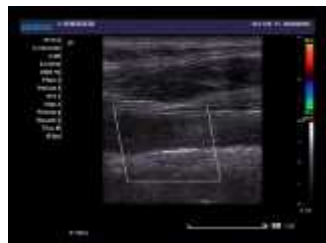体检号: 418644

申请医院: 本院

体检科室: 体检科

检查部位: 颈部血管彩超

经典图像:



影像所见:

右锁骨下动脉起始处、双侧颈总动脉、颈内、颈外动脉起始段内中膜不增厚, 内壁欠光滑, 管壁未见明确强回声斑。CDFI: 血流充盈好。PW: 频谱形态正常。

双侧椎动脉走行正常, 椎动脉内径正常, 管壁不厚, 管腔内为无回声, CDFI: 血流充盈好。PW: 频谱正常。

内径 mm	流速 cm/s	RI		
左侧椎动脉	3.4	43.3		0.45
右侧椎动脉	3.3	37.7		0.53

影像诊断:

双侧颈动脉、椎动脉未见明显异常

报告医师: 李菊蓉

检查日期: 2025-05-02

审核医师: 李菊蓉

报告日期: 2025-05-02



注: 本报告仅供临床医生参考!

地址: 大同市魏都大道 79 号。如有疑问, 请致电: 0352---2830580

ID号: 2303080520

影像号: CT20250501049

姓名: 任晓东

年龄: 36岁

性别: 男

检查设备: 西门子量子双源 CT

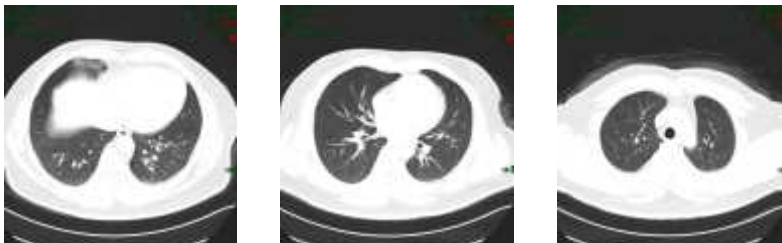体检号: 418644

申请医院: 本院

体检科室: 体检科

检查部位: 肺部双源 CT

经典图像:



影像所见:

胸廓对称, 骨性肋骨完整, 胸壁软组织结构良好, 两肺支气管血管纹理走行分布良好, 支气管束结构清晰, 双肺通气良好。肺门结构未见异常。纵隔无偏移, 段以上支气管通畅。心影及大血管形态结构正常, 纵隔内未见肿大淋巴结。胸膜未见异常。

影像诊断:

胸部未见明显异常

报告医师: 剧艳军

检查日期: 2025-05-02

审核医师: 剧艳军

报告日期: 2025-05-02

ID号: 2303080520

影像号: MR20250501023

姓名: 任晓东

年龄: 36岁

性别: 男

检查设备: 西门子 1.5T 磁共振

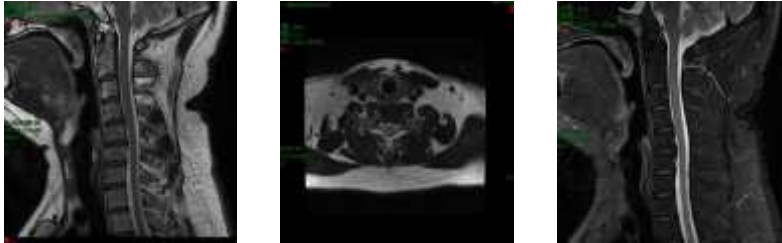体检号: 418644

申请医院: 本院

体检科室: 体检科

检查部位: 颈椎 MRI

经典图像:



影像所见:

颈椎椎体序列正常, 生理曲度变直。各椎体及附件骨结构正常。各椎间盘脱水变性, 于 T2WI 像信号减低, 颈 4-5、5-6 椎间盘向后方轻度突出, 椎管及双侧椎间孔狭窄, 硬膜囊受压, 双侧神经根未见受压。脊髓内未见异常信号。颈 5-6 右侧椎间孔见直径约 0.4cm 的类圆形长 T2 信号。

影像诊断:

1. 颈 4-5、5-6 椎间盘突出 (中央型)
2. 颈 5-6 右侧脊神经根袖囊肿

报告医师: 叶道斌

检查日期: 2025-05-01

审核医师: 叶道斌

报告日期: 2025-05-01