

2303070567

大同瑞慈健康体检

报 告 册

体检编号	348867	工号	348867
姓名	单永革		
性别	男	年龄	72岁
单位	恒安分局		
部门	恒安分局		
联系电话	13096689337		
体检日期	2023-11-23		

尊敬的单永革先生您好！

首先，瑞慈健康体检全体员工欢迎您的光临，并对您的信任表示衷心的感谢！

您于 2023-11-23 （体检编号：348867）完成健康检查，本机构的各科医生已根据您的体检项目及结果，汇总成此份健康体检报告，并经总检医生审核。据此提出对您健康状况的综合分析及建议。

瑞慈健康体检倡导“大健康、大康复”，提出“健康是第一财富（Rich）”的人文理念。希望您仔细阅读并妥善地保管此份健康体检报告，并认真关注报告中的提示与建议，若您对报告内容有任何疑问，可直接与瑞慈健康体检客服部联系，进一步咨询。

健康体检咨询电话：**0352-2824444**

客户服务咨询电话：**0352-2830597**
400-6112995

瑞慈健康体检报告由下列内容组成：

第一部分：主检报告

第二部分：分科分项结果

第三部分：检验报告

第四部分：附表

主检报告

检查综述

- 1、【身高、体重、血压】（1）血压 158/74：本次测量收缩期血压偏高
- 2、【空腹血糖】葡萄糖 (GLU) 偏高 (6.48 mmol/L)
- 3、【同型半胱氨酸】同型半胱氨酸偏高 (26.44 umol/L)
- 4、【血脂四项】动脉硬化指数偏高 (3.95)
- 5、【尿液分析+尿沉渣】鳞状上皮细胞偏高 (1 /HP)
- 6、【肺部双源 CT】呼吸性细支气管炎 两肺上叶气道性微小结节形成
- 7、【甲状腺彩超】1. 甲状腺右侧叶中部结节伴钙化 TI-RADS 4a 级 2. 甲状腺峡部及右侧叶结节 TI-RADS 3 级
- 8、【颈部血管彩超】双侧颈总动脉膨大处斑块（混合斑）形成 右侧椎动脉阻力指数增高
- 9、【全腹彩超】1. 胆囊结石 2. 右肾囊肿

医生建议

【本次测量收缩期血压偏高】：

- (1) 所谓单纯收缩期高血压，顾名思义是指一个人的舒张压（即低压）不高，仅仅是收缩压（即高压）超过正常范围。
- (2) 单纯收缩期高血压标准为收缩压在 140mmHg 以上，舒张压为 90mmHg 以下。如果收缩压在 140-149mmHg，又称单纯收缩期临界高血压。由于单纯收缩期高血压大部分发生在 60 岁以上的老年人，故又称老年单纯收缩期高血压。
- (3) 当病人患动脉硬化、甲状腺功能亢进、主动脉关闭不全、体循环动静脉瘘、动脉导管未闭及原因不明的高动力循环状态时，也常伴有收缩期高血压，但这些不包括在单纯收缩期高血压范围内。
- (4) 劳逸结合，保持良好身心状态。避免各种诱因：如情绪低落、紧张等。改进生活方式，适当低盐、低脂、低胆固醇饮食，戒烟酒。必要时心血管专科诊治，定期复诊。
- (5) 平时应低盐（每天 5~10g）、低脂饮食（少吃动物脂肪与内脏）；忌烟限酒。遵照医嘱坚持服药，定期测量血压，宜控制在 140/90mmHg 以下，若合并有糖尿病和肾病，要把血压控制在 130/80mmHg 以下。
- (6) 血压到正常水平时，说明此时选用的降压药和治疗方案基本合适，但并不意味着高血压已被“治愈”，应坚持治疗。若盲目自行停药或间断服药，常会使血压波动很大，而加重心、脑、肾和血管的损害。

【葡萄糖 (GLU) 偏高】：

- (1) 正常情况下，人体中糖的分解和合成代谢处于动态平衡，保持相对恒定。血清葡萄糖是指血液中的葡萄糖浓度，是诊断糖尿病最重要检查项目之一。
- (2) 空腹血糖偏高可分为生理性偏高（如餐后、高糖饮食、剧烈运动、情绪激动等均可引起一过性增高，经过休息后血糖值可以恢复正常）和病理性增高（如糖尿病、甲状腺功能亢进、库欣综合征等）。
- (3) 空腹血糖生理性增高经过调整饮食结构、避免剧烈活动、控制情绪等方式后可自行缓解，血糖值可以恢复正常。
- (4) 排除生理性增高因素经复查仍然增高者属于病理性增高，应及时到内分泌科复诊，明确血糖偏高的原因及所患疾病的种类。
- (5) 如果是首次检查发现血糖偏高，应及时到医院内分泌科进行详细的检查及正规的治疗。
- (6) 已确诊的糖尿病患者，如血糖仍较高则说明血糖控制不佳，应及时到医院内分泌科诊治，修正以往的治疗方案及改变一些不良的生活习惯。

(7)糖尿病的治疗强调早期治疗、长期治疗、综合治疗和措施个体化，综合防治包括糖尿病教育、饮食治疗、体育锻炼、药物治疗和血糖监测五个方面。

【同型半胱氨酸偏高】：

(1)血同型半胱氨酸是一种含硫氨基酸，为蛋氨酸和半胱氨酸代谢过程中产生的重要中间产物。正常情况下，血同型半胱氨酸在体内能被分解代谢，浓度维持在较低水平。但在日常生活中由于原发性原因和继发性原因会影响血同型半胱氨酸代谢导致在血液中升高。

(2)同型半胱氨酸偏高称之为高同型半胱氨酸血症，产生的原因和遗传、环境、营养因素有很大关系。高同型半胱氨酸血症目前认为是冠心病、高血压、脑血管疾病重要的危险因素。建议日常生活中清淡饮食，多吃新鲜蔬菜水果，补充维生素成分，心内科诊治。

【动脉硬化指数偏高】：

(1)动脉硬化指数偏高，提示动脉硬化的风险性会更高，也就是心脑血管疾病的发病率会相对较高。建议控制血脂、血糖，少吃油腻食物，多吃蔬菜水果，加强锻炼，减轻体重。

【鳞状上皮细胞偏高】：

(1)在生理情况下，机体正常的新陈代谢都会引起鳞状上皮细胞的脱离，这是一种正常的机体现象。如果长时间出现鳞状上皮细胞偏高的现象时，则有可能是尿路感染、泌尿系统结石等因素导致，应及时往泌尿外科进一步诊断治疗。

【呼吸性细支气管炎】：

(1)建议呼吸内科诊断治疗。

【甲状腺右侧叶中部结节】：

(1)建议内分泌科诊断治疗。

【甲状腺峡部及右侧叶结节】：

(1)建议内分泌科诊断治疗。

【双侧颈总动脉膨大处斑块（混合斑）形成】：

(1)颈动脉斑块是动脉硬化后，血管里面的垃圾沉淀在血管壁形成。斑块又分为硬斑和软斑两种。硬斑比较稳定，不容易脱落，软斑不稳定，容易破裂脱落，从而形成血管栓塞。

(2)建议：1. 减低胆固醇水平。2. 减低高血糖、高血压等高危因素，将血压、血糖控制在理想水平。3. 积极进行生活干预，控制饮食，改善饮食结构，适量增加运动，戒烟限酒。4. 必要时药物治疗。

【右侧椎动脉阻力指数增高】：

(1)建议心血管内科诊断治疗。

【胆囊结石】：

(1)胆囊结石主要为胆固醇性结石或以胆固醇为主的混合性结石，胆囊结石主要见于成年人，女性常见，尤以经产妇和服用避孕药者常见。

(2)胆囊结石一般认为与胆汁淤积、胆道细菌和寄生虫感染、胆固醇代谢失调以及胆囊的运动功能失调有关。

(3)临床表现取决于胆石的动态、所在部位和并发症，大多数与慢性胆囊炎同时存在。主要多发于成年女性，由以中年肥胖妇女为多见。平时大多无症状，部分表现为消化不良、中上腹或右上腹饱胀感，有时胃灼热、嗝气，在饱餐或高脂饮食后更为明显。

(4)胆囊结石患者应少吃肥肉和胆固醇含量高的食物，如蛋黄、鱼卵、蟹黄、动物内脏等食品，不吃油炸食品。

(5)如有右上腹隐痛不适，应素食，右侧卧位，服用 654-2、阿托品等解痉药物，消炎利胆片、金胆片、胆通等可任选一种口服。

(6)如发生上腹剧痛，应到医院治疗，不要自己随便应用止痛药。出现黄疸时，应立即就医检查，查明黄疸原因，作相应处理，切勿拖延。

(7)除药物治疗外，有的需震波治疗、有的可作腹腔镜手术、有的则需剖腹手术，应按医生的指导选择合适的治疗方法。定期彩超复查。

【右肾囊肿】：

(1)肾囊肿是肾脏内出现大小不等的与外界不相通的囊性肿块的总称。肾囊肿属于良性肿瘤，在肾囊性疾病中以单纯性肾囊肿最为常见。其发生原因尚可能与先天性肾小球、肾小管结构异常和后天性损伤感染有关。

(2)单纯性肾囊肿大多数无症状，常在体检彩超时被发现。一般直径大于 5cm 或者合并感染、破裂、出血时才引起症状，主要表现为腰腹部或背部胀痛，当出现并发症时疼痛加重。

(3)肾囊肿直径小于 4cm，无肾盂肾盏明显受压，无感染、恶变、高血压及症状不明显者，只需密切随访观察，定期彩超检查。

(4)肾囊肿多数是先天性的，对人体健康没有多大影响，不会癌变，可以工作，可以运动，生活上没什么要特别注意的地方。其发病率可随年龄增长而增高，50 岁以上的人有 50%可以发现这种囊肿，借助彩超、CT 可确诊。

(5)首次发现，建议作 MRI 或 CT 检查，以排除肾内其它占位性病变。

(6)过大的囊肿，对肾脏本身或周围的器官有压迫症状的，或有炎症的，往外科治疗。定期复查。

【两肺上叶气道性微小结节形成】：

(1)建议呼吸内科诊断治疗。

汇总医生： 丁昊炜

主检日期： 2023-11-24

主检医生：

分科结果

身高、体重、血压

项目名称	检查结果	项目名称	检查结果
身高	171cm	体重	67kg
血压	158/74mmHg		

***小结：**

(1) 血压 158/74：本次测量收缩期血压偏高

操作员：闫辛儿

检查日期：2023-11-23

检查医生：名燕凌

检验报告

尿液分析+尿沉渣

项目名称	检查结果	单位	参考值	提示
白细胞尿	0	个/ul	0--13	
上皮细胞(EC)	1	/HP	0--28	
管型(CAST)	0	个/ul	0--1	
霉菌(尿)	0	/HP	0--0	
结晶	0	/HP	0--10	
透明度(CLA)	清亮			
胆红素(BIL)	-		阴性	
隐血(ERY)	-		阴性	
小圆上皮细胞(SRC)	0	个/ul	0--0	
维生素C	-		阴性	
异常红细胞	0	个/ul	0--3	
红细胞(正常)	0	个/ul	0--6	
鳞状上皮细胞	1	个/ul	0--0	↑
粘液丝	0	个/ul	0--0	
颜色(Colour)	淡黄色			
尿葡萄糖(GLU)	-		阴性	
酮体(KET)	-		阴性	
比重(SG)	1.020		1.003--1.030	
酸碱度(PH)	7.0		4.5--8.0	
尿蛋白质(PRO)	-		阴性	
尿胆原(URO)	-		阴性	
亚硝酸盐(NIT)	-		阴性	
红细胞(尿)(RBC)	0	个/ul	0--6	
尿白细胞(LEU)	-		阴性	

*小结:

鳞状上皮细胞偏高(1 /HP)

操作员：李佳敏 检查日期:2023-11-23 检查医生:陈建国

血常规（五分类）

项目名称	检查结果	单位	参考值	提示
白细胞(WBC)	6.59	10 ⁹ /L	3.5--9.5	
淋巴细胞绝对值(LY#)	1.48	10 ⁹ /L	1.1--3.2	
淋巴细胞百分比(LY%)	22.5	%	20--50	
中性粒细胞绝对值(GR#)	4.35	10 ⁹ /L	1.8--6.3	
中性粒细胞百分比(GR%)	65.9	%	40--75	
嗜碱性粒细胞绝对值(BA#)	0.06	10 ⁹ /L	0--0.06	
嗜碱性粒细胞百分比(BA%)	1.0	%	0--1.0	
嗜酸性粒细胞绝对值(EO#)	0.34	10 ⁹ /L	0.02--0.52	
嗜酸性粒细胞百分比(EO%)	5.2	%	0.4--8.0	
血小板(PLT)	240	10 ⁹ /L	125--350	
血小板分布宽度(PDW)	16.2	%	15--17	
平均血小板体积(MPV)	10.4	fl	6.0--14.0	
血小板压积(PCT)	0.249	%	0.11--0.28	
红细胞(RBC)	5.24	10 ¹² /L	4.3--5.8	
血红蛋白	157	g/L	130--175	
红细胞压积(HCT)	46.7	%	40--50	
红细胞平均体积(MCV)	89.2	fl	82--100	
平均血红蛋白含量(MCH)	30.0	pg	27--34	
平均血红蛋白浓度(MCHC)	336	g/L	316--354	
单核细胞绝对值(MO#)	0.36	10 ⁹ /L	0.1--0.60	
单核细胞百分比(MO%)	5.4	%	3--10	
红细胞分布宽度标准差	43.1	fl	35--56	

(RDW-SD)				
红细胞分布宽度变异系数 (RDW-CV)	12.7	%	10.6--16.6	
大血小板比率	26.9	%	11--45	
大血小板数目	65	10 ⁹ /L	30--90	
未成熟粒细胞数目	0.01	10 ⁹ /L	0--999	
未成熟粒细胞百分比	0.1	%	0--100	
有核红细胞数目	0.000	10 ⁹ /L	0--9999	
有核红细胞百分比	0.00	/100WBC	0--9999	

***小结:**

未见异常

操作员：贺琰 检查日期:2023-11-23 检查医生:陈建国

肾功三项

项目名称	检查结果	单位	参考值	提示
肌酐(CREA)	89.00	umol/L	57--111	
尿酸(UA)	363.00	umol/L	200--420	
尿素测定 (Urea)	4.20	mmol/L	3.6--9.5	

***小结:**

未见异常

操作员：王文静 检查日期:2023-11-23 检查医生:陈建国

空腹血糖

项目名称	检查结果	单位	参考值	提示
葡萄糖(GLU)	6.48	mmol/L	3.89--6.1	↑

***小结:**

葡萄糖(GLU)偏高(6.48 mmol/L)

操作员：王文静 检查日期:2023-11-23 检查医生:陈建国

维生素 D

项目名称	检查结果	单位	参考值	提示
维生素 D	39.8	ng/ml	0--10.0 缺乏 @ 10.1--30 不足@30.1-- 100.0 正常 @>100.0 过量	

***小结:**

未见异常

操作员：王文静 检查日期:2023-11-23

检查医生:陈建国

同型半胱氨酸

项目名称	检查结果	单位	参考值	提示
同型半胱氨酸	26.44	umol/L	0--20	↑

***小结:**

同型半胱氨酸偏高(26.44 umol/L)

操作员：王文静 检查日期:2023-11-23

检查医生:陈建国

血脂四项

项目名称	检查结果	单位	参考值	提示
动脉硬化指数	3.95		1.31--3.19	↑
总胆固醇(CHOL)	4.16	mmol/L	2.59--5.2	
甘油三脂(TG)	1.46	mmol/L	0.7--1.7	
低密度脂蛋白(LDL)	3.48	mmol/L	0--4.13	
高密度脂蛋白(HDL)	0.88	mmol/L	0.77--1.55	

***小结:**

动脉硬化指数偏高(3.95)

操作员：王文静 检查日期:2023-11-23

检查医生:陈建国

肝功能三项

项目名称	检查结果	单位	参考值	提示
γ-谷氨酰转肽酶(GGT)	16.0	U/L	10--60	
丙氨酸氨基转移酶(ALT)	18.00	U/L	9--50	
门冬氨酸氨基转移酶(AST)	23.00	U/L	15--40	
谷草比谷丙	1.28		0.4--2.5	

***小结:**

未见异常

操作员：王文静 检查日期:2023-11-23 检查医生:陈建国

(男) 肿瘤三项

项目名称	检查结果	单位	参考值	提示
前列腺特异性抗原(PSA)	1.82	ng/ml	<4.4	
癌胚抗原(CEA)	1.60	ng/ml	0--5	
甲胎蛋白(AFP)	3.6	ng/ml	0--7	

***小结:**

未见异常

操作员：王文静 检查日期:2023-11-23 检查医生:陈建国

大同瑞慈康复医院 12导联心电图报告

单永革 男 72岁 体检号:348867

病床号:

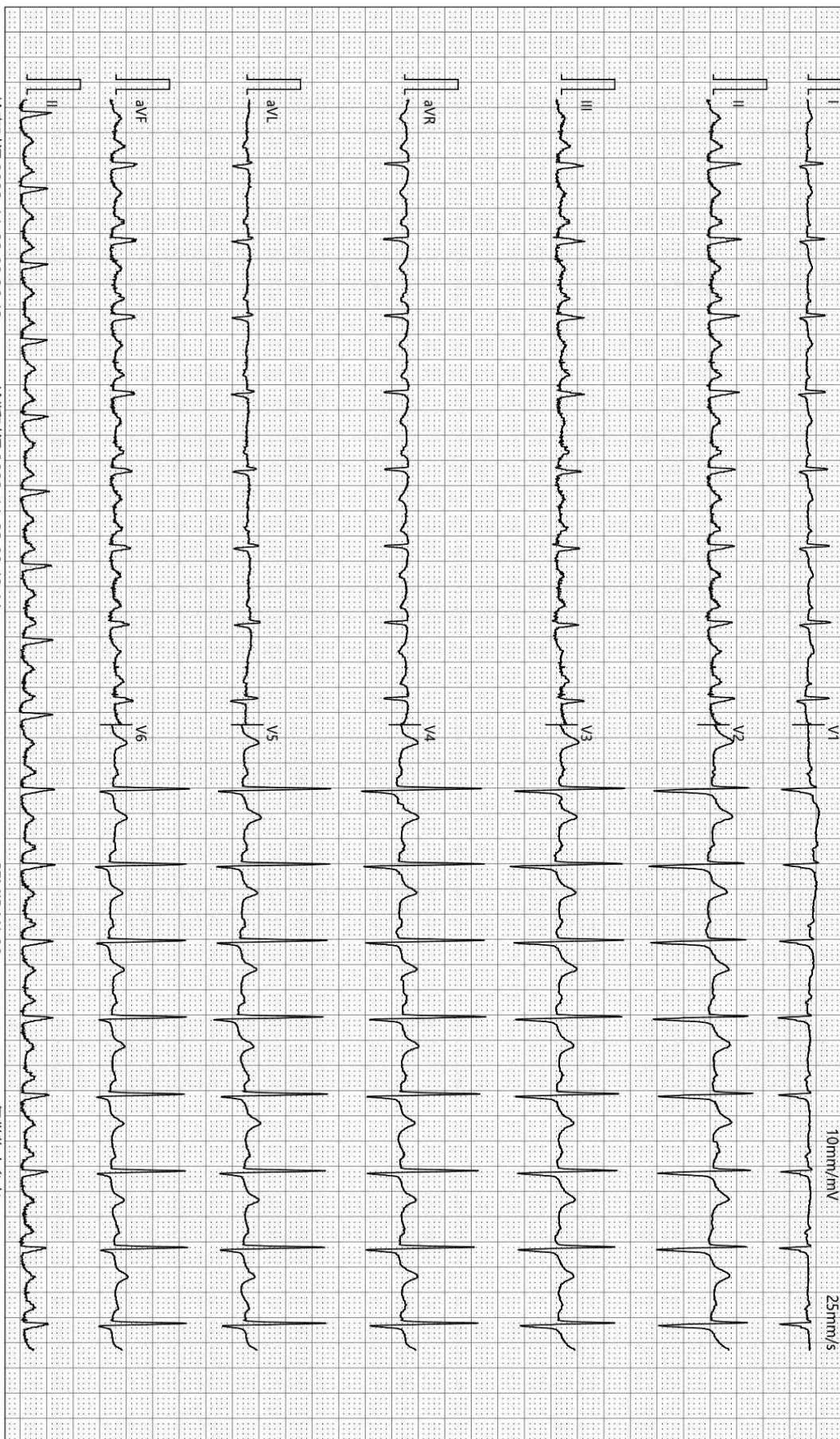
诊断结果:

- 1.窦性心律
- 2.正常心电图

诊断医生:

张生 陶志娟

HR	: 99bpm	[60 ~ 100bpm]
P	: 112 f ms	[0 ~ 110ms]
PR	: 169ms	[120 ~ 200ms]
QRS	: 92ms	[60 ~ 100ms]
QT/QTc	: 326/419ms	[320 ~ 440/0 ~ 450ms]
P/QRS/T	: 69/70/62deg.	[0 ~ 75/-30 ~ 90/0 ~ 75deg]
RV5/VS1	: 1.562/0.540mV	[0.0 ~ 2.5/0.0 ~ 2.0mV]



检查时间:2023-11-23 09:26:43

诊断时间:2023-11-23 09:42:44

SEMIP V1 90

仅供临床参考

双源 CT 诊断图文报告

流水号: 2303070567

影像号: CT20231122138

姓名: 单永革

年龄: 72 岁

性别: 男

检查设备: 西门子量子双源 CT

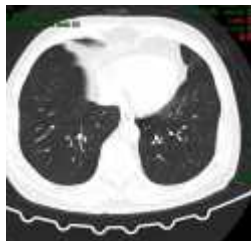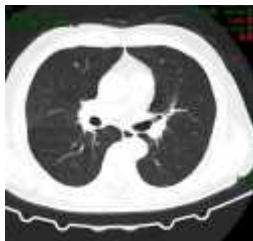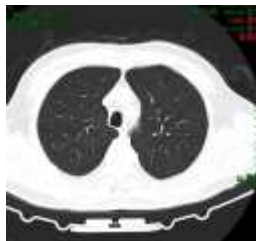体检号: 348867

申请医院: 本院

体检科室: 体检科

检查部位: 肺部双源 CT

经典图像:



影像所见:

胸廓对称, 纵隔无偏移。双肺支气管血管纹理模糊, 增多, 小叶性结构增多, 两肺上叶气道性微小结节灶, 直径约 0.1-0.2cm。段以上支气管通畅, 心影形态未见异常, 纵隔内气管隆突旁、肺门旁淋巴结部分钙化斑。两侧胸膜未见异常。

影像诊断:

呼吸性细支气管炎
两肺上叶气道性微小结节形成

报告医师: 剧艳军

检查日期: 2023-11-23

审核医师: 剧艳军

报告日期: 2023-11-23

超声诊断图文报告

流水号: 2303070567

影像号: 1459056

姓名: 单永革

年龄: 72岁

性别: 男

检查设备: Vivid E95

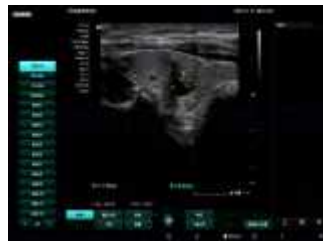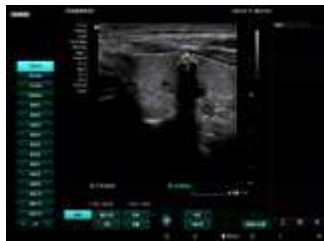体检号: 348867

申请医院: 本院

体检科室: 体检科

检查部位: 甲状腺彩超

经典图像:



影像所见:

甲状腺双侧叶形态正常, 包膜完整, 于右侧叶中部探及低回声结节, 大小约 0.6*0.4cm, 边界欠清, 其内可见多个强回声斑, 后伴声影, 右侧叶探及数个低回声结节, 较大约 0.8*0.6cm, 边界清, 峡部探及数个低回声结节, 较大约 0.8*0.8cm, 边界清, 内可见强回声斑, 余实质回声均匀, CDFI: 未见异常血流信号。

双侧颈部未见明显肿大淋巴结。

影像诊断:

1. 甲状腺右侧叶中部结节伴钙化 TI-RADS 4a 级
2. 甲状腺峡部及右侧叶结节 TI-RADS 3 级

报告医师: 侯爱兰

检查日期: 2023-11-23

审核医师: 侯爱兰

报告日期: 2023-11-23

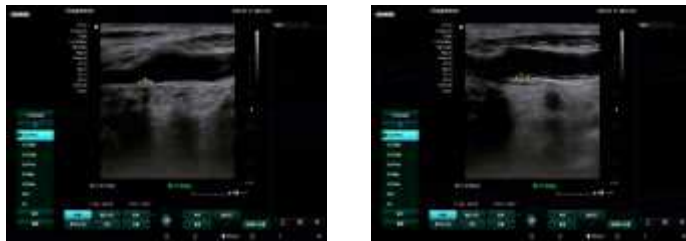超声诊断图文报告

流水号: 2303070567

影像号: 1459059

姓名: 单永革 年龄: 72岁 性别: 男 检查设备: Vivid E95
体检号: 348867 申请医院: 本院 体检科室: 体检科 检查部位: 颈部血管彩超

经典图像:



影像所见:

右侧颈总动脉膨大处探及弱强回声斑, 大小约 4.7*1.7mm, 左侧颈总动脉中段及膨大处探及弱强回声斑, 大者位于膨大处, 大小约 4.5*1.7mm, 右锁骨下动脉起始处、双侧颈内、颈外动脉起始段内中膜不增厚, 内壁欠光滑, 管壁未见明确强回声斑。CDFI: 血流充盈好。PW: 频谱形态正常。

双侧椎动脉走行正常, 椎动脉内径正常, 管壁不厚, 管腔内为无回声, CDFI: 血流充盈好。PW: 频谱正常。

	内径 mm	流速 cm/s	RI
左侧椎动脉	3.6	43.6	0.74
右侧椎动脉	4.0	45.6	0.56

影像诊断:

双侧颈总动脉膨大处斑块(混合斑)形成
右侧椎动脉阻力指数增高

报告医师: 侯爱兰

检查日期: 2023-11-23

审核医师: 侯爱兰

报告日期: 2023-11-23

超声诊断图文报告

流水号: 2303070567

影像号: 1459062

姓名: 单永革

年龄: 72 岁

性别: 男

检查设备: Vivid E95

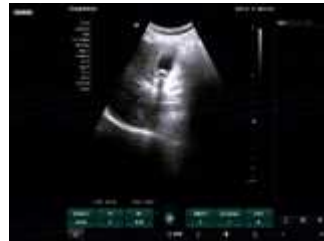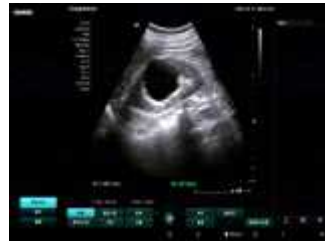体检号: 348867

申请医院: 本院

体检科室: 体检科

检查部位: 全腹彩超

经典图像:



影像所见:

肝脏大小形态正常, 包膜光滑完整, 实质回声均匀, 肝内管道系统走行清晰, 门静脉及肝内胆管不扩张。

胆囊大小形态正常, 壁不厚、欠光滑, 囊内透声欠佳, 于其内探及强回声团, 后伴声影, 肝外胆管不扩张。

胰腺大小形态正常, 实质回声均匀, 主胰管不扩张。

脾脏大小形态正常, 实质回声均匀, 脾门静脉不宽。

双肾大小形态正常, 皮髓质分界清晰, 集合系统未见分离, 于右肾中极探及囊性无回声区, 大小约 4.8*4.7cm, 边界清, 形态规则, 双侧输尿管未见扩张。

膀胱充盈尚可, 壁光滑, 内清晰。

前列腺形态正常, 大小约 3.4*2.9*2.5cm, 实质回声欠均匀。

影像诊断:

1. 胆囊结石
2. 右肾囊肿

报告医师: 侯爱兰

检查日期: 2023-11-23

审核医师: 侯爱兰

报告日期: 2023-11-23