

2303070557

大同瑞慈健康体检

报 告 册

体检编号	348854	工号	348854
姓名	李文利		
性别	男	年龄	53岁
单位	恒安分局		
部门	恒安分局		
联系电话	15803522220		
体检日期	2023-11-01		

尊敬的 李文利先生 您好！

首先,瑞慈健康体检全体员工欢迎您的光临,并对您的信任表示衷心的感谢 !

您于 2023-11-01 (体检编号: 348854) 完成健康检查,本机构的各科医生已根据您的体检项目及结果,汇总成此份健康体检报告,并经总检医生审核。据此提出对您健康状况的综合分析及建议。

瑞慈健康体检倡导“大健康、大康复”,提出“健康是第一财富 (Rich)” 的人文理念。希望您仔细阅读并妥善地保管此份健康体检报告,并认真关注报告中的提示与建议,若您对报告内容有任何疑问,可直接与瑞慈健康体检客服部联系,进一步咨询。

健康体检咨询电话: **0352-2824444**

客户服务咨询电话: **0352-2830597**

400-6112995

瑞慈健康体检报告由下列内容组成:

第一部分: 主检报告

第二部分: 分科分项结果

第三部分: 检验报告

第四部分: 附表

主检报告

检查综述

- 1、【身高、体重、血压】（1）体重指数 25.25：超重（2）血压 150/81：本次测量收缩期血压偏高
- 2、【尿液分析+尿沉渣】鳞状上皮细胞偏高(5 /HP)
- 3、【心电图】1. 窦性心动过缓 2. T波改变(II, III, aVF, V4-V6)
- 4、【甲状腺彩超】甲状腺双侧叶结节 TI-RADS III级 定期复查
- 5、【颈部血管彩超】1. 右锁骨下动脉起始处斑块形成 2. 右侧椎动脉内径细窄
- 6、【全腹彩超】1. 胆囊壁胆固醇结晶（多发） 2. 右肾囊肿

医生建议

【超重】：

(1) 体重指数是判断体重超标或偏低的主要指标。体重是反映和衡量一个人健康状况的重要标志之一，过胖和过瘦都不利于健康，身高体重不协调也不会给人以美感。体重的变化，还会直接反映身体长期的热量平衡状态。

(2) 当需要比较及分析一个人的体重对于不同身高的人所带来的健康影响时，体重指数是一个中立而可靠的指标。其主要适用于需要体重测试、体型肥胖和全身检查的人群。

(3) 体重指数（BMI）是世界卫生组织推荐的国际统一使用的肥胖分型标准，也是目前国际上常用的衡量人体胖瘦程度以及是否健康的一个标准，其计算方式为： $BMI = \text{体重（千克）} / \text{身高（米} \times \text{米）}$ 。成人的标准值是 BMI 18.5-23.9 之间。低于 18.5 为体重指数偏低；高于 23.9 则为体重指数偏高。

(4) 一般表现为体重超重或肥胖，超重及肥胖会出现一系列代谢性疾病，如高血压、高血糖、高血脂、高尿酸血症等，所以体重指数偏高者一定要注意控制体重。

(5) 合理控制饮食，食品多样化，食物纤维可适量增加，饮食规律，避免暴饮暴食，低盐、低脂饮食为主，减少高热量食物的摄入。

(6) 加强体育锻炼，每天最少保持 30 分钟的中等强度运动。鼓励每天至少快步走 6000 步比较健康。肥胖患者不适合较剧烈的运动，会加重膝关节的负担，可以选择游泳、划船等对膝关节负荷较小的运动。

(7) 定期检查血糖、血脂、肝功、肝脏 B 超等，积极治疗基础性疾病。

(8) 减少热量摄取及增加热量消耗。强调以健康行为、饮食、运动为主的综合治疗。

【本次测量收缩期血压偏高】：

(1) 所谓单纯收缩期高血压，顾名思义是指一个人的舒张压（即低压）不高，仅仅是收缩压（即高压）超过正常范围。

(2) 单纯收缩期高血压标准为收缩压在 140mmHg 以上，舒张压为 90mmHg 以下。如果收缩压在 140-149mmHg，又称单纯收缩期临界高血压。由于单纯收缩期高血压大部分发生在 60 岁以上的老年人，故又称老年单纯收缩期高血压。

(3) 当病人患动脉硬化、甲状腺功能亢进、主动脉关闭不全、体循环动静脉瘘、动脉导管未闭及原因不明的高动力循环状态时，也常伴有收缩期高血压，但这些不包括在单纯收缩期高血压范围内。

(4) 劳逸结合，保持良好身心状态。避免各种诱因：如情绪低落、紧张等。改进生活方式，适当低盐、低脂、低胆固醇饮食，戒烟酒。必要时心血管专科诊治，定期复诊。

(5) 平时应低盐（每天 5~10g）、低脂饮食（少吃动物脂肪与内脏）；忌烟限酒。遵照医嘱坚持服药，定期测量血压，宜控制在 140/90mmHg 以下，若合并有糖尿病和肾病，要把血压控制在 130/80mmHg 以下。

(6) 血压到正常水平时，说明此时选用的降压药和治疗方案基本合适，但并不意味着高血压已被“治愈”，应坚持治疗。若盲目自行停药或间断服药，常会使血压波动很大，而加重心、脑、肾和血管的损害。

【鳞状上皮细胞偏高】：

(1)在生理情况下，机体正常的新陈代谢都会引起鳞状上皮细胞的脱离，这是一种正常的机体现象。如果长时间出现鳞状上皮细胞偏高的现象时，则有可能是尿路感染、泌尿系统结石等因素导致，应及时往泌尿外科进一步诊断治疗。

【窦性心动过缓】：

(1)可见于正常人、体力劳动者、运动员，无症状者一般不需治疗，可定期随访，跟踪观察。
(2)如果有症状（胸闷、黑矇、晕厥等）请做动态心电图等相关检查，在医生指导下服用提升心率的药物如：心宝、红参等。如果每分钟心率低于45次伴有晕厥、胸闷等症状时，需安装心脏起搏器。请前往心内科进一步治疗，长期随访。

【T波改变】：

(1)可见于心肌劳损，电解质紊乱及神经调节异常，如疲劳、精神紧张等，往心血管内科咨询，进一步查找病因及治疗。

【甲状腺双侧叶结节】：

(1)甲状腺结节是一种常见的甲状腺疾病，很多甲状腺疾病可表现为结节，如可由甲状腺退行性变、炎症、自身免疫性及新生物等多种病变所致。甲状腺结节在各个年龄段的男女人群中均可见到，但中年女性中较多。
(2)甲状腺结节分良性和恶性两大类，良性的占绝大多数，恶性者不足1%，判断甲状腺结节的良恶主要依靠病史、体格检查、放射性核素扫描、穿刺细胞学检查。
(3)建议往外科就诊，进一步检查，明确诊断，结合临床诊治并定期复查。

【右锁骨下动脉起始处斑块形成】：

(1)颈动脉斑块是动脉硬化后，血管里面的垃圾沉淀在血管壁形成。斑块又分为硬斑和软斑两种。硬斑比较稳定，不容易脱落，软斑不稳定，容易破裂脱落，从而形成血管栓塞。
(2)建议：1.减低胆固醇水平。2.减低高血糖、高血压等高危因素，将血压、血糖控制在理想水平。3.积极进行生活干预，控制饮食，改善饮食结构，适量增加运动，戒烟限酒。4.必要时药物治疗。

【右侧椎动脉内径细窄】：

(1)建议心血管内科就诊；定期复查。

【右肾囊肿】：

(1)肾囊肿是肾脏内出现大小不等的与外界不相通的囊性肿块的总称。肾囊肿属于良性肿瘤，在肾囊性疾病中以单纯性肾囊肿最为常见。其发生原因尚可能与先天性肾小球、肾小管结构异常和后天性损伤感染有关。
(2)单纯性肾囊肿大多数无症状，常在体检彩超时被发现。一般直径大于5cm或者合并感染、破裂、出血时才引起症状，主要表现为腰腹部或背部胀痛，当出现并发症时疼痛加重。
(3)肾囊肿直径小于4cm，无肾盂肾盏明显受压，无感染、恶变、高血压及症状不明显者，只需密切随访观察，定期彩超检查。
(4)肾囊肿多数是先天性的，对人体健康没有多大影响，不会癌变，可以工作，可以运动，生活上没什么要特别注意的地方。其发病率可随年龄增长而增高，50岁以上的人有50%可以发现这种囊肿，借助彩超、CT可确诊。
(5)首次发现，建议作MRI或CT检查，以排除肾内其它占位性病变。
(6)过大的囊肿，对肾脏本身或周围的器官有压迫症状的，或有炎症的，往外科治疗。定期复查。

【胆囊壁胆固醇结晶】：

(1)胆囊壁胆固醇结晶是指胆固醇沉积于胆囊壁粘膜下形成的一种病变，很容易引起胆结石，多与高脂肪、高胆固醇的食物、工作紧张、饮食不规律等因素有关。建议平时注意饮食宜清淡有营养，多喝水，多食新鲜蔬菜水果，必要时中西医结合治疗。

汇总医生： 丁昊炜

主检日期： 2023-11-02

主检医生：

分科结果

身高、体重、血压

项目名称	检查结果	项目名称	检查结果
身高	178cm	体重	80kg
血压	150/81mmHg		

***小结：**

- (1) 体重指数 25.25：超重
- (2) 血压 150/81：本次测量收缩期血压偏高

操作员：高妙 检查日期:2023-11-01 检查医生：张彬艳

检验报告

尿液分析+尿沉渣

项目名称	检查结果	单位	参考值	提示
白细胞尿	1	个/ul	0--13	
上皮细胞(EC)	5	/HP	0--28	
管型(CAST)	0	个/ul	0--1	
霉菌(尿)	0	/HP	0--0	
结晶	0	/HP	0--10	
透明度(CLA)	清亮			
胆红素(BIL)	-		阴性	
隐血(ERY)	-		阴性	
小圆上皮细胞(SRC)	0	个/ul	0--0	
维生素C	-		阴性	
异常红细胞	0	个/ul	0--3	
红细胞(正常)	0	个/ul	0--6	
鳞状上皮细胞	5	个/ul	0--0	↑
粘液丝	0	个/ul	0--0	
颜色(Colour)	淡黄色			
尿葡萄糖(GLU)	-		阴性	
酮体(KET)	-		阴性	
比重(SG)	1.020		1.003--1.030	
酸碱度(PH)	6.0		4.5--8.0	
尿蛋白质(PRO)	-		阴性	
尿胆原(URO)	-		阴性	
亚硝酸盐(NIT)	-		阴性	
红细胞(尿)(RBC)	0	个/ul	0--6	
尿白细胞(LEU)	-		阴性	

*小结:

鳞状上皮细胞偏高(5 /HP)

操作员：祁佳佳 检查日期:2023-11-01 检查医生:陈建国

血常规（五分类）

项目名称	检查结果	单位	参考值	提示
白细胞(WBC)	6.66	10 ⁹ /L	3.5--9.5	
淋巴细胞绝对值(LY#)	2.13	10 ⁹ /L	1.1--3.2	
淋巴细胞百分比(LY%)	31.9	%	20--50	
中性粒细胞绝对值(GR#)	3.83	10 ⁹ /L	1.8--6.3	
中性粒细胞百分比(GR%)	57.6	%	40--75	
嗜碱性粒细胞绝对值(BA#)	0.04	10 ⁹ /L	0--0.06	
嗜碱性粒细胞百分比(BA%)	0.6	%	0--1.0	
嗜酸性粒细胞绝对值(EO#)	0.17	10 ⁹ /L	0.02--0.52	
嗜酸性粒细胞百分比(EO%)	2.5	%	0.4--8.0	
血小板(PLT)	176	10 ⁹ /L	125--350	
血小板分布宽度(PDW)	16.5	%	15--17	
平均血小板体积(MPV)	11.2	fl	6.0--14.0	
血小板压积(PCT)	0.197	%	0.11--0.28	
红细胞(RBC)	4.83	10 ¹² /L	4.3--5.8	
血红蛋白	144	g/L	130--175	
红细胞压积(HCT)	42.9	%	40--50	
红细胞平均体积(MCV)	88.9	fl	82--100	
平均血红蛋白含量(MCH)	29.9	pg	27--34	
平均血红蛋白浓度(MCHC)	336	g/L	316--354	
单核细胞绝对值(MO#)	0.49	10 ⁹ /L	0.1--0.60	
单核细胞百分比(MO%)	7.4	%	3--10	
红细胞分布宽度标准差	44.4	fl	35--56	

(RDW-SD)				
红细胞分布宽度变异系数 (RDW-CV)	13.1	%	10.6--16.6	
大血小板比率	34.2	%	11--45	
大血小板数目	60	10 ⁹ /L	30--90	
未成熟粒细胞数目	0.02	10 ⁹ /L	0--999	
未成熟粒细胞百分比	0.2	%	0--100	
有核红细胞数目	0.000	10 ⁹ /L	0--9999	
有核红细胞百分比	0.00	/100WBC	0--9999	

***小结:**

未见异常

操作员：贺琰 检查日期:2023-11-01 检查医生:陈建国

肾功三项

项目名称	检查结果	单位	参考值	提示
肌酐(CREA)	82.00	umol/L	57--97	
尿酸(UA)	328.00	umol/L	200--420	
尿素测定 (Urea)	5.80	mmol/L	3.1--8.0	

***小结:**

未见异常

操作员：李丹 检查日期:2023-11-01 检查医生:陈建国

空腹血糖

项目名称	检查结果	单位	参考值	提示
葡萄糖(GLU)	4.75	mmol/L	3.89--6.1	

***小结:**

未见异常

操作员：李丹 检查日期:2023-11-01 检查医生:陈建国

维生素 D

项目名称	检查结果	单位	参考值	提示
维生素 D	36.2	ng/ml	0--10.0 缺乏 @ 10.1--30 不足@30.1-- 100.0 正常 @>100.0 过量	

***小结:**

未见异常

操作员：李丹 检查日期:2023-11-01

检查医生:陈建国

同型半胱氨酸

项目名称	检查结果	单位	参考值	提示
同型半胱氨酸	9.99	umol/L	0--15	

***小结:**

未见异常

操作员：李丹 检查日期:2023-11-01

检查医生:陈建国

血脂四项

项目名称	检查结果	单位	参考值	提示
动脉硬化指数	2.26		1.31--3.19	
总胆固醇(CHOL)	4.12	mmol/L	2.59--5.2	
甘油三脂(TG)	0.91	mmol/L	0.7--1.7	
低密度脂蛋白(LDL)	2.58	mmol/L	0--4.13	
高密度脂蛋白(HDL)	1.14	mmol/L	0.77--1.55	

***小结:**

未见异常

操作员：李丹 检查日期:2023-11-01

检查医生:陈建国

肝功能三项

项目名称	检查结果	单位	参考值	提示
γ-谷氨酰转肽酶(GGT)	19.0	U/L	10--60	
丙氨酸氨基转移酶(ALT)	23.00	U/L	9--50	
门冬氨酸氨基转移酶(AST)	28.00	U/L	15--40	
谷草比谷丙	1.22		0.4--2.5	

***小结:**

未见异常

操作员：李丹 检查日期:2023-11-01 检查医生:陈建国

(男) 肿瘤三项

项目名称	检查结果	单位	参考值	提示
前列腺特异性抗原(PSA)	0.65	ng/ml	0--3.1	
癌胚抗原(CEA)	2.97	ng/ml	0--5	
甲胎蛋白(AFP)	3.7	ng/ml	0--7	

***小结:**

未见异常

操作员：李丹 检查日期:2023-11-01 检查医生:陈建国

大同瑞慈康复医院 12导联心电图报告

李文利

男

53岁

ID:2303070557

申请科室:瑞慈体检科

体检号:348854

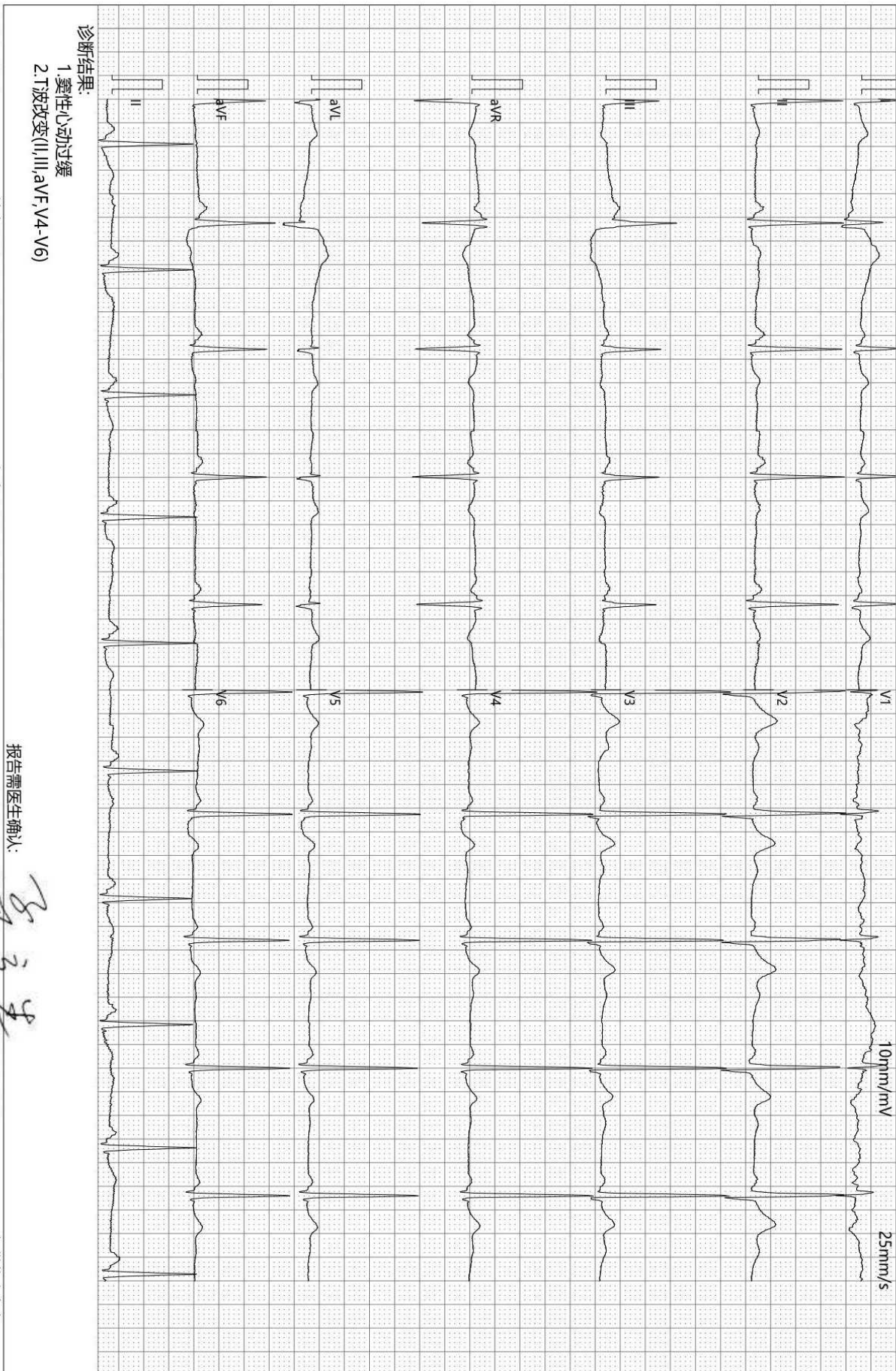
病床号:

HR: 56 ↓ bpm
QT/QTc:408/396ms

P: 120 ↑ ms
P/QRS/T: 69/69/-4 ↓ deg.

PR: 140ms
RV5/SV1: 2.210/0.358mV

QRS: 109 ↑ ms



诊断结果:

- 1.窦性心动过缓
- 2.T波改变(I,II,III,aVF,V4-V6)

-35Hz AC50

检查:2023-11-01 08:26:24

打印:2023-11-01 08:54:29

报告需医生确认:

SE-1515 V1.40

SEMIP V1.90

仅供临床参考

双源 CT 诊断图文报告

流水号: 2303070557

影像号: CT20231031161

姓名: 李文利

年龄: 53 岁

性别: 男

检查设备: 西门子量子双源 CT

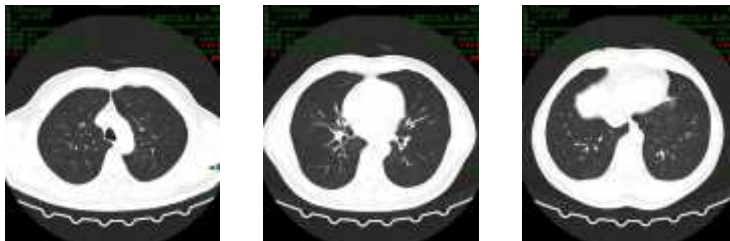体检号: 348854

申请医院: 本院

体检科室: 体检科

检查部位: 肺部双源 CT

经典图像:



影像所见:

胸廓对称, 骨性肋骨完整, 胸壁软组织结构良好, 两肺支气管血管纹理走行分布良好, 支气管束结构清晰, 双肺通气良好。肺门结构未见异常。纵隔无偏移, 段以上支气管通畅。心影及大血管形态结构正常, 纵隔内未见肿大淋巴结。胸膜未见异常。

影像诊断:

胸部未见明显异常

报告医师: 剧艳军

检查日期: 2023-11-01

审核医师: 剧艳军

报告日期: 2023-11-01

超声诊断图文报告

流水号: 2303070557

影像号: 1436227

姓名: 李文利

年龄: 53 岁

性别: 男

检查设备: Vivid E95

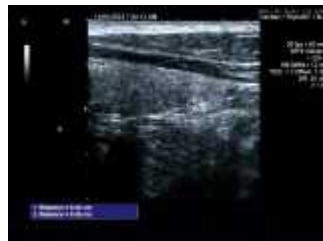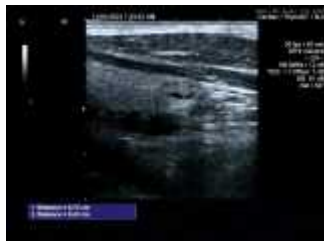体检号: 348854

申请医院: 本院

体检科室: 体检科

检查部位: 甲状腺彩超

经典图像:



影像所见:

甲状腺双侧叶形态正常, 包膜完整, 于右侧叶下极探及大小约 0.7*0.4cm 囊实性结节, 形态规则, 边界清, 左侧叶下极探及等回声结节, 大小约 0.4*0.3cm, 边界清, CDFI: 可见半环状血流信号, 余实质回声均匀。双侧颈部未见明显肿大淋巴结。

影像诊断:

甲状腺双侧叶结节 TI-RADS III 级 定期复查

报告医师: 李菊蓉

检查日期: 2023-11-01

审核医师: 李菊蓉

报告日期: 2023-11-01

超声诊断图文报告

流水号: 2303070557

影像号: 1436230

姓名: 李文利

年龄: 53 岁

性别: 男

检查设备: Vivid E95

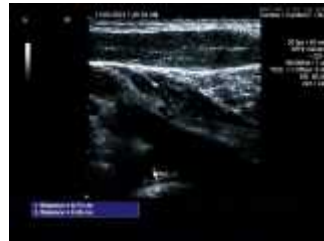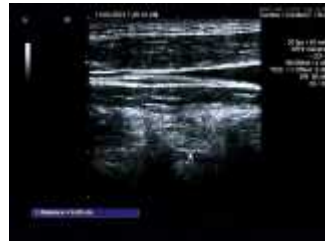
体检号: 348854

申请医院: 本院

体检科室: 体检科

检查部位: 颈部血管彩超

经典图像:



影像所见:

右锁骨下动脉起始处探及混合回声斑, 大小约 7.3*2.9mm, 双侧颈总动脉、颈内、颈外动脉起始段内中膜不增厚, 内壁欠光滑, 管壁未见明确强回声斑。CDFI: 血流充盈好。PW: 频谱形态正常。

双侧椎动脉走行正常, 左侧椎动脉内径正常, 右侧椎动脉内径细窄, 管壁不厚, 管腔内为无回声, CDFI: 血流充盈好。PW: 频谱正常。

	内径 mm	流速 cm/s	RI
左侧椎动脉	3.2	45.3	0.60
右侧椎动脉	2.0	46.6	0.61

影像诊断:

1. 右锁骨下动脉起始处斑块形成
2. 右侧椎动脉内径细窄

报告医师: 李菊蓉

检查日期: 2023-11-01

审核医师: 李菊蓉

报告日期: 2023-11-01

超声诊断图文报告

流水号: 2303070557

影像号: 1436234

姓名: 李文利

年龄: 53 岁

性别: 男

检查设备: Vivid E95

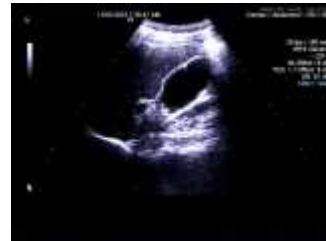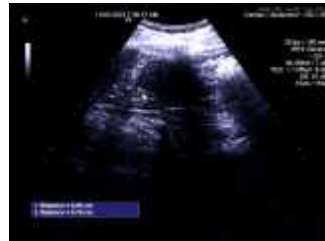体检号: 348854

申请医院: 本院

体检科室: 体检科

检查部位: 全腹彩超

经典图像:



影像所见:

肝脏大小形态正常, 包膜光滑完整, 实质回声均匀, 肝内管道系统走行清晰, 门静脉及肝内胆管不扩张。

胆囊大小形态正常, 壁不厚、光滑, 囊壁探及数个点状强回声, 后伴彗尾, 囊内透声好, 肝外胆管不扩张。

胰腺大小形态正常, 实质回声均匀, 主胰管不扩张。

脾脏大小形态正常, 实质回声均匀, 脾门静脉不宽。

双肾大小形态正常, 皮髓质分界清晰, 右肾上极探及囊性回声, 大小约 0.9*0.8cm, 边界清, 双肾集合系统未见分离, 双侧输尿管未见扩张。

膀胱充盈尚可, 壁光滑, 内清晰。

前列腺形态正常, 大小约 3.3*2.6*2.8cm, 实质回声欠均匀。

影像诊断:

1. 胆囊壁胆固醇结晶 (多发)
2. 右肾囊肿

报告医师: 李菊蓉

检查日期: 2023-11-01

审核医师: 李菊蓉

报告日期: 2023-11-01