

2303070545

# 大同瑞慈健康体检

## 报 告 册

体检编号	418416	工号	23
姓名	李佳		
性别	女	年龄	34岁
单位	山西煤炭运销集团张家湾煤		
部门	山西煤炭运销集团张家湾煤业有		
联系电话	18035212093		
体检日期	2023-12-29		

尊敬的 李佳女士 您好！

首先，瑞慈健康体检全体员工欢迎您的光临，并对您的信任表示衷心的感谢！

您于 2023-12-29 （体检编号：418416）完成健康检查，本机构的各科医生已根据您的体检项目及结果，汇总成此份健康体检报告，并经总检医生审核。据此提出对您健康状况的综合分析及建议。

瑞慈健康体检倡导“大健康、大康复”，提出“健康是第一财富（Rich）”的人文理念。希望您仔细阅读并妥善地保管此份健康体检报告，并认真关注报告中的提示与建议，若您对报告内容有任何疑问，可直接与瑞慈健康体检客服部联系，进一步咨询。

健康体检咨询电话：**0352-2824444**

客户服务咨询电话：**0352-2830597**

**400-6112995**

瑞慈健康体检报告由下列内容组成：

第一部分：主检报告

第二部分：分科分项结果

第三部分：检验报告

第四部分：附表

## 主检报告

### 检查综述

- 1、【血常规（五分类）】 红细胞平均体积(MCV)偏低(80.5 f1) 平均血红蛋白含量(MCH)偏低(25.6 pg)
- 2、【生殖道微生态】 上皮细胞(白带)+/HP G-杆菌+ G+球菌+
- 3、【尿液分析+尿沉渣】 白细胞尿偏高(151 个/u1) 上皮细胞(EC)偏高(31 /HP) 鳞状上皮细胞偏高(31 /HP) 粘液丝偏高(3 /HP) 尿白细胞(LEU)3+
- 4、【妇科内诊】 (1) 宫颈那囊 宫颈：宫颈糜烂
- 5、【心电图】 1. 窦性心律不齐

### 医生建议

**【红细胞平均体积(MCV)偏低】：**

(1) 供内科结合临床参考。

**【平均血红蛋白含量(MCH)偏低】：**

(1) 供内科结合临床参考。

**【G-杆菌+】：**

(1) 阴道微生物学检查是用于提示除阴道的正常菌群之外，可致病的菌群类别判断，用于临床治疗指导。

**【G+球菌+】：**

(1) 阴道微生物学检查是用于提示除阴道的正常菌群之外，可致病的菌群类别判断，用于临床治疗指导。

**【上皮细胞(白带)+/HP】：**

(1) 在生理情况下，阴道内的细胞新陈代谢会正常脱落，在取标本的时候会取到有脱落的上皮细胞，镜检时就会发现阳性，这属于正常的现象。如果同时阴道分泌物检查发现有病原菌感染的情况，建议往妇科进一步诊断治疗。

**【鳞状上皮细胞偏高】：**

(1) 在生理情况下，机体正常的新陈代谢都会引起鳞状上皮细胞的脱离，这是一种正常的机体现象。如果长时间出现鳞状上皮细胞偏高的现象时，则有可能是尿路感染、泌尿系统结石等因素导致，应及时往泌尿外科进一步诊断治疗。

**【粘液丝偏高】：**

(1) 尿常规中粘液丝是由尿路中细胞分泌出来的，在有尿路感染时分泌会明显增多，且伴有炎症细胞的出现。  
(2) 粘液丝偏高，可分为生理性偏高和病理性偏高两种，生理性偏高一般是由于喝水较少导致的尿液浓缩，一般在喝水后就能达到稀释的效果。

(3) 病理性的粘液丝偏高是由于泌尿系炎症或者是前列腺炎导致的，需要注意观察，多喝水，同时有白细胞等炎症细胞增多时，应及时服用抗感染药物治疗。如果仅有粘液丝的增多而没有白细胞等炎症细胞增多时，尿路有炎症的可能性不大。

(4) 建议平时饮食注意清淡，多喝水，少吃油腻和辛辣的食物，要注意个人清洁卫生，勤洗阴部，注意休息。

**【尿白细胞 (LEU) 3+】：**

(1) 建议泌尿科诊断治疗

**【白细胞尿偏高】：**

(1) 白细胞尿偏高，一般提示为泌尿系感染，白细胞数目跟感染的程度相关，细菌感染的程度越重，白细胞数目增加的越高。建议往泌尿外科诊断治疗。

**【上皮细胞 (EC) 偏高】：**

(1) 尿液中的上皮细胞主要包括肾小管上皮细胞、移行上皮细胞、鳞状上皮细胞。尿液中出现肾小管上皮细胞，多见于肾小管病变。移行上皮细胞提示相应部位的病变。

(2) 在正常的尿液中可见少量的鳞状上皮细胞，如果鳞状上皮细胞大量增加，并伴有白细胞增多，则提示有炎症，女性患者则因排除阴道分泌物混入的位于阴道表层的扁平上皮细胞。

**【宫颈糜烂】：**

(1) 宫颈糜烂是慢性宫颈炎最常见的一种病理改变。由于宫颈表面的鳞状上皮长期浸于碱性炎症分泌物中而剥脱，被宫颈管内柱状上皮所代替，因柱状上皮薄，可显露皮下血管，宫颈表面呈红色，通称宫颈糜烂。

(2) 宫颈糜烂根据糜烂面积大小，可将宫颈糜烂分为三度，轻度指糜烂面小于整个宫颈的 1/3；中度指糜烂面占整个宫颈面积的 1/3-2/3；重度指糜烂面超过整个宫颈的 2/3。

(3) 宫颈糜烂根据类型分为单纯性糜烂，在炎症初期，糜烂面光滑；颗粒状糜烂，因腺体及间质增生，表面凹凸不平，呈颗粒状；乳头状糜烂，增生更显著，呈乳头状。

(4) 以局部治疗为主，主要有药物局部治疗和物理治疗。

(5) 请在妇科医生指导下规范治疗，并定期复查。

**【宫颈那囊】：**

(1) 宫颈腺体囊肿又叫宫颈纳氏囊肿（可称‘纳囊’或‘那囊’），同宫颈糜烂、宫颈息肉一样，是慢性宫颈炎的一种表现。

(2) 临床表现时可以看到宫颈表面突出多个大小不一的青白色囊泡（并非紫色），内含黏液，小的有米粒大，大的有玉米粒大，有的可以长得很大，突出于宫颈表面，甚至到达阴道口，根部与宫颈之间有蒂相连，常合并有宫颈肥大。

(3) 对其形成原因是在宫颈糜烂愈合过程中，新生的鳞状上皮覆盖宫颈腺管口或伸入腺管，将腺管口阻塞；腺管周围的结缔组织增生或瘢痕形成压迫腺管，使腺管变窄甚至阻塞，腺体分泌物引流受阻，滞留形成的囊肿叫宫颈纳氏囊肿。

(4) 对小的纳囊，无任何临床症状可不予处理；对于密集的较小的纳囊或比较大的纳囊，可考虑光疗、激光、微波、自凝刀等物理治疗。

(5) 对于较大的突出于宫颈表面的纳囊，可考虑电刀切除治疗。上述治疗方法均无太大痛苦，也基本不会影响日常的工作和生活。

**【窦性心律不齐】：**

(1) 供内科临床参考，可见于正常人，无重要临床意义。

(2) 见于正常人，是一种随呼吸节律而变化的正常心律。

汇总医生： 丁昊炜

主检日期： 2023-12-30

主检医生：

## 分科结果

### 身高、体重、血压

项目名称	检查结果	项目名称	检查结果
身高	164cm	体重	66kg
血压	131/77mmHg		

**\*小结：**

未见异常

操作员：赵婉如 检查日期：2023-12-29 检查医生：名燕凌

### 妇科内诊

项目名称	检查结果	项目名称	检查结果
外阴	正常	尿道口	正常
阴道	通畅	子宫	正常
附件	正常	宫颈	宫颈那囊&宫颈糜烂
后穹窿	正常		

**\*小结：**

(1) 宫颈那囊 宫颈：宫颈糜烂

操作员：许艳华 检查日期：2023-12-29 检查医生：许艳华

## 检验报告

## 尿液分析+尿沉渣

项目名称	检查结果	单位	参考值	提示
白细胞尿	151	个/ul	0--13	↑
上皮细胞(EC)	31	/HP	0--28	↑
管型(CAST)	0	个/ul	0--1	
霉菌(尿)	0	/HP	0--0	
结晶	0	/HP	0--10	
透明度(CLA)	清亮			
胆红素(BIL)	-		阴性	
隐血(ERY)	-		阴性	
小圆上皮细胞(SRC)	0	个/ul	0--0	
维生素C	-		阴性	
异常红细胞	0	个/ul	0--3	
红细胞(正常)	3	个/ul	0--6	
鳞状上皮细胞	31	个/ul	0--0	↑
粘液丝	3	个/ul	0--0	↑
颜色(Colour)	淡黄色			
尿葡萄糖(GLU)	-		阴性	
酮体(KET)	-		阴性	
比重(SG)	1.010		1.003--1.030	
酸碱度(PH)	6.5		4.5--8.0	
尿蛋白质(PRO)	-		阴性	
尿胆原(URO)	-		阴性	
亚硝酸盐(NIT)	-		阴性	
红细胞(尿)(RBC)	3	个/ul	0--6	
尿白细胞(LEU)	3+		阴性	

\*小结:

白细胞尿偏高(151 个/ul) 上皮细胞(EC)偏高(31 /HP) 鳞状上皮细胞偏高(31 /HP) 粘液丝偏高(3 /HP) 尿白细胞(LEU)3+

操作员：王小雪 检查日期:2023-12-29 检查医生:陈建国

血常规（五分类）

项目名称	检查结果	单位	参考值	提示
白细胞(WBC)	6.72	10 <sup>9</sup> /L	3.5--9.5	
淋巴细胞绝对值(LY#)	2.39	10 <sup>9</sup> /L	1.1--3.2	
淋巴细胞百分比(LY%)	35.6	%	20--50	
中性粒细胞绝对值(GR#)	3.74	10 <sup>9</sup> /L	1.8--6.3	
中性粒细胞百分比(GR%)	55.8	%	40--75	
嗜碱性粒细胞绝对值(BA#)	0.04	10 <sup>9</sup> /L	0--0.06	
嗜碱性粒细胞百分比(BA%)	0.5	%	0--1.0	
嗜酸性粒细胞绝对值(EO#)	0.11	10 <sup>9</sup> /L	0.02--0.52	
嗜酸性粒细胞百分比(EO%)	1.6	%	0.4--8.0	
血小板(PLT)	245	10 <sup>9</sup> /L	125--350	
血小板分布宽度(PDW)	16.4	%	15--17	
平均血小板体积(MPV)	10.7	fl	6.0--14.0	
血小板压积(PCT)	0.263	%	0.11--0.28	
红细胞(RBC)	4.48	10 <sup>12</sup> /L	3.8--5.1	
血红蛋白	115	g/L	115--150	
红细胞压积(HCT)	36.0	%	35--45	
红细胞平均体积(MCV)	80.5	fl	82--100	↓
平均血红蛋白含量(MCH)	25.6	pg	27--34	↓
平均血红蛋白浓度(MCHC)	319	g/L	316--354	
单核细胞绝对值(MO#)	0.44	10 <sup>9</sup> /L	0.1--0.60	
单核细胞百分比(MO%)	6.5	%	3--10	

红细胞分布宽度标准差 (RDW-SD)	48.3	fl	35--56
红细胞分布宽度变异系数 (RDW-CV)	15.7	%	10.6--16.6
大血小板比率	31.9	%	11--45
大血小板数目	78	10 <sup>9</sup> /L	30--90
未成熟粒细胞数目	0.03	10 <sup>9</sup> /L	0--999
未成熟粒细胞百分比	0.4	%	0--100
有核红细胞数目	0.000	10 <sup>9</sup> /L	0--9999
有核红细胞百分比	0.00	/100WBC	0--9999

**\*小结:**

红细胞平均体积(MCV)偏低(80.5 fl) 平均血红蛋白含量(MCH)偏低(25.6 pg)

操作员：贺琰 检查日期:2023-12-29 检查医生:陈建国

**生殖道微生态**

项目名称	检查结果	单位	参考值	提示
线索细胞	-			
清洁度	III			
上皮细胞(白带)	+			
滴虫	-			
G-球菌	-			
霉菌	-			
G-杆菌	+			
G+杆菌	-			
G+球菌	+			

**\*小结:**

上皮细胞(白带)+/HP G-杆菌+ G+球菌+

操作员：余雅倩 检查日期:2023-12-30 检查医生:陈建国



# 大同现代医学检验实验室

## 液基薄层细胞学图文报告

ID: 2023094105

病理号: 089555

姓名: 李佳

性别: 女

年龄: 34岁

送检科室:

电话号码: 18035212093

床号:

病历号:

体检号: 2303070545

送检医院: 大同瑞慈康复体检

送检日期: 2023-12-29

末次月经:

送检医生:

采样日期:

报告日期: 2023-12-29

标本满意度: 满意

细胞量: >45%

红细胞:

经期样本:

颈管细胞:

化生细胞:

鳞状细胞:

宫颈柱状细胞:

未见上皮内病变/恶性细胞:

正常范围内:

- 良性反应性改变:
- 炎症: 
    - 轻度:
    - 中度:
    - 重度:
  - 放疗:
  - 妊娠:
  - 萎缩性:
  - 宫内避孕器:
  - 其他:

病原体: 滴虫感染:  念珠菌感染:  细菌感染:

提示 HPV 感染:  疱疹病毒感染:

鳞状上皮细胞分析:

- 非典型鳞状细胞:
- 倾向上皮内瘤变:
  - 倾向良性反应性改变:
  - 不能明确意义(ASC-US):
  - 不排除高度病变(ASC-H):
- 上皮内低度病变:  鳞癌:
- 上皮内高度病变:
- CIN2:
  - CIN3:

腺上皮细胞分析:

非典型腺细胞:

- 宫内膜:
- 来源不明:

非典型腺细胞(宫颈管):

- 倾向原位腺癌:
- 不能明确意义:
- 倾向良性反应性改变:

腺癌:

- 宫颈管:
- 宫内膜:
- 其它:

炎细胞:

- 轻度:
- 中度:
- 重度:

可疑腺癌:

诊断意见: 未见上皮内病变或恶性细胞 (NILM)。

建议:

报告医师: 张荣生

地址: 大同市魏都大道 79 号, 本报告医师签字后有效  
咨询: 0352-2830587 4006-122-995

妇科细胞学是筛查项目, 出于技术原因, 可能会有假阴性结果, 本检测仅对来样负责, 如果对结果有疑义, 请在收到报告 7 天内与我们联系。

大同瑞慈康复医院 12导联心电图报告

李佳 女 34岁 体检号:418416

病床号:

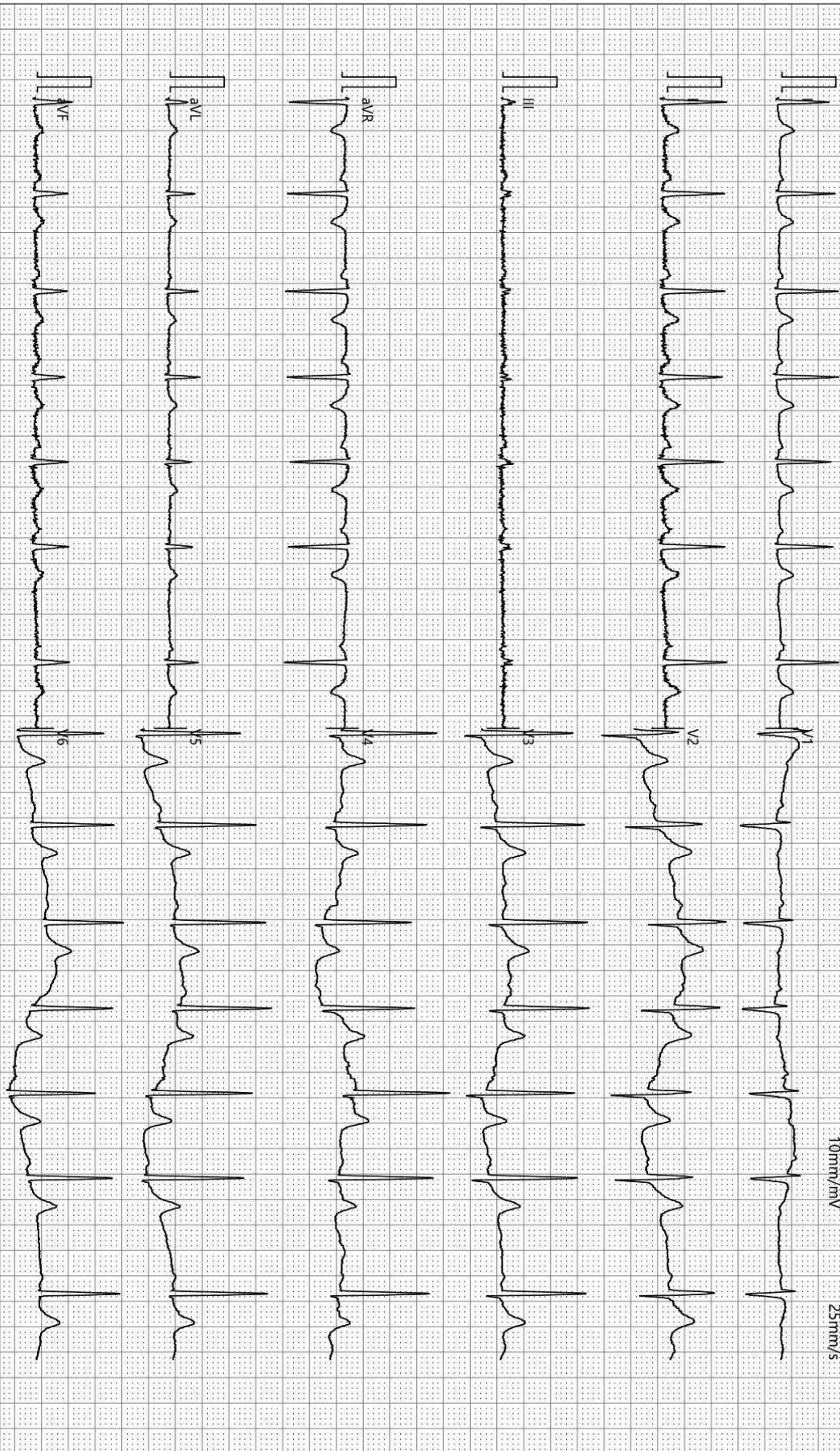
诊断结果:

窦性心律不齐

诊断医生:

李佳 同古碑

HR : 85bpm [60 ~ 100bpm]  
P : 106ms [0 ~ 110ms]  
PR : 155ms [120 ~ 200ms]  
QRS : 81ms [60 ~ 100ms]  
QT/QTc : 338/403ms [320 ~ 440/0 ~ 460ms]  
P/QRS/T : 58/37/35deg. [0 ~ 75/-30 ~ 90/0 ~ 75deg]  
RV5/SV1 : 1.751/0.662mV [0.0 ~ 2.5/0.0 ~ 2.0mV]



检查时间:2023-12-29 09:10:38

诊断时间:2023-12-29 09:33:14

SEMIP V1.90

仅供临床参考

## 超声诊断图文报告

流水号: 2303070545

影像号: 1499870

姓名: 李佳

年龄: 34 岁

性别: 女

检查设备: Vivid E95

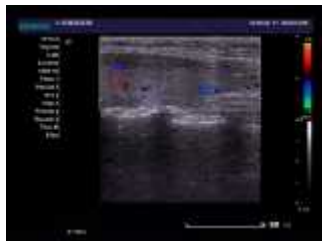
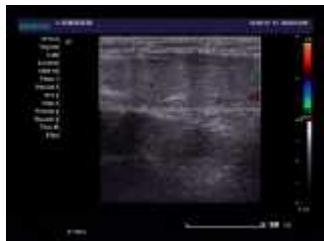体检号: 418416

申请医院: 本院

体检科室: 体检科

检查部位: 甲状腺彩超

经典图像:



影像所见:

甲状腺双侧叶形态正常, 包膜完整, 实质回声均匀, CDFI: 未见异常血流信号。  
双侧颈部未见明显肿大淋巴结。

影像诊断:

甲状腺双侧叶未见异常

报告医师: 李菊蓉

检查日期: 2023-12-29

审核医师: 李菊蓉

报告日期: 2023-12-29

## 超声诊断图文报告

流水号: 2303070545

影像号: 1499873

姓名: 李佳

年龄: 34 岁

性别: 女

检查设备: Vivid E95

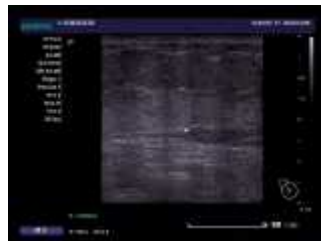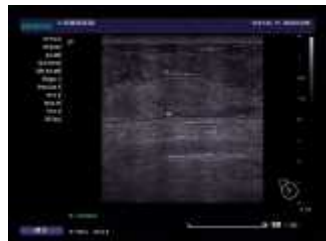体检号: 418416

申请医院: 本院

体检科室: 体检科

检查部位: 乳腺彩超

经典图像:



影像所见:

双侧乳腺腺体层次清晰, 右乳腺体厚 1.0cm, 左乳腺体厚 1.0cm, 乳导管未见扩张, 未见明显占位性病变, CDFI: 未见异常血流信号。

双侧腋下未见明显肿大淋巴结。

影像诊断:

双侧乳腺未见明显异常

报告医师: 李菊蓉

检查日期: 2023-12-29

审核医师: 李菊蓉

报告日期: 2023-12-29

## 超声诊断图文报告

流水号: 2303070545

影像号: 1499876

姓名: 李佳

年龄: 34 岁

性别: 女

检查设备: Vivid E95

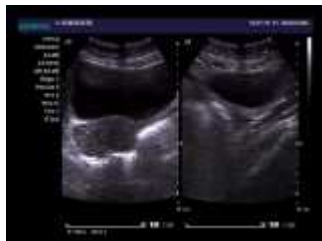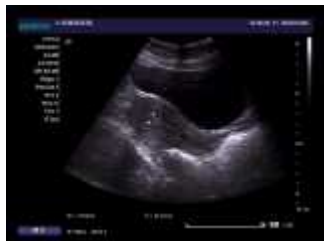体检号: 418416

申请医院: 本院

体检科室: 体检科

检查部位: 盆腔彩超

经典图像:



影像所见:

膀胱充盈佳, 未见明显异常。

前位子宫, 大小约 5.9\*3.4\*4.9cm, 肌壁回声均匀, 内膜线清晰, 厚 1.0cm, 宫颈厚约 2.5cm, 双侧附件区未见异常。

影像诊断:

子宫、双侧附件区未见明显异常

报告医师: 李菊蓉

检查日期: 2023-12-29

审核医师: 李菊蓉

报告日期: 2023-12-29