

2303070532

# 大同瑞慈健康体检

## 报 告 册

体检编号	418403	工号	10
姓名	石琴		
性别	女	年龄	43岁
单位	山西煤炭运销集团张家湾煤		
部门	山西煤炭运销集团张家湾煤业有		
联系电话	13111120444		
体检日期	2023-12-09		

尊敬的 石琴女士 您好！

首先，瑞慈健康体检全体员工欢迎您的光临，并对您的信任表示衷心的感谢！

您于 2023-12-09 （体检编号：418403）完成健康检查，本机构的各科医生已根据您的体检项目及结果，汇总成此份健康体检报告，并经总检医生审核。据此提出对您健康状况的综合分析及建议。

瑞慈健康体检倡导“大健康、大康复”，提出“健康是第一财富（Rich）”的人文理念。希望您仔细阅读并妥善地保管此份健康体检报告，并认真关注报告中的提示与建议，若您对报告内容有任何疑问，可直接与瑞慈健康体检客服部联系，进一步咨询。

健康体检咨询电话：**0352-2824444**

客户服务咨询电话：**0352-2830597**  
**400-6112995**

瑞慈健康体检报告由下列内容组成：

第一部分：主检报告

第二部分：分科分项结果

第三部分：检验报告

第四部分：附表

## 主检报告

### 检查综述

- 1、【生殖道微生态】 上皮细胞(白带)+/HP G-杆菌++
- 2、【尿液分析+尿沉渣】 白细胞尿偏高(21 个/u1) 上皮细胞(EC)偏高(33 /HP) 维生素 C3+ 鳞状上皮细胞偏高(33 /HP) 粘液丝偏高(1 /HP)
- 3、【妇科内诊】 (1) 宫颈：肥大、轻度糜烂
- 4、【甲状腺彩超】 甲状腺左侧叶结节 TI-RADS 2 级
- 5、【盆腔彩超】 盆腔积液

### 医生建议

#### 【上皮细胞(白带)+/HP】：

(1)在生理情况下，阴道内的细胞新陈代谢会正常脱落，在取标本的时候会取到有脱落的上皮细胞，镜检时就会发现阳性，这属于正常的现象。如果同时阴道分泌物检查发现有病原菌感染的情况，建议往妇科进一步诊断治疗。

#### 【G-杆菌++】：

(1)阴道微生物学检查是用于提示除阴道的正常菌群之外，可致病的菌群类别判断，用于临床治疗指导。

#### 【维生素 C3+】：

(1)尿液中维生素 C 阳性，一般提示饮食中摄入维生素 C 含量较高的食物，引起尿液中维生素 C 呈阳性反应。建议定期复查尿常规。

#### 【鳞状上皮细胞偏高】：

(1)在生理情况下，机体正常的新陈代谢都会引起鳞状上皮细胞的脱离，这是一种正常的机体现象。如果长时间出现鳞状上皮细胞偏高的现象时，则有可能是尿路感染、泌尿系统结石等因素导致，应及时往泌尿外科进一步诊断治疗。

#### 【粘液丝偏高】：

- (1)尿常规中粘液丝是由尿路中细胞分泌出来的，在有尿路感染时分泌会明显增多，且伴有炎症细胞的出现。
- (2)粘液丝偏高，可分为生理性偏高和病理性偏高两种，生理性偏高一般是由于喝水较少导致的尿液浓缩，一般在喝水后就能达到稀释的效果。
- (3)病理性的粘液丝偏高是由于泌尿系炎症或者是前列腺炎导致的，需要注意观察，多喝水，同时有白细胞等炎症细胞增多时，应及时服用抗感染药物治疗。如果仅有粘液丝的增多而没有白细胞等炎症细胞增多时，尿路有炎症的可能性不大。
- (4)建议平时饮食注意清淡，多喝水，少吃油腻和辛辣的食物，要注意个人清洁卫生，勤洗阴部，注意休息。

#### 【白细胞尿偏高】：

(1)白细胞尿偏高，一般提示为泌尿系感染，白细胞数目跟感染的程度相关，细菌感染的程度越重，白细胞数目增加的越高。建议往泌尿外科诊断治疗。

**【上皮细胞(EC)偏高】：**

- (1)尿液中的上皮细胞主要包括肾小管上皮细胞、移行上皮细胞、鳞状上皮细胞。尿液中出现肾小管上皮细胞，多见于肾小管病变。移行上皮细胞提示相应部位的病变。
- (2)在正常的尿液中可见少量的鳞状上皮细胞，如果鳞状上皮细胞大量增加，并伴有白细胞增多，则提示有炎症，女性患者则因排除阴道分泌物混入的位于阴道表层的扁平上皮细胞。

**【糜烂】：**

- (1)宫颈糜烂是慢性宫颈炎最常见的一种病理改变。由于宫颈表面的鳞状上皮长期浸于碱性炎症分泌物中而剥脱，被宫颈管内柱状上皮所代替，因柱状上皮薄，可显露皮下血管，宫颈表面呈红色，通称宫颈糜烂。
- (2)宫颈糜烂根据糜烂面积大小，可将宫颈糜烂分为三度，轻度指糜烂面小于整个宫颈的 1/3；中度指糜烂面占整个宫颈面积的 1/3-2/3；重度指糜烂面超过整个宫颈的 2/3。
- (3)宫颈糜烂根据类型分为单纯性糜烂，在炎症初期，糜烂面光滑；颗粒状糜烂，因腺体及间质增生，表面凹凸不平，呈颗粒状；乳头状糜烂，增生更显著，呈乳头状。
- (4)以局部治疗为主，主要有药物局部治疗和物理治疗。
- (5)请在妇科医生指导下规范治疗，并定期复查。

**【肥大】：**

- (1)宫颈肥大引起的原因一是慢性炎症长期刺激，使宫颈充血、水肿，宫颈腺体和间质发生增生而导致宫颈不同程度的肥大、硬度增加。
- (2)二是在宫颈腺体的深部可能出现粘液潴留，形成大小不等的囊肿，使宫颈变得肥大。
- (3)宫颈肥大有时可比正常宫颈增大 2~4 倍，宫颈表面可以是光滑的，也可有糜烂。宫颈质地一般较硬，这是纤维结缔组织增生所致的。
- (4)如果是单纯性的宫颈肥大，一般不需特殊处理，妇科定期复查即可。

**【甲状腺左侧叶结节】：**

- (1)甲状腺结节是一种常见的甲状腺疾病，很多甲状腺疾病可表现为结节，如可由甲状腺退行性变、炎症、自身免疫性及新生物等多种病变所致。甲状腺结节在各个年龄段的男女人群中均可见到，但中年女性中较多。
- (2)甲状腺结节分良性和恶性两大类，良性的占绝大多数，恶性者不足 1%，判断甲状腺结节的良恶主要依靠病史、体格检查、放射性核素扫描、穿刺细胞学检查。
- (3)建议往外科就诊，进一步检查，明确诊断，结合临床诊治并定期复查。

**【盆腔积液】：**

- (1)盆腔积液是一种表现，而不是一种疾病，可分为生理性积液和病理性积液两种。生理性积液见于部分正常女性在月经期或排卵期，含有少量的积液。病理性积液可在盆腔炎、附件炎和子宫内膜异位症等疾病下产生的。
- (2)建议月经干净 3、4 天后复查，如复查仍提示积液或有腹部疼痛等不适症状，不排除盆腔炎症，建议妇科诊治。

汇总医生： 樊兴国

主检日期： 2023-12-11

主检医生：

## 分科结果

### 身高、体重、血压

项目名称	检查结果	项目名称	检查结果
身高	165cm	体重	68kg
血压	126/79mmHg		

**\*小结：**

未见异常

操作员：杨柳庆 检查日期：2023-12-09 检查医生：张彬艳

### 妇科内诊

项目名称	检查结果	项目名称	检查结果
外阴	正常	尿道口	正常
阴道	通畅	子宫	正常
附件	正常	宫颈	肥大、轻度糜烂
后穹窿	正常		

**\*小结：**

(1) 宫颈：肥大、轻度糜烂

操作员：智美玲 检查日期：2023-12-09 检查医生：智美玲

## 检验报告

## 尿液分析+尿沉渣

项目名称	检查结果	单位	参考值	提示
白细胞尿	21	个/ul	0--13	↑
上皮细胞(EC)	33	/HP	0--28	↑
管型(CAST)	0	个/ul	0--1	
霉菌(尿)	0	/HP	0--0	
结晶	0	/HP	0--10	
透明度(CLA)	清亮			
胆红素(BIL)	-		阴性	
隐血(ERY)	-		阴性	
小圆上皮细胞(SRC)	0	个/ul	0--0	
维生素C	3+		阴性	
异常红细胞	0	个/ul	0--3	
红细胞(正常)	4	个/ul	0--6	
鳞状上皮细胞	33	个/ul	0--0	↑
粘液丝	1	个/ul	0--0	↑
颜色(Colour)	淡黄色			
尿葡萄糖(GLU)	-		阴性	
酮体(KET)	-		阴性	
比重(SG)	1.020		1.003--1.030	
酸碱度(PH)	6.0		4.5--8.0	
尿蛋白质(PRO)	-		阴性	
尿胆原(URO)	-		阴性	
亚硝酸盐(NIT)	-		阴性	
红细胞(尿)(RBC)	4	个/ul	0--6	
尿白细胞(LEU)	-		阴性	

\*小结:

白细胞尿偏高(21 个/ul) 上皮细胞(EC)偏高(33 /HP) 维生素 C3+ 鳞状上皮细胞偏高(33 /HP)  
 粘液丝偏高(1 /HP)

操作员：李佳敏 检查日期:2023-12-09 检查医生:陈建国

血常规（五分类）

项目名称	检查结果	单位	参考值	提示
白细胞(WBC)	5.54	10 <sup>9</sup> /L	3.5--9.5	
淋巴细胞绝对值(LY#)	1.92	10 <sup>9</sup> /L	1.1--3.2	
淋巴细胞百分比(LY%)	34.7	%	20--50	
中性粒细胞绝对值(GR#)	3.24	10 <sup>9</sup> /L	1.8--6.3	
中性粒细胞百分比(GR%)	58.5	%	40--75	
嗜碱性粒细胞绝对值(BA#)	0.03	10 <sup>9</sup> /L	0--0.06	
嗜碱性粒细胞百分比(BA%)	0.5	%	0--1.0	
嗜酸性粒细胞绝对值(EO#)	0.11	10 <sup>9</sup> /L	0.02--0.52	
嗜酸性粒细胞百分比(EO%)	2.0	%	0.4--8.0	
血小板(PLT)	261	10 <sup>9</sup> /L	125--350	
血小板分布宽度(PDW)	15.9	%	15--17	
平均血小板体积(MPV)	10.0	fl	6.0--14.0	
血小板压积(PCT)	0.261	%	0.11--0.28	
红细胞(RBC)	4.63	10 <sup>12</sup> /L	3.8--5.1	
血红蛋白	133	g/L	115--150	
红细胞压积(HCT)	38.9	%	35--45	
红细胞平均体积(MCV)	84.1	fl	82--100	
平均血红蛋白含量(MCH)	28.8	pg	27--34	
平均血红蛋白浓度(MCHC)	342	g/L	316--354	
单核细胞绝对值(MO#)	0.24	10 <sup>9</sup> /L	0.1--0.60	
单核细胞百分比(MO%)	4.3	%	3--10	

红细胞分布宽度标准差 (RDW-SD)	44.2	fl	35--56	
红细胞分布宽度变异系数 (RDW-CV)	13.8	%	10.6--16.6	
大血小板比率	25.0	%	11--45	
大血小板数目	65	10 <sup>9</sup> /L	30--90	
未成熟粒细胞数目	0.01	10 <sup>9</sup> /L	0--999	
未成熟粒细胞百分比	0.1	%	0--100	
有核红细胞数目	0.000	10 <sup>9</sup> /L	0--9999	
有核红细胞百分比	0.00	/100WBC	0--9999	

**\*小结:**

未见异常

操作员：梁可欣 检查日期:2023-12-09 检查医生:陈建国

**生殖道微生态**

项目名称	检查结果	单位	参考值	提示
线索细胞	-			
清洁度	II			
上皮细胞(白带)	+			
滴虫	-			
G-球菌	-			
霉菌	-			
G-杆菌	++			
G+杆菌	-			
G+球菌	-			

**\*小结:**

上皮细胞(白带)+/HP G-杆菌++

操作员：黄璐瑶 检查日期:2023-12-10 检查医生:陈建国



# 大同现代医学检验实验室

## 液基薄层细胞学图文报告

ID: 2023093192

病理号: 088875

姓名: 石琴

性别: 女

年龄: 43岁

送检科室: 体检科

电话号码: 13111120444

床号:

病历号:

体检号: 2303070532

送检医院: 大同瑞慈康复体检

送检日期: 2023-12-10

末次月经:

送检医生:

采样日期:

报告日期: 2023-12-10

标本满意度: 满意

细胞量: >40%

红细胞:

经期样本:

颈管细胞:

化生细胞:

鳞状细胞:

宫颈柱状细胞:

未见上皮内病变/恶性细胞:

正常范围内:

- 良性反应性改变:
- 炎症: 
    - 轻度:
    - 中度:
    - 重度:
  - 放疗:
  - 妊娠:
  - 萎缩性:
  - 宫内避孕器:
  - 其他:

病原体: 滴虫感染:  念珠菌感染:  细菌感染:

提示 HPV 感染:  疱疹病毒感染:

鳞状上皮细胞分析:

- 非典型鳞状细胞:
- 倾向上皮内瘤变:
  - 倾向良性反应性改变:
  - 不能明确意义(ASC-US):
  - 不排除高度病变(ASC-H):
- 上皮内低度病变:  鳞癌:
- 上皮内高度病变:
- CIN2:
  - CIN3:

腺上皮细胞分析:

非典型腺细胞:

- 宫内膜:
- 来源不明:

非典型腺细胞(宫颈管):

- 倾向原位腺癌:
- 不能明确意义:
- 倾向良性反应性改变:

- 腺癌:
- 宫颈管:
  - 宫内膜:
  - 其它:
- 炎细胞:
- 轻度:
  - 中度:
  - 重度:
- 可疑腺癌:

诊断意见: 未见上皮内病变或恶性细胞 (NILM)。

建议:

报告医师: 张荣生

地址: 大同市魏都大道 79 号, 本报告医师签字后有效  
咨询: 0352-2830587 4006-122-995

妇科细胞学是筛查项目, 出于技术原因, 可能会有假阴性结果, 本检测仅对来样负责, 如果对结果有疑义, 请在收到报告 7 天内与我们联系。

大同瑞慈康复医院 12导联心电图报告

石琴 女 43岁

体检号:418403

病床号:

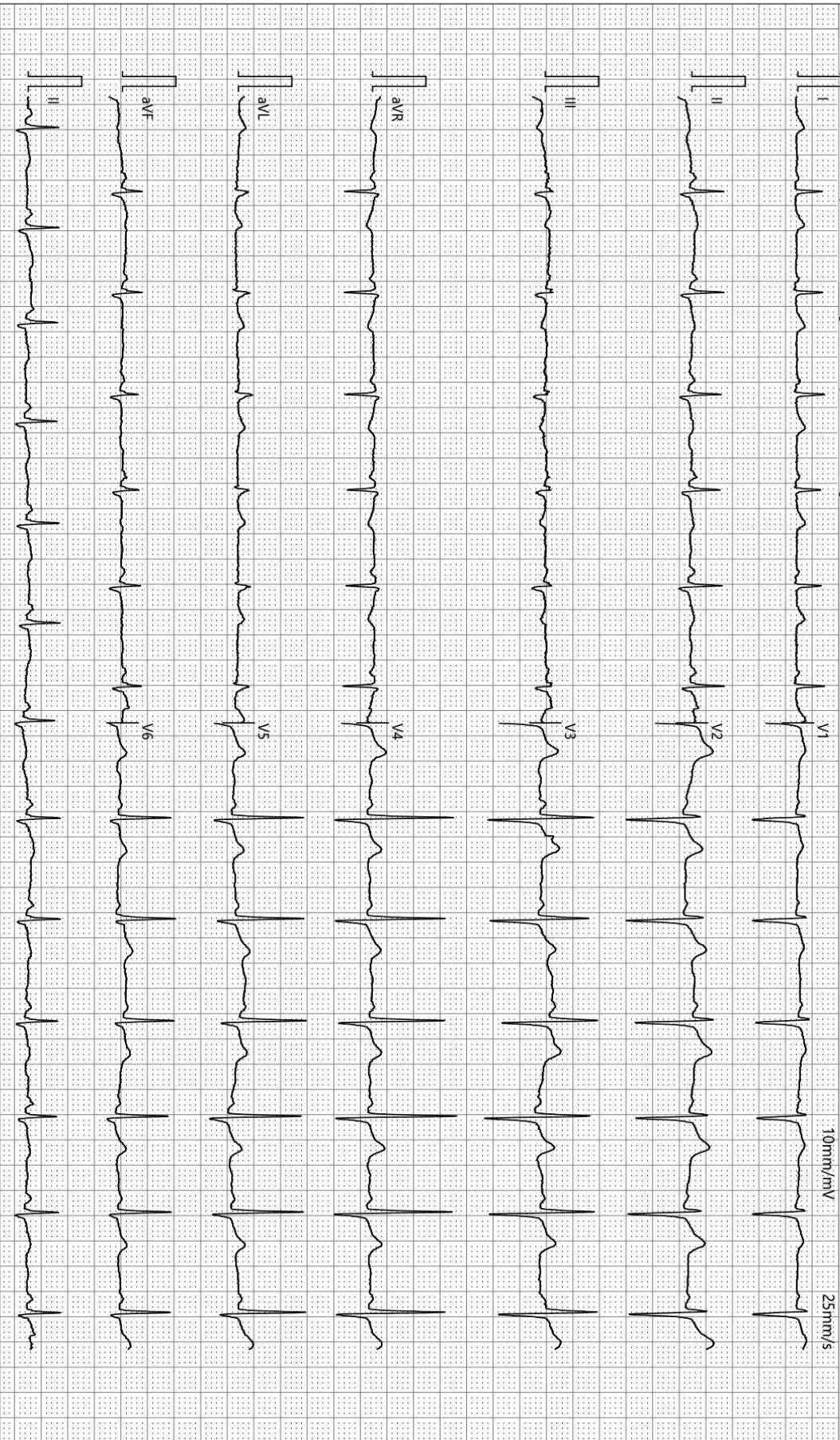
诊断结果:

- 1.窦性心律
- 2.正常心电图

诊断医生:

曹志 陶志峰

HR : 76bpm [60 ~ 100bpm]  
 P : 95ms [0 ~ 110ms]  
 PR : 127ms [120 ~ 200ms]  
 QRS : 90ms [60 ~ 100ms]  
 QT/QTc : 373/420ms [320 ~ 440/0 ~ 460ms]  
 P/QRS/T : 61/20/-1.1 deg. [0 ~ 75/-30 ~ 90/0 ~ 75deg]  
 RV5/SV1 : 1.339/0.791mV [0.0 ~ 2.5/0.0 ~ 2.0mV]



10mm/mV

25mm/s

检查时间:2023-12-09 08:52:56

诊断时间:2023-12-09 09:00:52

SEMIP V1.90

仅供临床参考

## 超声诊断图文报告

流水号: 2303070532

影像号: 1480397

姓名: 石琴

年龄: 43 岁

性别: 女

检查设备: Vivid E95

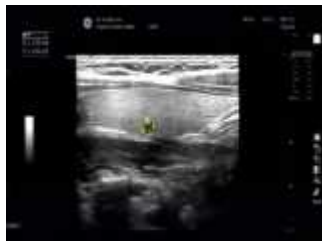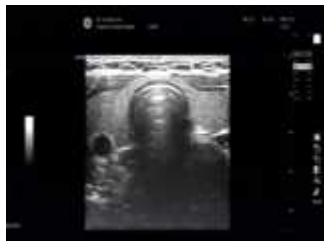体检号: 418403

申请医院: 本院

体检科室: 体检科

检查部位: 甲状腺彩超

经典图像:



影像所见:

甲状腺双侧叶形态正常, 包膜完整, 于左侧叶探及大小约 0.3\*0.4cm 囊性结节, 形态规则, 边界清, 余实质回声均匀, CDFI: 未见异常血流信号。

双侧颈部未见明显肿大淋巴结。

影像诊断:

甲状腺左侧叶结节 TI-RADS 2 级

报告医师: 陈玉荣

检查日期: 2023-12-09

审核医师: 陈玉荣

报告日期: 2023-12-09

## 超声诊断图文报告

流水号: 2303070532

影像号: 1480405

姓名: 石琴

年龄: 43 岁

性别: 女

检查设备: Vivid E95

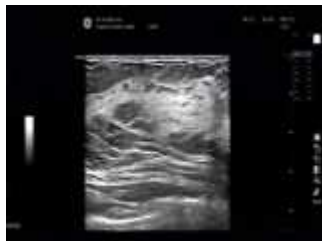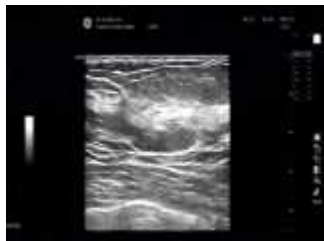体检号: 418403

申请医院: 本院

体检科室: 体检科

检查部位: 乳腺彩超

经典图像:



影像所见:

双侧乳腺腺体层次清晰, 右乳腺体厚 0.8cm, 左乳腺体厚 0.8cm, 乳导管未见扩张, 未见明显占位性病变, CDFI: 未见异常血流信号。

双侧腋下未见明显肿大淋巴结。

影像诊断:

双侧乳腺未见明显异常

报告医师: 陈玉荣

检查日期: 2023-12-09

审核医师: 陈玉荣

报告日期: 2023-12-09

## 超声诊断图文报告

流水号: 2303070532

影像号: 1480410

姓名: 石琴

年龄: 43 岁

性别: 女

检查设备: Vivid E95

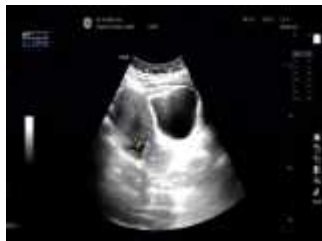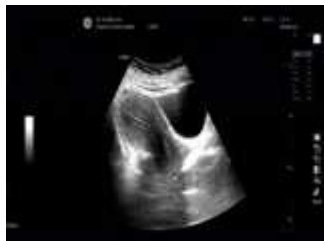体检号: 418403

申请医院: 本院

体检科室: 体检科

检查部位: 盆腔彩超

经典图像:



影像所见:

膀胱充盈佳, 未见明显异常。

前位子宫, 大小正常, 肌壁回声均匀, 内膜线清晰, 厚 1.3cm, 宫颈厚约 2.2cm, 双侧附件区未见异常。

子宫后方探及深约 1.1cm 液性暗区。

影像诊断:

盆腔积液

报告医师: 陈玉荣

检查日期: 2023-12-09

审核医师: 陈玉荣

报告日期: 2023-12-09