



2302180614

# 大同瑞慈健康体检

## 报 告 册

体检编号	415934	工号	108
姓名	张志磊		
性别	女	年龄	38岁
单位	大同市第十八中学校		
部门	大同市第十八中学校		
联系电话	15203420774		
体检日期	2024-11-23		

尊敬的张志磊女士您好！

首先，瑞慈健康体检全体员工欢迎您的光临，并对您的信任表示衷心的感谢！

您于 2024-11-23 （体检编号：415934）完成健康检查，本机构的各科医生已根据您的体检项目及结果，汇总成此份健康体检报告，并经总检医生审核。据此提出对您健康状况的综合分析及建议。

瑞慈健康体检倡导“大健康、大康复”，提出“健康是第一财富（Rich）”的人文理念。希望您仔细阅读并妥善地保管此份健康体检报告，并认真关注报告中的提示与建议，若您对报告内容有任何疑问，可直接与瑞慈健康体检客服部联系，进一步咨询。

健康体检咨询电话：0352-2824444

客户服务咨询电话：0352-2830597

400-6112995

瑞慈健康体检报告由下列内容组成：

第一部分：主检报告

第二部分：分科分项结果

第三部分：检验报告

第四部分：附表

## 主检报告

### 检查综述

- 【身高、体重、血压】 (1) 体重指数 16.56：体重偏低
- 【血常规（五分类）】 血小板(PLT)偏高( $391 \times 10^9/L$ ) 血小板压积(PCT)偏高(0.376%) 平均血红蛋白含量(MCH)偏低(25.5 pg) 平均血红蛋白浓度(MCHC)偏低(311 g/L)
- 【肾功三项】 尿酸(UA)偏低(124.00  $\mu\text{mol/L}$ )
- 【血脂四项】 总胆固醇(CHOL)偏高(5.38 mmol/L)
- 【尿液分析+尿沉渣】 鳞状上皮细胞偏高(5 /HP) 粘液丝偏高(13 /HP)
- 【全腹彩超】 右侧附件区囊性结构 建议复查

### 医生建议

#### 【体重偏低】：

(1) 体重指数是判断体重超标或偏低的主要指标。体重是反映和衡量一个人健康状况的重要标志之一，过胖和过瘦都不利于健康，身高体重不协调也不会给人以美感。体重的变化，还会直接反映身体长期的热量平衡状态。

(2) 当需要比较及分析一个人的体重对于不同身高的人所带来的健康影响时，体重指数是一个中立而可靠的指标。其主要适用于需要体重测试、体型肥胖和全身检查的人群。

(3) 体重指数(BMI)是世界卫生组织推荐的国际统一使用的肥胖分型标准，也是目前国际上常用的衡量人体胖瘦程度以及是否健康的一个标准，其计算方式为： $\text{BMI} = \text{体重(千克)} / \text{身高(米} \times \text{米)}$ 。成人的标准值是BMI18.5-23.9之间。低于18.5为体重指数偏低；高于23.9则为体重指数偏高。

(4) 体重指数偏低首先应该排除胃肠道(如消化不良)、甲状腺等疾患，及其他影响身体健康的不良因素，如睡眠不足、睡眠障碍、精神压力等。长期的体重指数偏低会导致营养不良，造成自身抵抗力、免疫力较低，出现消瘦、头晕等症状。

(5) 饮食原则，注意营养素的合理搭配，宜高热量(肉类、淀粉类)、高蛋白、高维生素、低脂肪、低纤维素饮食为主，少食油炸类及难消化的、冰冷的食物并逐渐增加营养物质的摄入量。

(6) 运动可促进体内激素的合理调配，应该选择适合个人健康的运动方式。保持生活规律、心情舒畅和充足的睡眠。

#### 【平均血红蛋白浓度(MCHC)偏低】：

- 建议内科咨询，定期复查。

#### 【血小板(PLT)偏高】：

- 注意多饮水，适量运动，并复查。
- 如复查仍偏高，可往血液科咨询。

#### 【血小板压积(PCT)偏高】：

(1) 血小板压积是指外周血中血小板的容积占血液容积的百分比。血小板压积偏高，如果在血小板数目正常的情况下，可不考虑。如果血小板数目明显增高，建议往血液科进一步复查，以明确诊断。

#### 【平均血红蛋白含量(MCH)偏低】：

- 供内科结合临床参考。

#### 【尿酸(UA)偏低】：

- 建议内科结合临床参考。

**【总胆固醇(CHOL)偏高】：**

- (1)总胆固醇是脂质的主要成分之一，其数量受年龄、家族、性别、饮食、遗传等多种因素影响。总胆固醇对人体生长发育以及新陈代谢有重要的作用，正常值是 2.59-5.20mmol/L。
- (2)总胆固醇升高后，会增加类脂物质的堆积，会产生更多的血管斑块，进而增加心脑血管疾病的风险。大于 5.21-5.69mmol/L 是胆固醇的临界偏高，即使是一个完全健康的人，只要总胆固醇 > 7.2mmol/L 或低密度脂蛋白 > 4.9mmol/L，未来发生心脑血管的风险就明显增高，应该马上治疗。
- (3)总胆固醇升高根据病因可分为两大类：一是原发性，是由于遗传因素缺陷所致，另一种是继发性，可引起其升高的疾病主要有糖尿病、高血压、甲减、肝肾疾病等。
- (4)降低总胆固醇的治疗中，原发性偏高应积极应用降脂药，曾经选择他汀类药物，胆固醇不能达标的，可联合用药（如依折麦布等）。
- (5)如果总胆固醇偏高，且患者有糖尿病、高血压、甲减、肝肾疾病或者已经发生心脑血管疾病的人更应积极用药，控制降低疾病风险。
- (6)戒烟，增强运动，采用低脂、低糖饮食，少食富含脂肪、胆固醇及饱和脂肪酸的食物，多进食蔬菜、水果、豆制品、粗粮、鱼和高纤维食品。
- (7)必要时在医师指导下使用降脂药物治疗，并前往内分泌科复诊。

**【鳞状上皮细胞偏高】：**

- (1)在生理情况下，机体正常的新陈代谢都会引起鳞状上皮细胞的脱离，这是一种正常的机体现象。如果长时间出现鳞状上皮细胞偏高的现象时，则有可能是尿路感染、泌尿系统结石等因素导致，应及时往泌尿外科进一步诊断治疗。

**【粘液丝偏高】：**

- (1)尿常规中粘液丝是由尿路中细胞分泌出来的，在有尿路感染时分泌会明显增多，且伴有炎症细胞的出现。
- (2)粘液丝偏高，可分为生理性偏高和病理性偏高两种，生理性偏高一般是由于喝水较少导致的尿液浓缩，一般在喝水后就能达到稀释的效果。
- (3)病理性的粘液丝偏高是由于泌尿系炎症或者是前列腺炎导致的，需要注意观察，多喝水，同时有白细胞等炎症细胞增多时，应及时服用抗感染药物治疗。如果仅有粘液丝的增多而没有白细胞等炎症细胞增多时，尿路有炎症的可能性不大。
- (4)建议平时饮食注意清淡，多喝水，少吃油腻和辛辣的食物，要注意个人清洁卫生，勤洗阴部，注意休息。

**【右侧附件区囊性结构】：**

- (1)建议往妇科进一步诊断治疗。

汇总医生： 丁昊炜

主检日期： 2024-11-25

主检医生：

## 分科结果

### 身高、体重、血压

项目名称	检查结果	项目名称	检查结果
身高	163cm	体重	44kg
血压	116/70mmHg		

**\*小结:**

(1) 体重指数 16.56: 体重偏低

操作员：陈红锦 检查日期:2024-11-23 检查医生：名燕凌

### 妇科内诊

项目名称	检查结果	项目名称	检查结果
外阴	正常	尿道口	正常
阴道	通畅	子宫	正常
附件	正常	宫颈	光滑
后穹窿	正常		

**\*小结:**

未见异常

操作员：薛荣丽 检查日期:2024-11-23 检查医生：薛荣丽

## 检验报告

## 尿液分析+尿沉渣

项目名称	检查结果	单位	参考值	提示
白细胞尿	1	个/u1	0--13	
上皮细胞(EC)	5	/HP	0--28	
管型(CAST)	0	个/u1	0--1	
霉菌(尿)	0	/HP	0--0	
结晶	0	/HP	0--10	
透明度(CLA)	清亮			
胆红素(BIL)	-		阴性	
隐血(ERY)	-		阴性	
小圆上皮细胞(SRC)	0	个/u1	0--0	
维生素C	-		阴性	
异常红细胞	0	个/u1	0--3	
红细胞(正常)	0	个/u1	0--6	
鳞状上皮细胞	5	个/u1	0--0	↑
粘液丝	13	个/u1	0--0	↑
颜色(Colour)	淡黄色			
尿葡萄糖(GLU)	-		阴性	
酮体(KET)	-		阴性	
比重(SG)	1.030		1.003--1.030	
酸碱度(PH)	6.5		4.5--8.0	
尿蛋白质(PRO)	-		阴性	
尿胆原(URO)	-		阴性	
亚硝酸盐(NIT)	-		阴性	
红细胞(尿)(RBC)	0	个/u1	0--6	
尿白细胞(LEU)	-		阴性	

## \*小结：

鳞状上皮细胞偏高(5 /HP) 粘液丝偏高(13 /HP)

操作员：赵伟 检查日期：2024-11-23

检查医生：康建忠

## 血常规（五分类）

项目名称	检查结果	单位	参考值	提示
白细胞(WBC)	7.28	$10^9/L$	3.5--9.5	
淋巴细胞绝对值(LY#)	2.07	$10^9/L$	1.1--3.2	
淋巴细胞百分比(LY%)	28.5	%	20--50	
中性粒细胞绝对值(GR#)	4.70	$10^9/L$	1.8--6.3	
中性粒细胞百分比(GR%)	64.5	%	40--75	
嗜碱性粒细胞绝对值(BA#)	0.03	$10^9/L$	0--0.06	
嗜碱性粒细胞百分比(BA%)	0.4	%	0--1.0	
嗜酸性粒细胞绝对值(E0#)	0.06	$10^9/L$	0.02--0.52	
嗜酸性粒细胞百分比(E0%)	0.8	%	0.4--8.0	
血小板(PLT)	391	$10^9/L$	125--350	↑
血小板分布宽度(PDW)	15.7	%	15--17	
平均血小板体积(MPV)	9.6	f1	6.0--14.0	
血小板压积(PCT)	0.376	%	0.11--0.28	↑
红细胞(RBC)	4.81	$10^{12}/L$	3.8--5.1	
血红蛋白	123	g/L	115--150	
红细胞压积(HCT)	39.5	%	35--45	
红细胞平均体积(MCV)	82.1	f1	82--100	
平均血红蛋白含量(MCH)	25.5	pg	27--34	↓
平均血红蛋白浓度(MCHC)	311	g/L	316--354	↓
单核细胞绝对值(MO#)	0.42	$10^9/L$	0.1--0.60	
单核细胞百分比(MO%)	5.8	%	3--10	
红细胞分布宽度标准差(RDW-SD)	45.8	f1	35--56	
红细胞分布宽度变异系数(RDW-CV)	14.9	%	10.6--16.6	

大血小板比率	21.6	%	11--45	
大血小板数目	84	$10^9/L$	30--90	
未成熟粒细胞数目	0.02	$10^9/L$	0--999	
未成熟粒细胞百分比	0.2	%	0--100	
有核红细胞数目	0.000	$10^9/L$	0--9999	
有核红细胞百分比	0.00	/100WBC	0--9999	

**\*小结:**

血小板(PLT)偏高( $391 \times 10^9/L$ ) 血小板压积(PCT)偏高(0.376%) 平均血红蛋白含量(MCH)偏低(25.5 pg) 平均血红蛋白浓度(MCHC)偏低(311 g/L)

操作员：王小雪 检查日期：2024-11-23 检查医生：康建忠

### 肾功三项

项目名称	检查结果	单位	参考值	提示
肌酐(CREA)	70.70	$\mu\text{mol/L}$	41--73	
尿酸(UA)	124.00	$\mu\text{mol/L}$	140--340	↓
尿素测定(Urea)	3.20	$\text{mmol/L}$	2.6--7.5	

**\*小结:**

尿酸(UA)偏低(124.00  $\mu\text{mol/L}$ )

操作员：祁佳佳 检查日期：2024-11-23 检查医生：康建忠

### 空腹血糖

项目名称	检查结果	单位	参考值	提示
葡萄糖(GLU)	4.91	$\text{mmol/L}$	3.89--6.1	

**\*小结:**

未见异常

操作员：祁佳佳 检查日期：2024-11-23 检查医生：康建忠

### 血脂四项

项目名称	检查结果	单位	参考值	提示
动脉硬化指数	1.85		1.31--3.19	

总胆固醇 (CHOL)	5.38	mmol/L	2.59--5.2	↑
甘油三脂 (TG)	1.12	mmol/L	0.7--1.7	
低密度脂蛋白 (LDL)	2.70	mmol/L	0--4.13	
高密度脂蛋白 (HDL)	1.46	mmol/L	0.77--1.55	

**\*小结:**

总胆固醇(CHOL)偏高(5.38 mmol/L)

操作员：祁佳佳 检查日期:2024-11-23 检查医生:康健忠

**肝功能三项**

项目名称	检查结果	单位	参考值	提示
γ-谷氨酰转肽酶 (GGT)	24.0	U/L	7--45	
丙氨酸氨基转移酶 (ALT)	38.00	U/L	7--40	
门冬氨酸氨基转移酶 (AST)	21.00	U/L	13--35	
谷草比谷丙	0.55		0.4--2.5	

**\*小结:**

未见异常

操作员：祁佳佳 检查日期:2024-11-23 检查医生:康健忠

# 大同现代医学检验实验室

## 液基薄层细胞学图文报告

ID: 2024110109

病理号: 101744

姓名: 张志磊

性别: 女

年龄: 38岁

送检科室:

电话号码: 15203420774

床号:

病历号:

体检号: 2302180614

送检医院: 大同瑞慈康复体检

送检日期: 2024-11-24

末次月经:

送检医生:

采样日期:

报告日期: 2024-11-24

标本满意度: 满意

细胞量: >40%

红细胞:

经期样本:

颈管细胞:

化生细胞:

鳞状细胞:

宫颈柱状细胞:

未见上皮内病变/恶性细胞:

正常范围内:

良性反应性改变:

- 炎性:
- 放疗:
- 妊娠:
- 萎缩性:
- 宫内避孕器:
- 其他:

- 轻度:
- 中度:
- 重度:

病原体: 滴虫感染:

念珠菌感染:

细菌感染:

提示 HPV 感染:

疱疹病毒感染:

鳞状上皮细胞分析:

非典型鳞状细胞:

- 倾向上皮内瘤变:
- 倾向良性反应性改变:
- 不能明确意义(ASC-US):
- 不排除高度病变(ASC-H):

上皮内低度病变:

鳞癌:

上皮内高度病变:

- CIN2:
- CIN3:

腺上皮细胞分析:

非典型腺细胞:

- 宫内膜:
- 来源不明:

非典型腺细胞(宫颈管):

- 倾向原位腺癌:
- 不能明确意义:
- 倾向良性反应性改变:

腺癌:

- 宫颈管:
- 宫内膜:
- 其它:

炎细胞:

- 轻度:
- 中度:
- 重度:

可疑腺癌:

诊断意见: 未见上皮内病变或恶性细胞 (NILM)。

建议:

报告医师: 张荣生

地址: 大同市魏都大道 79 号, 本报告医师签字后有效  
咨询: 0352-2830587 4006-122-995

妇科细胞学是筛查项目, 出于技术原因, 可能会有假阴性结果, 本检测仅对来样负责, 如果对结果有疑义, 请在收到报告 7 天内与我们联系。

大同瑞慈康复医院 12导联心电图报告

张志磊 女 38岁 体检号:415934

病床号:

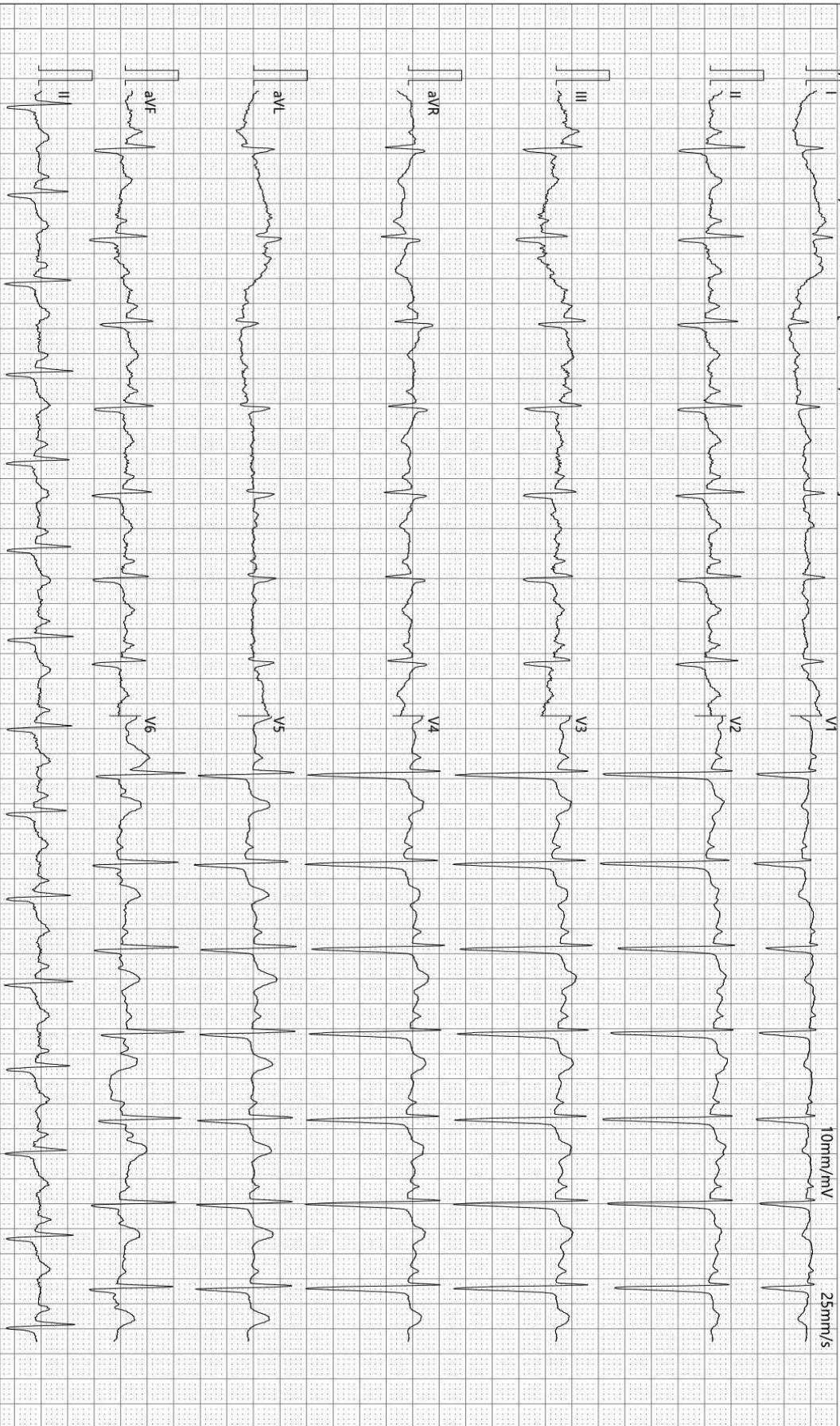
诊断结果:

- 1.窦性心律
- 2.大致正常心电图

诊断医生:

张之生

HR : 86bpm [60 ~ 100bpm]  
P : 93ms [0 ~ 110ms]  
PR : 129ms [120 ~ 200ms]  
QRS : 117 ms [60 ~ 100ms]  
QT/QTc : 382/457ms [320 ~ 440/0 ~ 460ms]  
P/QRS/T : 82 / 50/70deg. [0 ~ 75/-30 ~ 90/0 ~ 75deg]  
RV5/SV1 : 0.818/0.908mV [0.0 ~ 2.5/0.0 ~ 2.0mV]



检查时间:2024-11-23 08:53:43

诊断时间:2024-11-23 09:05:45

SEMIP V1.90

仅供临床参考

Rich 大同瑞慈康复医院  
超声诊断图文报告

流水号: 2302180614

超声号: 1754500

姓名: 张志磊

年龄: 38 岁

性别: 女

检查设备: Vivid E95

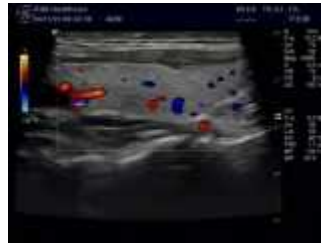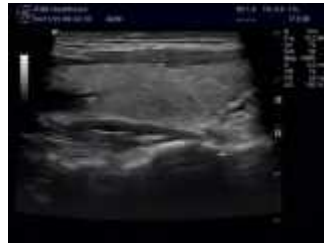体检号: 415934

申请医院: 本院

体检科室: 体检科

检查部位: 甲状腺彩超

经典图像:



影像所见:

甲状腺双侧叶形态正常, 包膜完整, 实质回声均匀, CDFI: 未见异常血流信号。  
双侧颈部未见明显肿大淋巴结。

影像诊断:

甲状腺双侧叶未见异常

报告医师: 李菊蓉

检查日期: 2024-11-23

审核医师: 李菊蓉

报告日期: 2024-11-23



注: 本报告仅供临床医生参考!

地址: 大同市魏都大道 79 号。若有疑问, 请致电: 0352---2830580

Rich 大同瑞慈康复医院  
超声诊断图文报告

流水号: 2302180614

超声号: 1754502

姓名: 张志磊

年龄: 38 岁

性别: 女

检查设备: Vivid E95

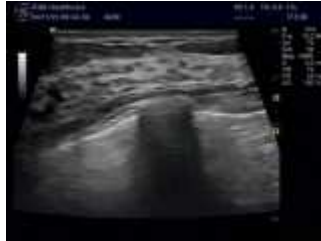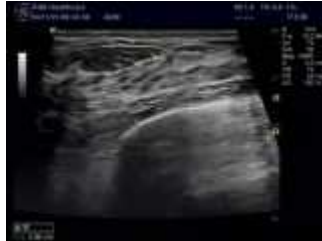体检号: 415934

申请医院: 本院

体检科室: 体检科

检查部位: 乳腺彩超

经典图像:



影像所见:

双侧乳腺腺体层次清晰, 右乳腺体厚 0.7cm, 左乳腺体厚 0.8cm, 乳导管未见扩张, 未见明显占位性病变, CDFI: 未见异常血流信号。

影像诊断:

双侧乳腺未见明显异常

报告医师: 李菊蓉

检查日期: 2024-11-23

审核医师: 李菊蓉

报告日期: 2024-11-23



注: 本报告仅供临床医生参考!

地址: 大同市魏都大道 79 号。若有疑问, 请致电: 0352---2830580

Rich 大同瑞慈康复医院  
超声诊断图文报告

流水号: 2302180614

超声号: 1754504

姓名: 张志磊

年龄: 38 岁

性别: 女

检查设备: Vivid E95

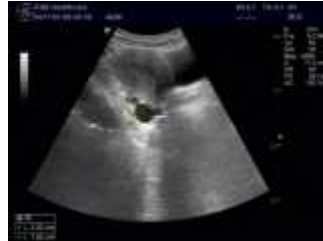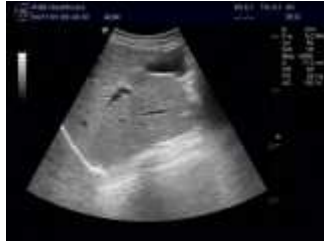体检号: 415934

申请医院: 本院

体检科室: 体检科

检查部位: 全腹彩超

经典图像:



影像所见:

肝脏大小形态正常, 包膜光滑完整, 实质回声均匀, 肝内管道系统走行清晰, 门静脉及肝内胆管不扩张。  
胆囊大小形态正常, 壁不厚、光滑, 囊内透声好, 肝外胆管不扩张。  
胰腺大小形态正常, 实质回声均匀, 主胰管不扩张。  
脾脏大小形态正常, 实质回声均匀, 脾门静脉不宽。  
双肾大小形态正常, 皮髓质分界清晰, 集合系统未见分离, 双侧输尿管未见扩张。  
膀胱充盈佳, 未见明显异常。  
前位子宫, 大小约 6.2\*4.4\*5.3cm, 肌壁回声均匀, 内膜线清晰, 厚 0.9cm, 宫颈厚约 2.9cm。  
右侧附件区探及囊性结构, 大小约 2.3\*1.9cm, 边界清, 左侧附件区未见异常。

影像诊断:

右侧附件区囊性结构 建议复查

报告医师: 李菊蓉

检查日期: 2024-11-23

审核医师: 李菊蓉

报告日期: 2024-11-23



注: 本报告仅供临床医生参考!

地址: 大同市魏都大道 79 号。若有疑问, 请致电: 0352---2830580

姓名: 张志磊

年龄: 38 岁

性别: 女

检查设备: 西门子量子双源 CT

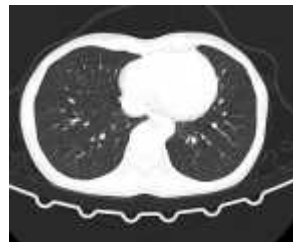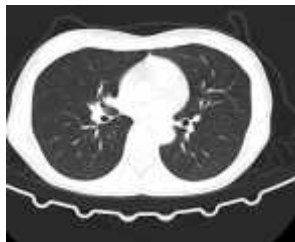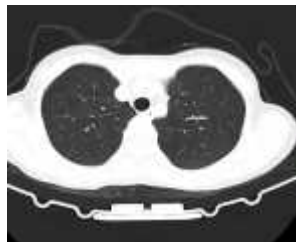体检号: 415934

申请医院: 本院

体检科室: 体检科

检查部位: 肺部双源 CT

## 经典图像:



## 影像所见:

胸廓对称, 骨性肋骨完整, 胸壁软组织结构良好, 两肺支气管血管纹理走行分布良好, 支气管束结构清晰, 双肺通气良好。肺门结构未见异常。纵隔无偏移, 段以上支气管通畅。心影及大血管形态结构正常, 纵隔内未见肿大淋巴结。胸膜未见异常。

## 影像诊断:

胸部未见明显异常

报告医师: 剧艳军

检查日期: 2024-11-23

审核医师: 剧艳军

报告日期: 2024-11-23