

2302170525

大同瑞慈健康体检

报 告 册

体检编号	415761	工号	5
姓名	程进礼		
性别	男	年龄	61岁
单位	云州区自然资源局		
部门	云州区自然资源局		
联系电话	13934737466		
体检日期	2023-11-14		

尊敬的程进礼先生您好！

首先，瑞慈健康体检全体员工欢迎您的光临，并对您的信任表示衷心的感谢！

您于 2023-11-14 （体检编号：415761）完成健康检查，本机构的各科医生已根据您的体检项目及结果，汇总成此份健康体检报告，并经总检医生审核。据此提出对您健康状况的综合分析及建议。

瑞慈健康体检倡导“大健康、大康复”，提出“健康是第一财富（Rich）”的人文理念。希望您仔细阅读并妥善地保管此份健康体检报告，并认真关注报告中的提示与建议，若您对报告内容有任何疑问，可直接与瑞慈健康体检客服部联系，进一步咨询。

健康体检咨询电话：**0352-2824444**

客户服务咨询电话：**0352-2830597**

400-6112995

瑞慈健康体检报告由下列内容组成：

第一部分：主检报告

第二部分：分科分项结果

第三部分：检验报告

第四部分：附表

主检报告

检查综述

- 【颈椎 MRI】 1、颈 3-4、4-5 椎间盘突出（中央型） 2、颈 5-6 椎间盘突出（左旁中央型） 3、颈 4-颈 7 椎体骨质增生
- 【血凝四项】 纤维蛋白原(FIB)偏低(1.80 g/L)

医生建议

【纤维蛋白原(FIB)偏低】：

(1) 建议内科结合临床参考。

【椎间盘突出（中央型）】：

(1) 椎间盘突出症指椎间盘的纤维环破裂，髓核组织从破裂处突出（脱出）于后方或者椎管内，导致相邻脊神经根遭受刺激，从而产生颈部、腰部疼痛或下肢麻木疼痛一系列症状。临床上可分为膨隆型、突出型、脱垂游离型等。建议骨科诊治。

【椎体骨质增生】：

(1) 椎体骨质增生是老年人常见的骨关节病变，注意病变部位的骨关节适度运动，必要时请到骨科门诊进一步诊治咨询。

汇总医生： 樊兴国

主检日期： 2023-11-23

主检医生：

分科结果

检验报告

传染四项

项目名称	检查结果	单位	参考值	提示
乙肝表面抗原	阴性 (-)		阴性 (-)	
丙型肝炎病毒抗体	阴性 (-)		阴性 (-)	
梅毒抗体	0.10	S/CO	0--1	
艾滋病病毒抗体	阴性 (-)		阴性 (-)	

***小结:**

未见异常

操作员：王小雪 检查日期:2023-11-14 检查医生:陈建国

血凝四项

项目名称	检查结果	单位	参考值	提示
凝血酶原时间(PT)	11.4	秒	9.3--14	
活化部分凝血活酶时间 (APTT)	34.8	秒	27.9--43.3	
凝血酶时间 (TT)	16.7	秒	14--21	
纤维蛋白原(FIB)	1.80	g/L	2--4	↓
国际标准化比值(INR)	0.9	INR	0.85--1.15	

***小结:**

纤维蛋白原(FIB)偏低(1.80 g/L)

操作员：王小雪 检查日期:2023-11-14 检查医生:陈建国

申请科室:

申请医师:

本报告单仅提供临床参考, 不作为诊断依据

大同瑞慈健康体检 外周动脉硬化检测报告单

病历号: 2302170525

检查号: 16993

姓名: 程进礼

性别: 男

年龄: 61

身高: 164

体重: 59

BMI: 21.9

用药:

既往病史:

心电

HR: 64

心音

右臂PVR

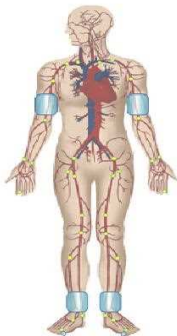
左臂PVR

右踝PVR

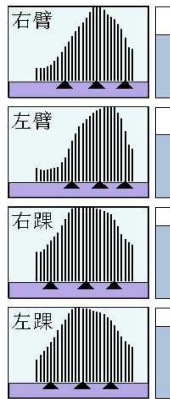
左踝PVR

四肢动脉血压值 (mmHg)

右臂
SBP: 116
MBP: 89
DBP: 73
PP: 43



左臂
SBP: 112
MBP: 87
DBP: 73
PP: 39



右踝
SBP: 149
MBP: 105
DBP: 80
PP: 69

左踝
SBP: 154
MBP: 108
DBP: 80
PP: 74

动脉阻塞值

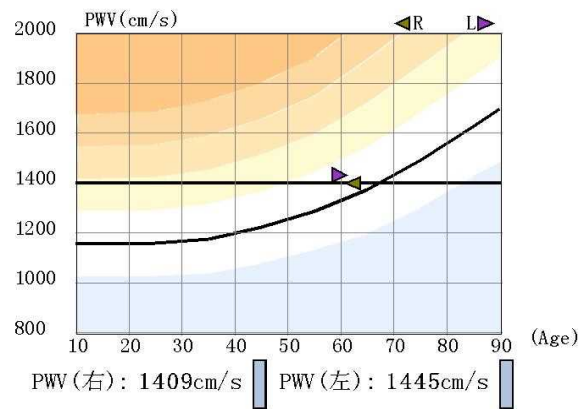
ABI (R): 1.28

ABI (L): 1.32

BAI (R): 0.75

BAI (L): 0.72

大动脉僵硬度值 (PWV)



检查所见

1. 双上肢收缩压正常, 脉压正常, 两侧比较无明显差异
双下肢两侧血压无明显差异
2. 双下肢静态ABI正常
3. 双上肢静态BAI减低
4. 双侧bapwv正常范围
5. 四肢动脉脉搏波形未见异常

操作者:

检查日期: 2023-11-22

医生意见

1. 外周动脉检测未见异常

医师签名: 李桂珍

高血压判断依据《中国高血压防治指南》(第三版)

ABI判断依据《2011版美国心脏协会/美国心脏病学会周围动脉疾病指南》

MRI 诊断图文报告

流水号: 2302170525

影像号: MR20231122060

姓名: 程进礼

年龄: 61 岁

性别: 男

检查设备: 西门子 1.5T 磁共振

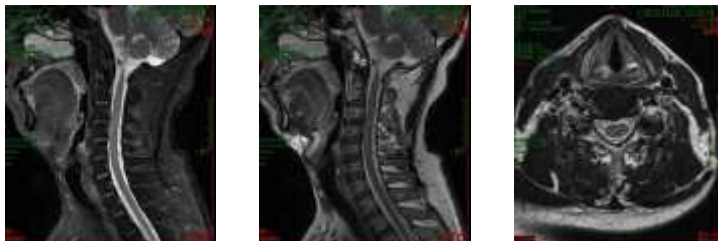体检号: 415761

申请医院: 本院

体检科室: 体检科

检查部位: 颈椎 MRI

经典图像:



影像所见:

颈椎椎体序列正常, 生理曲度存在。颈 4-颈 7 椎体边缘变尖。各椎间盘脱水变性, 于 T2WI 像信号减低, 颈 3-4 椎间盘向后突出, 双侧椎间孔狭窄, 硬膜囊及双侧神经根受压, 颈 4-5 椎间盘向后突出, 双侧椎间孔无狭窄, 硬膜囊受压, 颈 5-6 椎间盘向左后突出, 左侧椎间孔狭窄, 硬膜囊及左侧神经根受压。脊髓内未见异常信号。

影像诊断:

- 1、颈 3-4、4-5 椎间盘突出 (中央型)
- 2、颈 5-6 椎间盘突出 (左旁中央型)
- 3、颈 4-颈 7 椎体骨质增生

报告医师: 李贵 1

检查日期: 2023-11-22

审核医师: 叶道斌

报告日期: 2023-11-22