



2302150511

大同瑞慈健康体检

报 告 册

体检编号	415627	工号	6
姓名	武占红		
性别	女	年龄	55岁
单位	大同市委市政府新闻中心		
部门	大同市委市政府新闻中心		
联系电话	13633525557		
体检日期	2024-07-24		

尊敬的武占红女士您好！

首先，瑞慈健康体检全体员工欢迎您的光临，并对您的信任表示衷心的感谢！

您于 2024-07-24 （体检编号：415627）完成健康检查，本机构的各科医生已根据您的体检项目及结果，汇总成此份健康体检报告，并经总检医生审核。据此提出对您健康状况的综合分析及建议。

瑞慈健康体检倡导“大健康、大康复”，提出“健康是第一财富（Rich）”的人文理念。希望您仔细阅读并妥善地保管此份健康体检报告，并认真关注报告中的提示与建议，若您对报告内容有任何疑问，可直接与瑞慈健康体检客服部联系，进一步咨询。

健康体检咨询电话：**0352-2824444**

客户服务咨询电话：**0352-2830597**

400-6112995

瑞慈健康体检报告由下列内容组成：

第一部分：主检报告

第二部分：分科分项结果

第三部分：检验报告

第四部分：附表

主检报告

检查综述

- 【心电图】 1. 窦性心动过速 2. ST-T 改变
- 【甲状腺彩超】 甲状腺右侧叶多发结节 TI-RADS 3 级

医生建议

【ST-T 改变】：

(1) ST-T 改变主要是反映心肌缺血现象，具有 ST 段抬高和下移两种表现，多见于慢性冠状动脉供血不足、心绞痛、心肌炎、心肌劳损等，但有时也见于神经植物功能紊乱、精神紧张、电解质紊乱、内分泌疾病等。

(2) 临床上把心肌缺血疾病的 ST-T 改变称为特异性 ST-T 改变，把超出正常范围而又不具备特异性 ST-T 改变归结为非特异性 ST-T 改变。建议定期复查、动态观察，并心内科结合临床考虑，必要时心脏彩超、冠脉 CTA 检查。

【窦性心动过速】：

(1) 可见于精神紧张或运动后。无症状者可定期随访，密切观察病情。有症状者需治疗原发疾病，建议做动态心电图检查及甲功五项检查，需排除甲亢。并在医生的指导下服用抗心律失常药物如：受体阻滞剂等。

(2) 请到心内科、内分泌科等相关科室复诊。定期复查心电图。

【甲状腺右侧叶多发结节】：

(1) 甲状腺结节是一种常见的甲状腺疾病，很多甲状腺疾病可表现为结节，如可由甲状腺退行性变、炎症、自身免疫性及新生物等多种病变所致。甲状腺结节在各个年龄段的男女人群中均可见到，但中年女性中较多。

(2) 甲状腺结节分良性和恶性两大类，良性的占绝大多数，恶性者不足 1%，判断甲状腺结节的良恶主要依靠病史、体格检查、放射性核素扫描、穿刺细胞学检查。

(3) 建议往外科就诊，进一步检查，明确诊断，结合临床诊治并定期复查。

汇总医生： 丁昊炜

主检日期： 2024-07-25

主检医生：

分科结果

身高、体重、血压

项目名称	检查结果	项目名称	检查结果
身高	169cm	体重	62kg
血压	102/69mmHg		

***小结:**

未见异常

操作员：张文静 检查日期:2024-07-24 检查医生：名燕凌

检验报告

大同瑞慈康复医院 12导联心电图报告

武占红 女 55岁 体检号:415627

病床号:

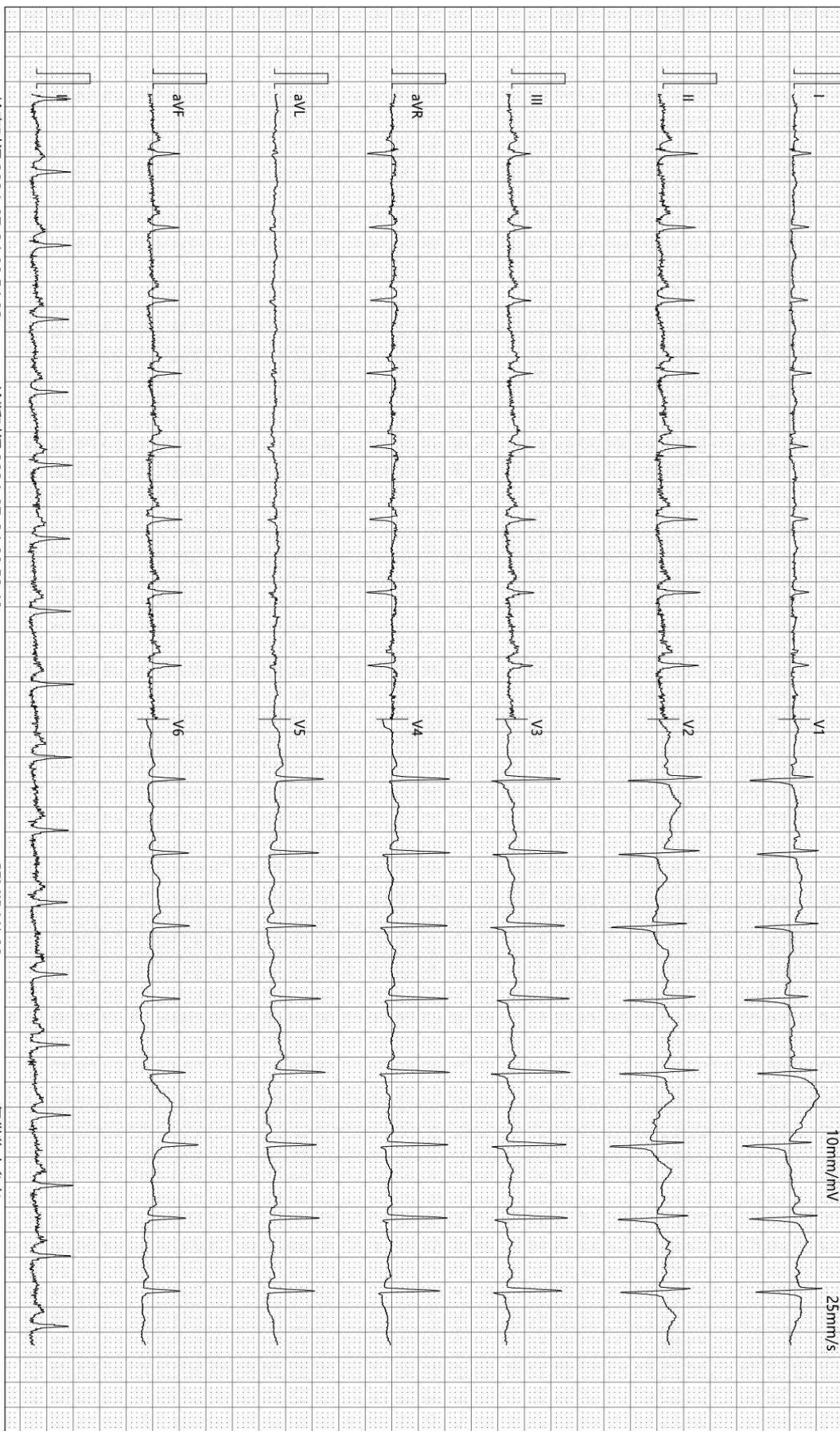
诊断结果:

- 1. 窦性心动过速
- 2. ST-T改变

诊断医生:

张之生

HR	: 104 ↑ bpm	[60 ~ 100bpm]
P	: 114 ↑ ms	[0 ~ 110ms]
PR	: 147ms	[120 ~ 200ms]
QRS	: 83ms	[60 ~ 100ms]
QT/QTc	: 343/451ms	[320 ~ 440/0 ~ 460ms]
P/QRS/T	: 77 ↑ /64/53deg.	[0 ~ 75/-30 ~ 90/0 ~ 75deg]
RV5/SV1	: 0.881/0.773mV	[0.0 ~ 2.5/0.0 ~ 2.0mV]



检查时间:2024-07-24 09:54:03

诊断时间:2024-07-24 09:59:40

SEMIP V1 90

仅供临床参考

MRI 诊断图文报告

流水号: 2302150511

影像号: MR20240724013

姓名: 武占红

年龄: 55 岁

性别: 女

检查设备: 西门子 1.5T 磁共振

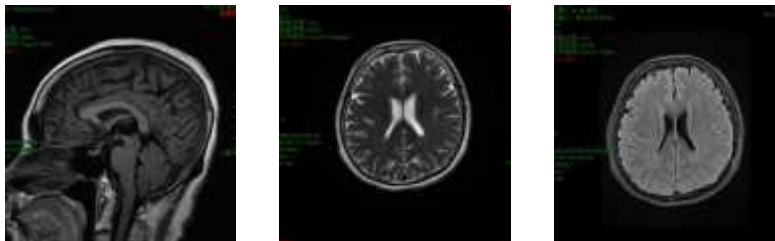体检号: 415627

申请医院: 本院

体检科室: 体检科

检查部位: 颅脑 MRI

经典图像:



影像所见:

双侧大脑半球对称, 皮髓质分界清, 未见异常信号。脑干、双侧小脑半球未见异常信号及占位征象。脑室、脑池无扩大, 脑沟、脑裂无增宽。中线结构居中。

影像诊断:

头颅 MRI 平扫未见病变征象

报告医师: 陈江莲

检查日期: 2024-07-24

审核医师: 陈江莲

报告日期: 2024-07-24

双源 CT 诊断图文报告

流水号: 2302150511

影像号: CT20240724051

姓名: 武占红

年龄: 55 岁

性别: 女

检查设备: 西门子量子双源 CT

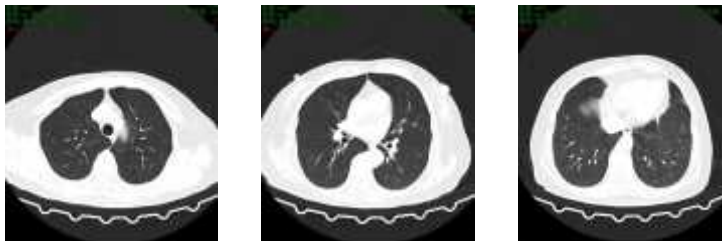体检号: 415627

申请医院: 本院

体检科室: 体检科

检查部位: CT 检查

经典图像:



影像所见:

胸廓对称, 骨性肋骨完整, 胸壁软组织结构良好, 两肺支气管血管纹理走行分布良好, 支气管束结构清晰, 双肺通气良好。肺门结构未见异常。纵隔无偏移, 段以上支气管通畅。心影及大血管形态结构正常, 纵隔内未见肿大淋巴结。胸膜未见异常。

影像诊断:

胸部未见明显异常

报告医师: 剧艳军

检查日期: 2024-07-24

审核医师: 剧艳军

报告日期: 2024-07-24

超声诊断图文报告

流水号: 2302150511

影像号: 1616630

姓名: 武占红

年龄: 55 岁

性别: 女

检查设备: Vivid E95

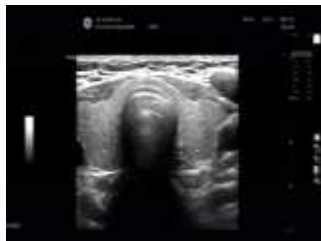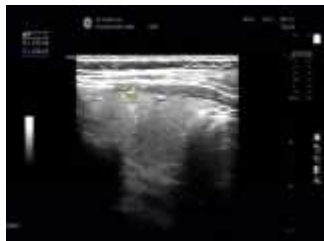体检号: 415627

申请医院: 本院

体检科室: 体检科

检查部位: 甲状腺彩超

经典图像:



影像所见:

甲状腺双侧叶形态正常, 包膜完整, 于右侧叶探及多个偏高回声结节, 较大者约 0.5*0.3cm, 边界清, 形态规则, 余实质回声均匀, CDFI: 未见异常血流信号。

双侧颈部未见明显肿大淋巴结。

影像诊断:

甲状腺右侧叶多发结节 TI-RADS 3 级

报告医师: 陈玉荣

检查日期: 2024-07-24

审核医师: 陈玉荣

报告日期: 2024-07-24

超声诊断图文报告

流水号: 2302150511

影像号: 1616635

姓名: 武占红

年龄: 55 岁

性别: 女

检查设备: Vivid E95

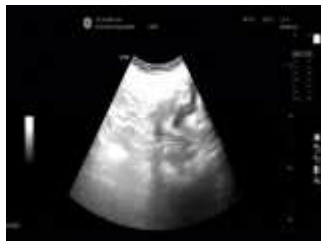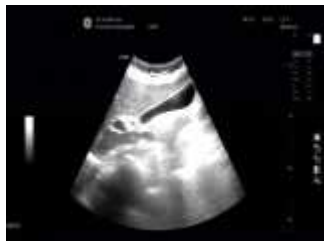体检号: 415627

申请医院: 本院

体检科室: 体检科

检查部位: 全腹彩超

经典图像:



影像所见:

肝脏大小形态正常, 包膜光滑完整, 实质回声均匀, 肝内管道系统走行清晰, 门静脉及肝内胆管不扩张。
胆囊大小形态正常, 壁不厚、光滑, 囊内透声好, 肝外胆管不扩张。
胰腺大小形态正常, 实质回声均匀, 主胰管不扩张。
脾脏大小形态正常, 实质回声均匀, 脾门静脉不宽。
双肾大小形态正常, 皮髓质分界清晰, 集合系统未见分离, 双侧输尿管未见扩张。
膀胱充盈佳, 未见明显异常。
绝经后子宫, 大小形态改变, 肌壁回声均匀, 内膜呈线状, 宫颈厚约 1.9cm, 双侧附件区未见异常。

影像诊断:

肝、胆、脾、胰、双肾、子宫、双侧附件区未见明显异常

报告医师: 陈玉荣

检查日期: 2024-07-24

审核医师: 陈玉荣

报告日期: 2024-07-24



大同市医学影像研究中心

注: 本报告仅供临床医生参考!

地址: 大同市魏都大道 79 号。若有疑问, 请致电: 0352---2830580