

2302130533

大同瑞慈健康体检

报 告 册

体检编号	415524	工号	8
姓名	魏建宇		
性别	男	年龄	51岁
单位	大同市人防工程平时开发利		
部门	大同市人防工程平时开发利用中		
联系电话	15203521210		
体检日期	2023-11-24		

尊敬的 魏建宇先生 您好！

首先，瑞慈健康体检全体员工欢迎您的光临，并对您的信任表示衷心的感谢！

您于 2023-11-24 （体检编号：415524）完成健康检查，本机构的各科医生已根据您的体检项目及结果，汇总成此份健康体检报告，并经总检医生审核。据此提出对您健康状况的综合分析及建议。

瑞慈健康体检倡导“大健康、大康复”，提出“健康是第一财富（Rich）”的人文理念。希望您仔细阅读并妥善地保管此份健康体检报告，并认真关注报告中的提示与建议，若您对报告内容有任何疑问，可直接与瑞慈健康体检客服部联系，进一步咨询。

健康体检咨询电话：**0352-2824444**

客户服务咨询电话：**0352-2830597**

400-6112995

瑞慈健康体检报告由下列内容组成：

第一部分：主检报告

第二部分：分科分项结果

第三部分：检验报告

第四部分：附表

主检报告

检查综述

- 1、【身高、体重、血压】（1）体重指数 25.35：超重（2）血压 157/95：本次测量血压偏高
- 2、【同型半胱氨酸】同型半胱氨酸偏高(15.20 umol/L)
- 3、【生化系列】动脉硬化指数偏高(3.83) 甘油三脂(TG)偏高(1.83 mmol/L)
- 4、【尿液分析+尿沉渣】维生素 C+-
- 5、【MR 检查】1、腰 3-4、4-5 椎间盘突出（中央型）2、腰椎椎体骨质增生
- 6、【颈部血管彩超】1.左侧颈总动脉膨大处、右锁骨下动脉起始处粥样斑块形成 2.右侧颈总动脉膨大处内中膜局部增厚
- 7、【全腹彩超】1..肝囊肿 2..右肾囊肿 3.前列腺钙化斑（多发）

医生建议

【超重】：

- (1)体重指数是判断体重超标或偏低的主要指标。体重是反映和衡量一个人健康状况的重要标志之一，过胖和过瘦都不利于健康，身高体重不协调也不会给人以美感。体重的变化，还会直接反映身体长期的热量平衡状态。
- (2)当需要比较及分析一个人的体重对于不同身高的人所带来的健康影响时，体重指数是一个中立而可靠的指标。其主要适用于需要体重测试、体型肥胖和全身检查的人群。
- (3)体重指数（BMI）是世界卫生组织推荐的国际统一使用的肥胖分型标准，也是目前国际上常用的衡量人体胖瘦程度以及是否健康的一个标准，其计算方式为： $BMI = \text{体重（千克）} / \text{身高（米} \times \text{米）}$ 。成人的标准值是 BMI18.5-23.9 之间。低于 18.5 为体重指数偏低；高于 23.9 则为体重指数偏高。
- (4)一般表现为体重超重或肥胖，超重及肥胖会出现一系列代谢性疾病，如高血压、高血糖、高血脂、高尿酸血症等，所以体重指数偏高者一定要注意控制体重。
- (5)合理控制饮食，食品多样化，食物纤维可适量增加，饮食规律，避免暴饮暴食，低盐、低脂饮食为主，减少高热量食物的摄入。
- (6)加强体育锻炼，每天最少保持 30 分钟的中等强度运动。鼓励每天至少快步走 6000 步比较健康。肥胖患者不适合较剧烈的运动，会加重膝关节的负担，可以选择游泳、划船等对膝关节负荷较小的运动。
- (7)定期检查血糖、血脂、肝功、肝脏 B 超等，积极治疗基础性疾病。
- (8)减少热量摄取及增加热量消耗。强调以健康行为、饮食、运动为主的综合治疗。

【本次测量血压偏高】：

- (1)高血压是指收缩期和（或）舒张期动脉血压高于正常，并连续三次不同日测量，血压都高于正常标准，可确定患高血压病。
- (2)高血压的发病与遗传、精神过度紧张、肥胖、吸烟、酗酒、嗜盐等因素有关。血压持久增高，可导致心、脑、肾等脏器的损害。
- (3)原发性高血压由于目前原因不明（部分与遗传有关），须终身服药降压。高血压主要危害心、脑血管和肾脏。一旦确诊“高血压”就要终生服药。
- (4)平时应低盐（每天 5~10g）、低脂饮食（少吃动物脂肪与内脏）；戒烟限酒。遵照医嘱坚持服药，定期测量血压，宜控制在 140/90mmHg 以下，若合并有糖尿病和肾病，要把血压控制在 130/80mmHg 以下。
- (5)血压到正常水平时，说明此时选用的降压药和治疗方案基本合适，但并不意味着高血压已被“治愈”，应坚持治疗。若盲目自行停药或间断服药，常会使血压波动很大，而加重心、脑、肾和血管的损害。

(6)建议您密切关注血压，保持心情舒畅，劳逸结合，适量运动，控制体重，避免过度劳累、情绪激动等。改进生活方式，适当低盐、低脂、低胆固醇饮食，戒烟酒。必要时心血管专科诊治。

【同型半胱氨酸偏高】：

(1)血同型半胱氨酸是一种含硫氨基酸，为蛋氨酸和半胱氨酸代谢过程中产生的重要中间产物。正常情况下，血同型半胱氨酸在体内能被分解代谢，浓度维持在较低水平。但在日常生活中由于原发性原因和继发性原因会影响血同型半胱氨酸代谢导致在血液中升高。

(2)同型半胱氨酸偏高称之为高同型半胱氨酸血症，产生的原因和遗传、环境、营养因素有很大关系。高同型半胱氨酸血症目前认为是冠心病、高血压、脑血管疾病重要的危险因素。建议日常生活中清淡饮食，多吃新鲜蔬菜水果，补充维生素成分，心内科诊治。

【动脉硬化指数偏高】：

(1)动脉硬化指数偏高，提示动脉硬化的风险性会更高，也就是心脑血管疾病的发病率会相对较高。建议控制血脂、血糖，少吃油腻食物，多吃蔬菜水果，加强锻炼，减轻体重。

【甘油三酯(TG)偏高】：

(1)甘油三酯是甘油和脂肪酸所构成的有机化合物，甘油三酯测定是脂类代谢的重要指标之一。

(2)甘油三酯增高与冠心病的发生有着重要的相关性，随年龄增大而有上升的趋势，其增高最常见于高脂和过量糖类饮食、肥胖等。

(3)甘油三酯主要功能是为机体提供能量，其正常值在 0.7-1.7mmol/L 之间，1.7-2.29mmol/L 为边缘增高，提示应该注意饮食和运动了。

(4)甘油三酯大于 2.3mmol/L，就称为高甘油三酯血症。甘油三酯增高虽然不会直接导致血管斑块的形成，但也会间接引起心脑血管疾病风险增加，同时，当甘油三酯大于 5.6mmol/L 时，还会增加急性胰腺炎的风险，所以降低甘油三酯的基础主要是控制饮食，饮食控制不佳可以选择药物治疗。

(5)生活方式的干预是控制甘油三酯水平升高的基础，包括减重，增加运动量，限制酒精摄入以及避免食用果糖和高碳水化合物食物。多食蔬菜水果，定期复查。

(6)明显增高者在医师的指导下使用降脂药物治疗，首选他汀和贝特类药物。

【维生素 C+-】：

(1)尿液中维生素 C 阳性，一般提示饮食中摄入维生素 C 含量较高的食物，引起尿液中维生素 C 呈阳性反应。建议定期复查尿常规。

【椎间盘突出（中央型）】：

(1)椎间盘突出症指椎间盘的纤维环破裂，髓核组织从破裂处突出（脱出）于后方或者椎管内，导致相邻脊神经根遭受刺激，从而产生颈部、腰部疼痛或下肢麻木疼痛一系列症状。临床上可分为膨隆型、突出型、脱垂游离型等。建议骨科诊治。

【椎体骨质增生】：

(1)椎体骨质增生是老年人常见的骨关节病变，注意病变部位的骨关节适度运动，必要时请到骨科门诊进一步诊治咨询。

【右侧颈总动脉膨大处内中膜局部增厚】：

(1)颈动脉内中膜增厚是一个超声诊断，它属于血管性疾病（动脉硬化）的早期表现，提示长期发展下去动脉硬化会形成斑块和狭窄闭塞病变。

(2)建议改变饮食结构，适量增加运动量，减缓动脉硬化发展的速度。如果有血脂高、胆固醇高、高血压、高血糖，就要进行相应的控制和预防，通过药物的干预，避免从内中膜增厚发展成斑块，进一步形成血管狭窄和闭塞的病变。

【右锁骨下动脉起始处粥样斑块形成】：

(1) 颈动脉斑块是动脉硬化后，血管里面的垃圾沉淀在血管壁形成。斑块又分为硬斑和软斑两种。硬斑比较稳定，不容易脱落，软斑不稳定，容易破裂脱落，从而形成血管栓塞。

(2) 建议：1. 减低胆固醇水平。2. 减低高血糖、高血压等高危因素，将血压、血糖控制在理想水平。3. 积极进行生活干预，控制饮食，改善饮食结构，适量增加运动，戒烟限酒。4. 必要时药物治疗。

【肝囊肿】：

(1) 肝囊肿，通俗说就是肝脏中的水泡。绝大多数的肝囊肿都是先天性的，即因先天发育的某些异常导致了肝囊肿形成。

(2) 肝囊肿病因大多数系肝内小胆管发育障碍所致，单发性肝囊肿的发生是由于异位胆管造成。肝囊肿生长缓慢，所以可能长期或终生无症状，其临床表现也随囊肿位置、大小、数目以及有无压迫邻近器官和有无并发症而异。

(3) 肝囊肿是一种较常见的肝脏良性疾病，一般没有什么症状，也不会影响肝功。5CM 以下的肝囊肿一般不需要特殊治疗。当囊肿长大到一定程度，可能会压迫胃肠道而引起症状，如上腹不适饱胀；也有因囊肿继发细菌感染而有腹痛、发热的。

(4) 肝囊肿首次发现，建议作 MRI 或 CT 检查，除外肝内其它占位性病变。

(5) 过大的肝囊肿，对肝脏本身或周围的器官有压迫症状的，或有炎症的，往外科治疗。

(6) 已确诊为肝囊肿，动态观察，定期 B 超检查进行对照，监测囊肿大小。

(7) 解除顾虑和紧张情绪，保持良好心态，切忌大怒。

(8) 多食新鲜蔬菜和水果，保持大便通畅，防止便秘；保证营养，宜食清淡富含蛋白质的食物为主；限制饮酒。

(9) 不宜剧烈运动，防止过度用力，以免增加腹腔压力。

(10) 如有症状请及时就诊。

【前列腺钙化斑】：

(1) 1、前列腺钙化斑大多数是由于前列腺炎症之后，前列腺内部组织局部出现了纤维化、钙质沉积而引起的。多数患者都是在体检时通过彩超检查时发现的，一般情况没有不适症状不需治疗。2、部分患者如有不适症状，建议前往泌尿科诊断治疗。

【右肾囊肿】：

(1) 肾囊肿是肾脏内出现大小不等的与外界不相通的囊性肿块的总称。肾囊肿属于良性肿瘤，在肾囊性疾病中以单纯性肾囊肿最为常见。其发生原因尚可能与先天性肾小球、肾小管结构异常和后天性损伤感染有关。

(2) 单纯性肾囊肿大多数无症状，常在体检彩超时被发现。一般直径大于 5cm 或者合并感染、破裂、出血时才引起症状，主要表现为腰腹部或背部胀痛，当出现并发症时疼痛加重。

(3) 肾囊肿直径小于 4cm，无肾盂肾盏明显受压，无感染、恶变、高血压及症状不明显者，只需密切随访观察，定期彩超检查。

(4) 肾囊肿多数是先天性的，对人体健康没有多大影响，不会癌变，可以工作，可以运动，生活上没什么要特别注意的地方。其发病率可随年龄增长而增高，50 岁以上的人有 50% 可以发现这种囊肿，借助彩超、CT 可确诊。

(5) 首次发现，建议作 MRI 或 CT 检查，以排除肾内其它占位性病变。

(6) 过大的囊肿，对肾脏本身或周围的器官有压迫症状的，或有炎症的，往外科治疗。定期复查。

汇总医生： 丁昊炜

主检日期： 2023-11-27

主检医生：

分科结果

身高、体重、血压

项目名称	检查结果	项目名称	检查结果
身高	172cm	体重	75kg
血压	157/95mmHg		

***小结：**

- (1) 体重指数 25.35：超重
- (2) 血压 157/95：本次测量血压偏高

操作员：高妙 检查日期:2023-11-24 检查医生：张彬艳

检验报告

尿液分析+尿沉渣

项目名称	检查结果	单位	参考值	提示
白细胞尿	0	个/ul	0--13	
上皮细胞(EC)	0	/HP	0--28	
管型(CAST)	0	个/ul	0--1	
霉菌(尿)	0	/HP	0--0	
结晶	0	/HP	0--10	
透明度(CLA)	清亮			
胆红素(BIL)	-		阴性	
隐血(ERY)	-		阴性	
小圆上皮细胞(SRC)	0	个/ul	0--0	
维生素C	+-		阴性	
异常红细胞	0	个/ul	0--3	
红细胞(正常)	0	个/ul	0--6	
鳞状上皮细胞	0	个/ul	0--0	
粘液丝	0	个/ul	0--0	
颜色(Colour)	淡黄色			
尿葡萄糖(GLU)	-		阴性	
酮体(KET)	-		阴性	
比重(SG)	1.015		1.003--1.030	
酸碱度(PH)	6.0		4.5--8.0	
尿蛋白质(PRO)	-		阴性	
尿胆原(URO)	-		阴性	
亚硝酸盐(NIT)	-		阴性	
红细胞(尿)(RBC)	0	个/ul	0--6	
尿白细胞(LEU)	-		阴性	

*小结:

维生素 C+-

操作员：李佳敏 检查日期：2023-11-24 检查医生：陈建国

生化系列				
项目名称	检查结果	单位	参考值	提示
总蛋白(T PROT)	70.5	g/L	65--85	
白蛋白(ALB)	44.30	g/L	40--55	
球蛋白(GLB)	26.20	g/L	15--35	
白蛋白/球蛋白(ALB/GLB)	1.69		1.0--2.5	
碱性磷酸酶(ALP)	103.0	U/L	45--125	
肌酐(CREA)	82.00	umol/L	57--97	
尿酸(UA)	312.00	umol/L	200--420	
乳酸脱氢酶(LDH)	165.00	U/L	120--250	
淀粉酶(AMY)	71.00	IU/L	35--135	
葡萄糖(GLU)	5.76	mmol/L	3.89--6.1	
总胆红素(TBIL)	12.10	umol/L	0--26	
直接胆红素(DBIL)	2.1	umol/L	0--8.0	
间接胆红素(IBIL)	10.00	umol/L	0--17.39	
丙氨酸氨基转移酶(ALT)	29.00	U/L	9--50	
门冬氨酸氨基转移酶(AST)	20.00	U/L	15--40	
尿素测定 (Urea)	4.40	mmol/L	3.1--8.0	
肌酸激酶(CK)	122.00	U/L	50--310	
α-羟丁酸脱氢酶	148.00	U/L	72--182	
C 反应蛋白	2.90	mg/dl	0--3	
动脉硬化指数	3.83		1.31--3.19	↑
谷草比谷丙	0.69		0.4--2.5	
总胆固醇(CHOL)	4.29	mmol/L	2.59--5.2	
甘油三脂(TG)	1.83	mmol/L	0.7--1.7	↑

低密度脂蛋白(LDL)	3.14	mmol/L	0--4.13	
高密度脂蛋白(HDL)	0.82	mmol/L	0.77--1.55	

***小结:**

动脉硬化指数偏高(3.83) 甘油三脂(TG)偏高(1.83 mmol/L)

操作员：刘慧芳 检查日期:2023-11-24 检查医生:陈建国

血常规（五分类）

项目名称	检查结果	单位	参考值	提示
白细胞(WBC)	5.77	10 ⁹ /L	3.5--9.5	
淋巴细胞绝对值(LY#)	2.08	10 ⁹ /L	1.1--3.2	
淋巴细胞百分比(LY%)	36.0	%	20--50	
中性粒细胞绝对值(GR#)	3.31	10 ⁹ /L	1.8--6.3	
中性粒细胞百分比(GR%)	57.4	%	40--75	
嗜碱性粒细胞绝对值(BA#)	0.02	10 ⁹ /L	0--0.06	
嗜碱性粒细胞百分比(BA%)	0.3	%	0--1.0	
嗜酸性粒细胞绝对值(EO#)	0.07	10 ⁹ /L	0.02--0.52	
嗜酸性粒细胞百分比(EO%)	1.2	%	0.4--8.0	
血小板(PLT)	208	10 ⁹ /L	125--350	
血小板分布宽度(PDW)	16.0	%	15--17	
平均血小板体积(MPV)	10.1	fl	6.0--14.0	
血小板压积(PCT)	0.210	%	0.11--0.28	
红细胞(RBC)	4.69	10 ¹² /L	4.3--5.8	
血红蛋白	141	g/L	130--175	
红细胞压积(HCT)	42.6	%	40--50	
红细胞平均体积(MCV)	90.9	fl	82--100	
平均血红蛋白含量(MCH)	30.0	pg	27--34	
平均血红蛋白浓度(MCHC)	330	g/L	316--354	

单核细胞绝对值(MO#)	0.29	10 ⁹ /L	0.1--0.60	
单核细胞百分比(MO%)	5.1	%	3--10	
红细胞分布宽度标准差(RDW-SD)	45.9	fl	35--56	
红细胞分布宽度变异系数(RDW-CV)	13.3	%	10.6--16.6	
大血小板比率	26.3	%	11--45	
大血小板数目	55	10 ⁹ /L	30--90	
未成熟粒细胞数目	0.02	10 ⁹ /L	0--999	
未成熟粒细胞百分比	0.3	%	0--100	
有核红细胞数目	0.000	10 ⁹ /L	0--9999	
有核红细胞百分比	0.00	/100WBC	0--9999	

***小结:**

未见异常

操作员：乔叶 检查日期:2023-11-24 检查医生:陈建国

同型半胱氨酸

项目名称	检查结果	单位	参考值	提示
同型半胱氨酸	15.20	umol/L	0--15	↑

***小结:**

同型半胱氨酸偏高(15.20 umol/L)

操作员：刘慧芳 检查日期:2023-11-24 检查医生:陈建国

大同瑞慈康复医院 12导联心电图报告

魏建宇 男 51岁 体检号:415524

病床号:

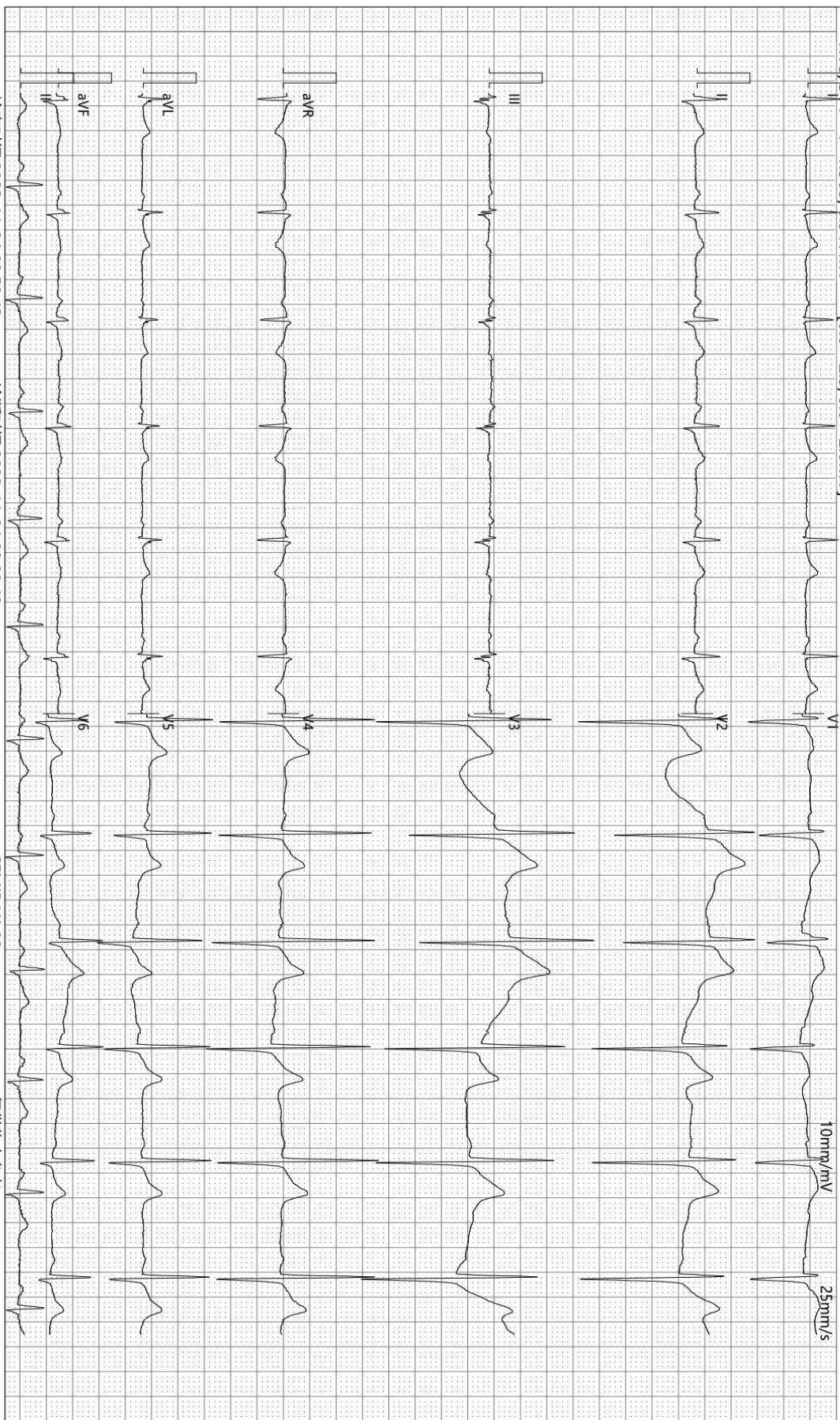
诊断结果:

- 1.窦性心律
- 2.正常心电图

诊断医生:

张之生

HR : 66bpm [60~100bpm]
 P : 113 f ms [0~110ms]
 PR : 169ms [120~200ms]
 QRS : 93ms [60~100ms]
 QT/QTc : 380/399ms [320~440/0~450ms]
 P/QRS/T : 64/16/21deg. [0~75/-30~90/0~75deg]
 RV5/SV1 : 1.309/0.917mV [0.0~2.5/0.0~2.0mV]



检查时间:2023-11-24 08:50:43

诊断时间:2023-11-24 09:08:49

SEMIP V1.90

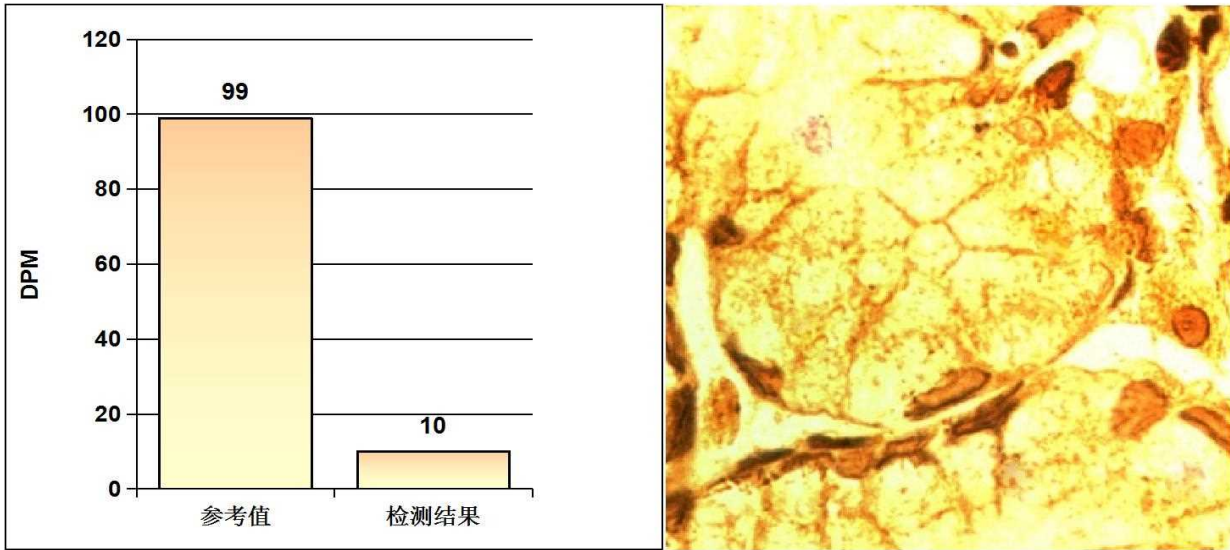
仅供临床参考

大同瑞慈康复医院

¹⁴C呼气试验检验报告

姓名	魏建宇	年龄	51	性别	男
住院号	0	日期	2023/11/24 9:22:02	电话	0
送检医生	曹居杰	样品编号	8075	编号	2302130533

¹⁴C呼气试验



阳性参考值 (Disintegrations Per Minute(DPM)):

DPM值:	dpm > 2499	阳性++++
	1499 < dpm ≤ 2499	阳性+++
	499 < dpm ≤ 1499	阳性++
	149 < dpm ≤ 499	阳性+
	dpm ≤ 99	阴性
	99 < dpm ≤ 149	不确定

检测结果: **dpm= 10** **阴性**

医生建议: 注意保持健康及规律饮食

温馨提示: 您本次检测的结果为阴性

检测医生: 曹居杰

双源 CT 诊断图文报告

流水号: 2302130533

影像号: CT20231123213

姓名: 魏建宇

年龄: 51 岁

性别: 男

检查设备: 西门子量子双源 CT

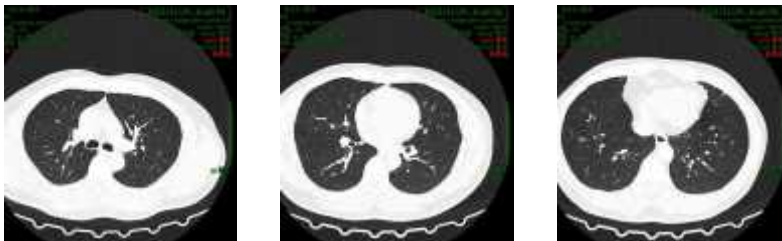体检号: 415524

申请医院: 本院

体检科室: 体检科

检查部位: CT 检查

经典图像:



影像所见:

胸廓对称, 骨性肋骨完整, 胸壁软组织结构良好, 两肺支气管血管纹理走行分布良好, 支气管束结构清晰, 双肺通气良好。肺门结构未见异常。纵隔无偏移, 段以上支气管通畅。心影及大血管形态结构正常, 纵隔内未见肿大淋巴结。胸膜未见异常。

影像诊断:

胸部未见明显异常

报告医师: 剧艳军

检查日期: 2023-11-25

审核医师: 剧艳军

报告日期: 2023-11-25

MRI 诊断图文报告

流水号: 2302130533

影像号: MR20231123056

姓名: 魏建宇

年龄: 51 岁

性别: 男

检查设备: 西门子 1.5T 磁共振

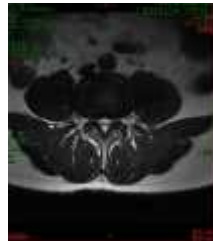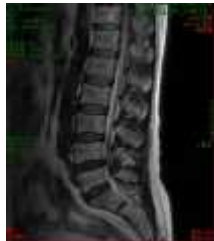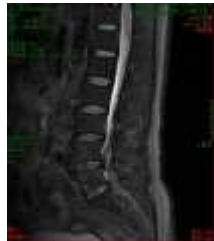体检号: 415524

申请医院: 本院

体检科室: 体检科

检查部位: MR 检查

经典图像:



影像所见:

腰椎椎体序列正常, 生理曲度存在。诸椎体边缘变尖。腰 1-骶 1 椎间盘脱水变性, 于 T2WI 像信号减低, 腰 3-4、4-5 椎间盘向后突出, 双侧椎间孔狭窄, 硬膜囊及双侧神经根受压。脊髓圆锥位置、形态、信号无异常。

影像诊断:

- 1、腰 3-4、4-5 椎间盘突出 (中央型)
- 2、腰椎椎体骨质增生

报告医师: 李贵 1

检查日期: 2023-11-24

审核医师: 陈江莲

报告日期: 2023-11-24

超声诊断图文报告

流水号: 2302130533

影像号: 1460232

姓名: 魏建宇

年龄: 51 岁

性别: 男

检查设备: Vivid E95

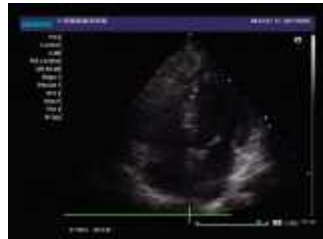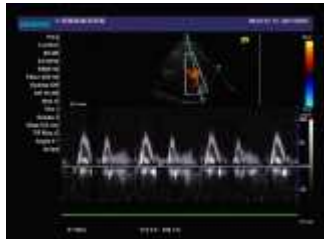
体检号: 415524

申请医院: 本院

体检科室: 体检科

检查部位: 心脏彩超

经典图像:



影像所见:

超声测量 (单位: mm)

升主动脉内径 31 (32±3mm)

左房内径 30 (35mm)

室间隔 10 (8-11mm)

左室内径 54 (47±4mm)

左室后壁 9 (8-11mm)

EF66% (50-80%)

右室内径 25 (36±4mm)

右房内径 28 (36±4mm)

FS37% (28-41%)

主肺动脉内径 20 (23±3mm)

升主动脉内径正常, 心脏各腔室大小正常, 室间隔厚度正常, 左室壁未见明显节段性运动异常, 各瓣膜及启闭功能未见明显异常, 舒张期二尖瓣口血流频谱 E/A>1, 心包腔未见积液。

影像诊断:

心脏结构及功能未见明显异常

报告医师: 李菊蓉

检查日期: 2023-11-24

审核医师: 李菊蓉

报告日期: 2023-11-24



大同市医学影像研究中心

注: 本报告仅供临床医生参考!

地址: 大同市魏都大道 79 号。若有疑问, 请致电: 0352-2830580

超声诊断图文报告

流水号: 2302130533

影像号: 1460237

姓名: 魏建宇

年龄: 51 岁

性别: 男

检查设备: Vivid E95

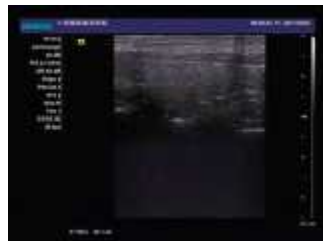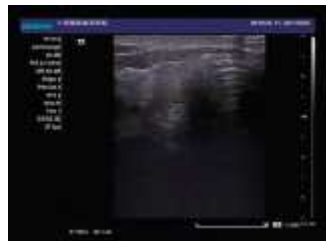体检号: 415524

申请医院: 本院

体检科室: 体检科

检查部位: 甲状腺彩超

经典图像:



影像所见:

甲状腺双侧叶形态正常, 包膜完整, 实质回声均匀, CDFI: 未见异常血流信号。
双侧颈部未见明显肿大淋巴结。

影像诊断:

甲状腺双侧叶未见异常

报告医师: 李菊蓉

检查日期: 2023-11-24

审核医师: 李菊蓉

报告日期: 2023-11-24

超声诊断图文报告

流水号: 2302130533

影像号: 1460239

姓名: 魏建宇

年龄: 51 岁

性别: 男

检查设备: Vivid E95

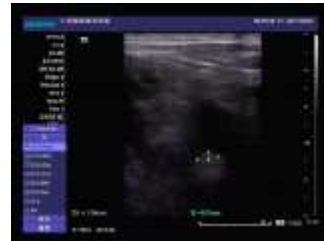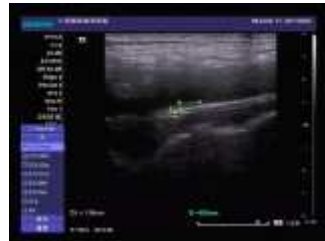体检号: 415524

申请医院: 本院

体检科室: 体检科

检查部位: 颈部血管彩超

经典图像:



影像所见:

左侧颈总动脉膨大处探及低回声斑, 大小约 1.6*6.6mm, 右锁骨下动脉起始处探及混合回声斑, 大小约 1.9*5.7mm, 右侧颈总动脉膨大处内中膜局部增厚, 厚约 1.4mm。双侧颈内、颈外动脉起始段内中膜不增厚, 内壁欠光滑, 管壁未见明确强回声斑。CDFI: 血流充盈好。PW: 频谱形态正常。

双侧椎动脉走行正常, 椎动脉内径正常, 管壁不厚, 管腔内为无回声, CDFI: 血流充盈好。PW: 频谱正常。

	内径 mm	流速 cm/s	RI
左侧椎动脉	3.2	46.0	0.64
右侧椎动脉	3.1	58.2	0.64

影像诊断:

1. 左侧颈总动脉膨大处、右锁骨下动脉起始处粥样斑块形成
2. 右侧颈总动脉膨大处内中膜局部增厚

报告医师: 李菊蓉

检查日期: 2023-11-24

审核医师: 李菊蓉

报告日期: 2023-11-24

超声诊断图文报告

流水号: 2302130533

影像号: 1460242

姓名: 魏建宇

年龄: 51 岁

性别: 男

检查设备: Vivid E95

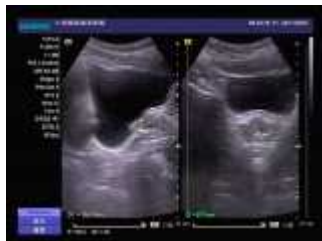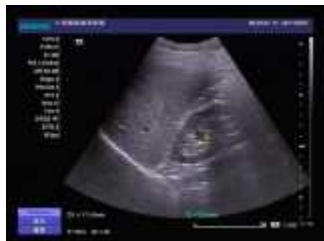体检号: 415524

申请医院: 本院

体检科室: 体检科

检查部位: 全腹彩超

经典图像:



影像所见:

肝脏大小形态正常,包膜光滑完整,肝内探及囊性回声,大小约 1.0*0.8cm,边界清,内透声好,余实质回声均匀,肝内管道系统走行清晰,门静脉及肝内胆管不扩张。

胆囊大小形态正常,壁不厚、光滑,囊内透声好,肝外胆管不扩张。

胰腺大小形态正常,实质回声均匀,主胰管不扩张。

脾脏大小形态正常,实质回声均匀,脾门静脉不宽。

双肾大小形态正常,皮髓质分界清晰,右肾内探及囊性回声,大小约 1.2*1.1cm,边界清,内透声好,双肾集合系统未见分离,双侧输尿管未见扩张。

膀胱充盈尚可,壁光滑,内清晰。

前列腺形态正常,大小约 3.5*4.0*2.9cm,实质回声欠均匀,内探及数个强回声斑,大者直径约 0.7cm。

影像诊断:

1. 肝囊肿
2. 右肾囊肿
3. 前列腺钙化斑(多发)

报告医师: 李菊蓉

检查日期: 2023-11-24

审核医师: 李菊蓉

报告日期: 2023-11-24