



2302130523

检 查 结 果

姓名	张永光
性别	男
年龄	54岁
联系电话	13753292055
体检日期	2026-06-04

检验报告

尿液分析+尿沉渣

项目名称	检查结果	单位	参考值	提示
白细胞尿	2	个/u1	0--13	
上皮细胞(EC)	0	/HP	0--28	
管型(CAST)	0	个/u1	0--1	
霉菌(尿)	0	/HP	0--0	
结晶	0	/HP	0--10	
透明度(CLA)	清亮			
胆红素(BIL)	-		阴性	
隐血(ERY)	-		阴性	
小圆上皮细胞(SRC)	0	个/u1	0--0	
维生素C	+-		阴性	
异常红细胞	0	个/u1	0--3	
红细胞(正常)	0	个/u1	0--6	
鳞状上皮细胞	0	个/u1	0--0	
粘液丝	0	个/u1	0--0	
颜色(Colour)	淡黄色			
尿葡萄糖(GLU)	-		阴性	
酮体(KET)	-		阴性	
比重(SG)	1.020		1.003--1.030	
酸碱度(PH)	6.0		4.5--8.0	
尿蛋白质(PRO)	-		阴性	
尿胆原(URO)	-		阴性	
亚硝酸盐(NIT)	-		阴性	
红细胞(尿)(RBC)	0	个/u1	0--6	
尿白细胞(LEU)	-		阴性	

*小结：

维生素 C+-

操作员：祁佳佳 检查日期：2026-06-04 检查医生：

生化系列

项目名称	检查结果	单位	参考值	提示
总蛋白(T PROT)	68.2	g/L	65--85	
白蛋白(ALB)	47.70	g/L	40--55	
球蛋白(GLB)	20.50	g/L	15--35	
白蛋白/球蛋白(ALB/GLB)	2.33		1.0--2.5	
碱性磷酸酶(ALP)	72.0	U/L	45--125	
肌酐(CREA)	70.10	umol/L	57--97	
尿酸(UA)	455.00	umol/L	200--420	↑
乳酸脱氢酶(LDH)	141.00	U/L	120--250	
淀粉酶(AMY)	73.00	IU/L	35--135	
葡萄糖(GLU)	5.85	mmol/L	3.89--6.1	
总胆红素(TBIL)	20.40	umol/L	0--26	
直接胆红素(DBIL)	3.0	umol/L	0--8.0	
间接胆红素(IBIL)	17.40	umol/L	0--17.39	↑
丙氨酸氨基转移酶(ALT)	80.00	U/L	9--50	↑
门冬氨酸氨基转移酶(AST)	42.00	U/L	15--40	↑
尿素测定(Urea)	4.30	mmol/L	3.1--8.0	
肌酸激酶(CK)	69.00	U/L	50--310	
α-羟丁酸脱氢酶	106.00	U/L	72--182	
C反应蛋白	1.30	mg/dl	0--3	
动脉硬化指数	2.89		1.31--3.19	
谷草比谷丙	0.53		0.4--2.5	
总胆固醇(CHOL)	5.04	mmol/L	2.59--5.2	
甘油三脂(TG)	2.76	mmol/L	0.7--1.7	↑

低密度脂蛋白(LDL)	2.95	mmol/L	0--4.13
高密度脂蛋白(HDL)	1.02	mmol/L	0.77--1.55

***小结:**

尿酸(UA)偏高(455.00 umol/L) 间接胆红素(IBIL)偏高(17.40 umol/L) 丙氨酸氨基转移酶(ALT)偏高(80.00 U/L) 门冬氨酸氨基转移酶(AST)偏高(42.00 U/L) 甘油三脂(TG)偏高(2.76 mmol/L)

操作员：刘慧芳 检查日期:2026-06-04 检查医生:

血常规（五分类）

项目名称	检查结果	单位	参考值	提示
白细胞(WBC)	4.91	10 ⁹ /L	3.5--9.5	
淋巴细胞绝对值(LY#)	1.68	10 ⁹ /L	1.1--3.2	
淋巴细胞百分比(LY%)	34.2	%	20--50	
中性粒细胞绝对值(GR#)	2.73	10 ⁹ /L	1.8--6.3	
中性粒细胞百分比(GR%)	55.7	%	40--75	
嗜碱性粒细胞绝对值(BA#)	0.01	10 ⁹ /L	0--0.06	
嗜碱性粒细胞百分比(BA%)	0.2	%	0--1.0	
嗜酸性粒细胞绝对值(E0#)	0.25	10 ⁹ /L	0.02--0.52	
嗜酸性粒细胞百分比(E0%)	5.1	%	0.4--8	
血小板(PLT)	251	10 ⁹ /L	125--350	
血小板分布宽度(PDW)	10.1	f1	9.0--17	
平均血小板体积(MPV)	9.0	f1	6.0--14.0	
血小板压积(PCT)	0.228	%	0.11--0.28	
红细胞(RBC)	5.20	10 ¹² /L	4.3--5.8	
血红蛋白	153	g/L	130--175	
红细胞压积(HCT)	45.7	%	40--50	
红细胞平均体积(MCV)	87.8	f1	82--100	
平均血红蛋白含量(MCH)	29.4	pg	27--34	
平均血红蛋白浓度(MCHC)	335	g/L	316--354	
单核细胞绝对值(MO#)	0.24	10 ⁹ /L	0.1--0.6	

单核细胞百分比 (MO%)	4.8	%	3--10	
红细胞分布宽度标准差 (RDW-SD)	41.4	f1	35--56	
红细胞分布宽度变异系数 (RDW-CV)	13.3	%	11.6--16.6	
大血小板比率	18.5	%	11--45	
大血小板数目	47	10 ⁹ /L	30--90	
未成熟粒细胞数目	0.00	10 ⁹ /L	0--0.6	
未成熟粒细胞百分比	0.0	%	0--10	
有核红细胞数目	0.000	10 ⁹ /L	0--9999	
有核红细胞百分比	0.00	/100WBC	0--9999	

***小结:**

未见异常

操作员：祁佳佳 检查日期：2026-06-04 检查医生：

同型半胱氨酸

项目名称	检查结果	单位	参考值	提示
同型半胱氨酸	60.70	umol/L	0--20	↑

***小结:**

同型半胱氨酸偏高 (60.70 umol/L)

操作员：刘慧芳 检查日期：2026-06-04 检查医生：

体检科 12导联心电图报告

张永光

男

54岁

ID:2302130523

申请科室:体检科

体检号:415513

病床号:

HR: 65bpm

P: 112 ↑ ms

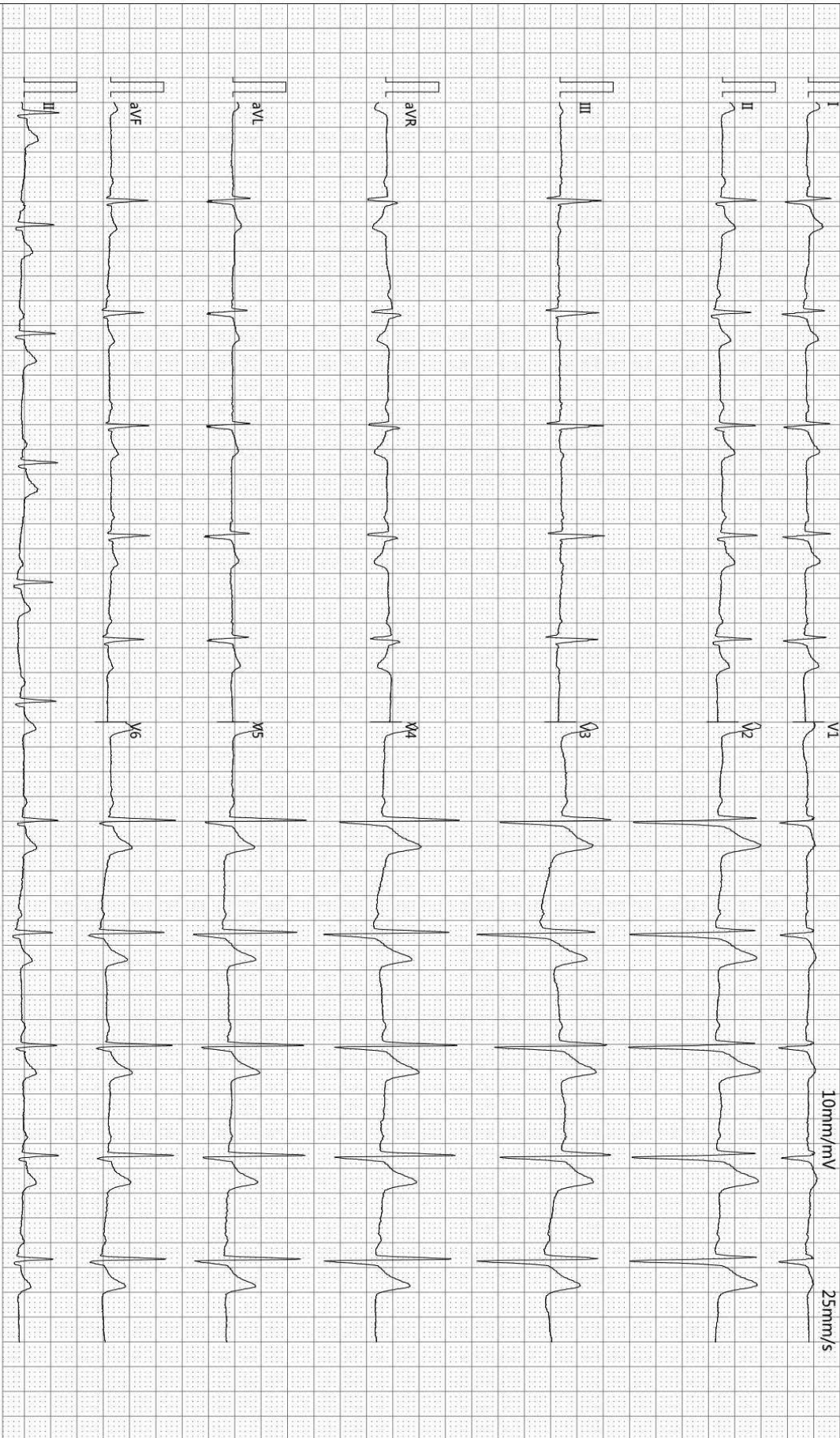
PR: 168ms

QRS: 96ms

QT/QTc:336/352ms

P/QRS/T: 63/89/38deg.

RV5/SV1: 1.433/0.504mV



诊断结果:
窦性心律不齐

-35Hz AC50

检查:2026-06-04 08:54:11

打印:2026-06-04 09:02:00

报告需医生确认:

SE-1515 V1.40

张春玲

SEMP V1.90

仅供临床参考

Rich 大同瑞慈康复医院
超声诊断图文报告

流水号: 2302130523

超声号: 2188151

姓名: 张永光

年龄: 54 岁

性别: 男

检查设备: Vivid E95

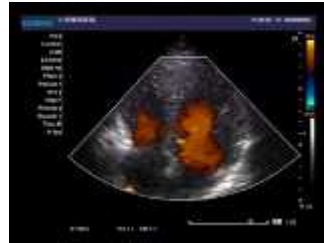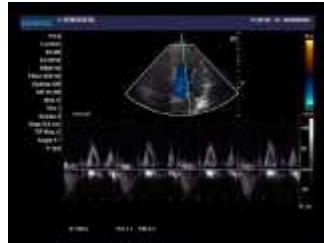
体检号: 415513

申请医院: 本院

体检科室: 体检科

检查部位: 心脏彩超

经典图像:



影像所见:

超声测量 (单位: mm)

升主动脉内径 28 (21-36)

左房内径 32 (22-39)

室间隔 10 (8-11)

左室内径 50 (37-54)

左室后壁 10 (8-11)

EF77% (50-80%)

右室内径 34 (25-40)

右房内径 35 (25-42)

FS39% (28-41%)

主肺动脉内径 22 (15-25)

升主动脉内径正常, 心脏各腔室大小正常, 室间隔厚度正常, 左室壁未见明显节段性运动异常, 各瓣膜及启闭功能未见明显异常, 舒张期二尖瓣口血流频谱 E/A>1, 心包腔未见积液。

影像诊断:

心脏结构及功能未见明显异常

报告医师: 李菊蓉

检查日期: 2026-06-04

审核医师:

报告日期: 2026-06-04



注: 本报告仅供临床医生参考!

地址: 大同市魏都大道 79 号。如有疑问, 请致电: 0352---2830580

Rich 大同瑞慈康复医院
超声诊断图文报告

流水号: 2302130523

超声号: 2188154

姓名: 张永光

年龄: 54 岁

性别: 男

检查设备: Vivid E95

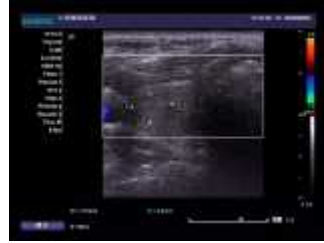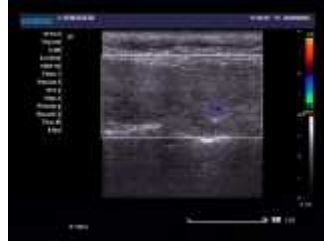
体检号: 415513

申请医院: 本院

体检科室: 体检科

检查部位: 甲状腺彩超

经典图像:



影像所见:

甲状腺双侧叶形态正常, 包膜完整, 右侧叶实质内探及大小约 1.0*0.7cm 的低回声结节, 形态规则, 边界清, 余实质回声均匀, CDFI: 未见异常血流信号。

双侧颈部未见明显肿大淋巴结。

影像诊断:

甲状腺右侧叶结节 TI-RADSIII 级定期复查

报告医师: 李菊蓉

检查日期: 2026-06-04

审核医师:

报告日期: 2026-06-04



注: 本报告仅供临床医生参考!

地址: 大同市魏都大道 79 号。若有疑问, 请致电: 0352---2830580

Rich 大同瑞慈康复医院
超声诊断图文报告

流水号: 2302130523

超声号: 2188157

姓名: 张永光

年龄: 54 岁

性别: 男

检查设备: Vivid E95

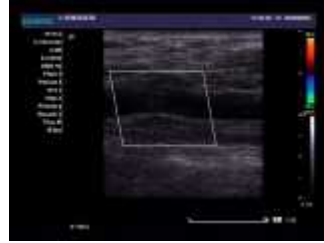
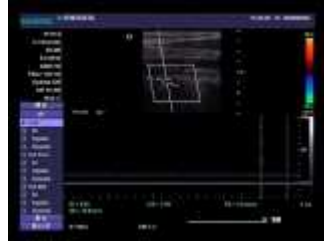体检号: 415513

申请医院: 本院

体检科室: 体检科

检查部位: 颈部血管彩超

经典图像:



影像所见:

右锁骨下动脉起始处、双侧颈总动脉、颈内、颈外动脉起始段内中膜不增厚, 内壁欠光滑, 管壁未见明确强回声斑。CDFI: 血流充盈好。PW: 频谱形态正常。 双侧椎动脉走行正常, 椎动脉内径正常, 管壁不厚, 管腔内为无回声, CDFI: 血流充盈好。PW: 频谱正常。

影像诊断:

双侧颈动脉、椎动脉未见明显异常

报告医师: 李菊蓉

检查日期: 2026-06-04

审核医师:

报告日期: 2026-06-04



注: 本报告仅供临床医生参考!

地址: 大同市魏都大道 79 号。若有疑问, 请致电: 0352---2830580

Rich 大同瑞慈康复医院
超声诊断图文报告

流水号: 2302130523

超声号: 2188162

姓名: 张永光

年龄: 54岁

性别: 男

检查设备: Vivid E95

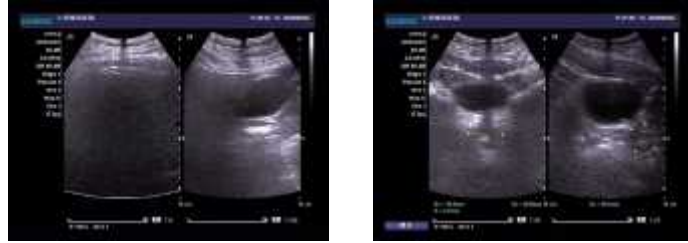体检号: 415513

申请医院: 本院

体检科室: 体检科

检查部位: 全腹彩超

经典图像:



影像所见:

肝脏大小形态正常, 包膜光滑完整, 实质回声细腻增强, 肝内管道系统走行欠清晰, 门静脉及肝内胆管不扩张。
胆囊大小形态正常, 壁不厚、光滑, 囊内透声好, 肝外胆管不扩张。
胰腺大小形态正常, 实质回声均匀, 主胰管不扩张。
脾脏大小形态正常, 实质回声均匀, 脾门静脉不宽。
双肾大小形态正常, 皮髓质分界清晰, 集合系统未见分离, 双侧输尿管未见扩张。
膀胱充盈佳, 未见明显异常。
前列腺形态正常, 大小约 3.4*3.0*2.9cm, 实质回声不均匀, 于其内可探及强回声光斑, 直径 0.4cm。

影像诊断:

1. 中度脂肪肝
2. 前列腺钙化灶

报告医师: 李菊蓉

检查日期: 2026-06-04

审核医师:

报告日期: 2026-06-04



注: 本报告仅供临床医生参考!

地址: 大同市魏都大道 79 号。若有疑问, 请致电: 0352---2830580

ID 号: 2302130523

影像号: CT20260603117

姓名: 张永光

年龄: 54 岁

性别: 男

检查设备: 西门子量子双源 CT

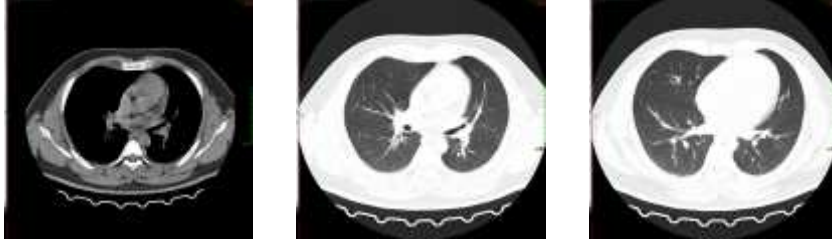体检号: 415513

申请医院: 本院

体检科室: 体检科

检查部位: CT 检查

经典图像:



影像所见:

双侧胸廓对称, 气管居中。气管及支气管未见狭窄及阻塞。双肺支气管血管束形态、结构、走行正常, 肺内未见异常密度。双肺门不大, 形态自然。心脏及大血管大小、形态未见异常。纵隔内未见肿块及肿大淋巴结。胸膜无增厚, 胸膜腔内无积液。胸壁软组织及骨骼未见病变征象。

影像诊断:

胸部 CT 平扫未见异常

报告医师: 张剑峰

检查日期: 2026-06-04

审核医师:

报告日期: 2026-06-04

ID号: 2302130523

影像号: MR20260603062

姓名: 张永光

年龄: 54岁

性别: 男

检查设备: 西门子 1.5T 磁共振

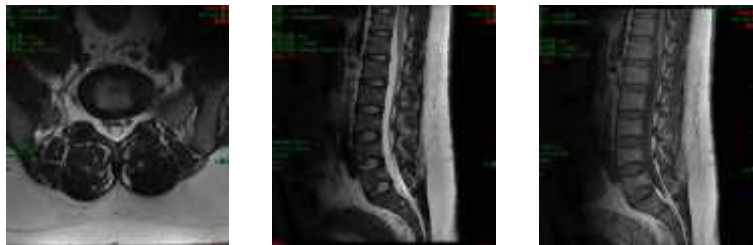体检号: 415513

申请医院: 本院

体检科室: 体检科

检查部位: MR 检查

经典图像:



影像所见:

腰椎椎体序列正常, 生理曲度存在。诸椎体边缘变尖。腰5-骶1椎间盘向后突出, 椎管及双侧椎间孔无狭窄, 硬膜囊前缘受压, 双侧神经根未见受压。脊髓圆锥位置、形态、信号无异常。腰部皮下脂肪层见条片状长T1长T2信号, T2抑脂像呈高信号。腰4-骶1棘突间见条片状长T2信号。

影像诊断:

1. 腰5-骶1椎间盘轻度突出(中央型)
2. 腰椎椎体骨质增生
3. 腰部皮下脂肪层水肿
4. 腰4-骶1棘间筋膜炎

报告医师: 穆丽萍

检查日期: 2026-06-04

审核医师:

报告日期: 2026-06-04