



2302110522

# 大同瑞慈健康体检

## 报 告 册

体检编号	367232	工号	14
姓名	刘秀晖		
性别	女	年龄	40岁
单位	云州区财政局		
部门	云州区财政局		
联系电话	13753270345		
体检日期	2023-12-05		

尊敬的刘秀晖女士您好！

首先,瑞慈健康体检全体员工欢迎您的光临,并对您的信任表示衷心的感谢！

您于 2023-12-05 (体检编号: 367232) 完成健康检查,本机构的各科医生已根据您的体检项目及结果,汇总成此份健康体检报告,并经总检医生审核。据此提出对您健康状况的综合分析及建议。

瑞慈健康体检倡导“大健康、大康复”,提出“健康是第一财富 (Rich)”的人文理念。希望您仔细阅读并妥善地保管此份健康体检报告,并认真关注报告中的提示与建议,若您对报告内容有任何疑问,可直接与瑞慈健康体检客服部联系,进一步咨询。

健康体检咨询电话: **0352-2824444**

客户服务咨询电话: **0352-2830597**

**400-6112995**

瑞慈健康体检报告由下列内容组成:

第一部分:主检报告

第二部分:分科分项结果

第三部分:检验报告

第四部分:附表

## 主检报告

### 检查综述

- 1、【眼科】 (1) 镜 0.6
- 2、【颈部血管彩超】 右锁骨下动脉起始处粥样硬化斑块形成
- 3、【全腹彩超】 1. 中度脂肪肝

### 医生建议

#### 【右锁骨下动脉起始处粥样硬化斑块形成】：

- (1) 颈动脉斑块是动脉硬化后，血管里面的垃圾沉淀在血管壁形成。斑块又分为硬斑和软斑两种。硬斑比较稳定，不容易脱落，软斑不稳定，容易破裂脱落，从而形成血管栓塞。
- (2) 建议：1. 减低胆固醇水平。2. 减低高血糖、高血压等高危因素，将血压、血糖控制在理想水平。3. 积极进行生活干预，控制饮食，改善饮食结构，适量增加运动，戒烟限酒。4. 必要时药物治疗。

#### 【中度脂肪肝】：

- (1) 脂肪肝是指肝脏被脂肪浸润，为一种多病因引起的获得性疾病。
- (2) 脂肪肝是以肝细胞脂肪变性和脂肪蓄积为病理特征，最常见易患因素有超重或肥胖、进食油腻食物、高脂血症（尤其甘油三酯升高）、营养失调（营养过量或不足）、饮酒、高脂血症、少运动、糖耐量异常、减肥造成体重急剧下降、营养不良、中毒和药物等。
- (3) 当肝内脂类（主要为甘油三酯）含量超过肝重的 5% 时为脂肪肝。脂肪肝是一个常见的临床现象，不是一个独立性的疾病。
- (4) 值得注意的是，过多的脂肪在肝组织、肝细胞内浸润，引起肝细胞肿大，严重可致肝硬化。脂肪肝是可逆性的，合理饮食、运动及治疗后可恢复。
- (5) 合理控制饮食，控制总摄入量，低盐、低脂和低糖类饮食，少吃动物内脏，多吃蔬菜水果；
- (6) 控制危险因素，如控制体重、改善胰岛素抵抗、调整血脂紊乱，戒酒、戒烟，坚持长期有氧运动，加强体育锻炼；
- (7) 定期复查腹部彩超、血脂、肝功能。

汇总医生： 丁昊炜

主检日期： 2023-12-06

主检医生：

## 分科结果

## 眼科

项目名称	检查结果	项目名称	检查结果
视力(左)	镜 0.8	视力(右)	镜 0.6
辨色力	正常	眼睑	正常
结膜	正常	泪器	正常
角膜	正常	虹膜	正常
瞳孔	正常	晶状体	正常
玻璃体	正常	眼底	未见异常

**\*小结:**

(1) 镜 0.6

操作员：田野青

检查日期:2023-12-05

检查医生：田野青

检验报告

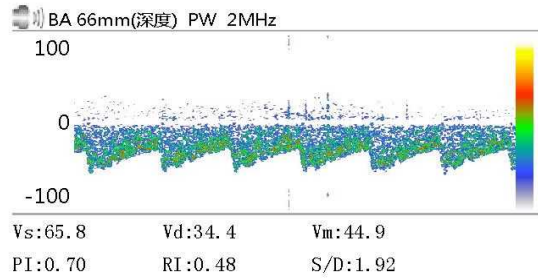
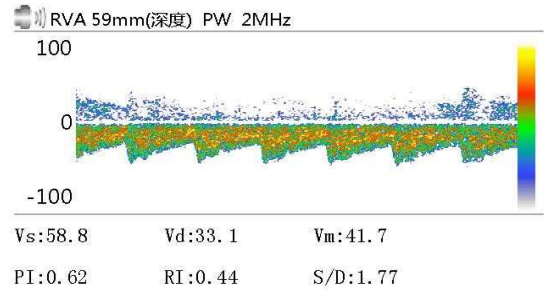
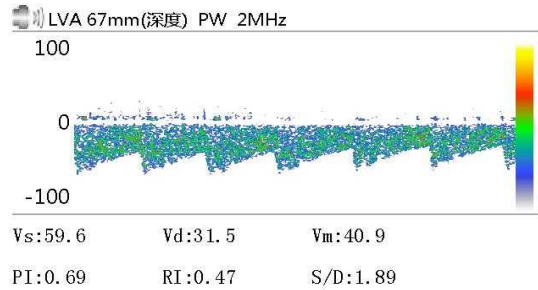
Text



# 大同瑞慈健康体检

## 颅内多普勒血流图 (TCD) 检查报告单

姓名: 刘秀晖      性别: 女      年龄: 40 岁      检查号: 2302110522  
 申请科室: 体检科      申请医师: 李菊蓉      检查类型: 颅内血管      床号:



Vs:	Vd:	Vm:
PI:	RI:	S/D:

Vs:	Vd:	Vm:
PI:	RI:	S/D:

### 医生意见

结论: 椎-基底动脉脑血管超声未见异常。

李菊蓉

检查日期: 2023-12-05

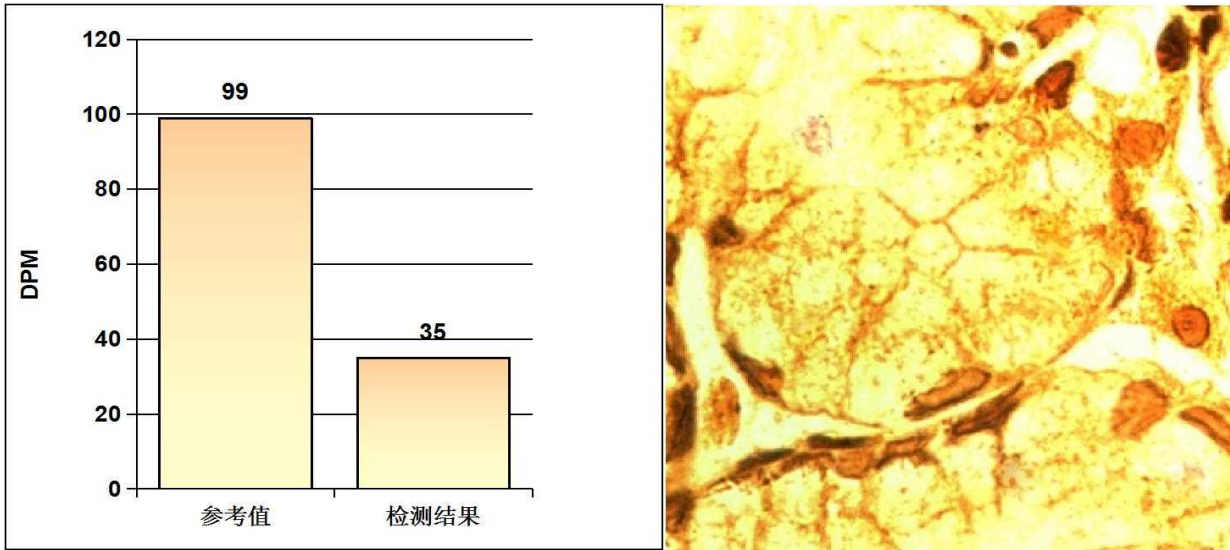
本报告单仅提供临床参考

# 大同瑞慈康复医院

## <sup>14</sup>C呼气试验检验报告

姓名	刘秀晖	年龄	40	性别	女
住院号	0	日期	2023/12/5 9:37:15	电话	0
送检医生	曹居杰	样品编号	8348	编号	2302110522

### <sup>14</sup>C呼气试验



#### 阳性参考值 (Disintegrations Per Minute(DPM)):

DPM值:	dpm > 2499	阳性++++
	1499 < dpm ≤ 2499	阳性+++
	499 < dpm ≤ 1499	阳性++
	149 < dpm ≤ 499	阳性+
	dpm ≤ 99	阴性
	99 < dpm ≤ 149	不确定

**检测结果:** **dpm= 35** **阴性**

医生建议: 注意保持健康及规律饮食

温馨提示: 您本次检测的结果为阴性

检测医生: 曹居杰

## 超声诊断图文报告

流水号: 2302110522

影像号: 1473951

姓名: 刘秀晖

年龄: 40 岁

性别: 女

检查设备: Vivid E95

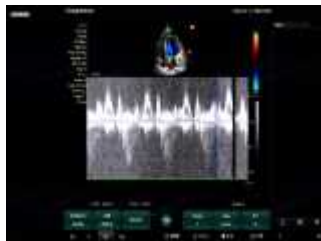
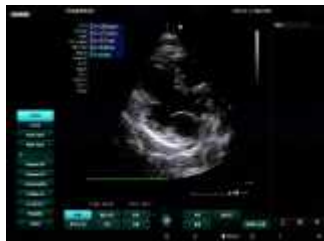体检号: 367232

申请医院: 本院

体检科室: 体检科

检查部位: 心脏彩超

### 经典图像:



### 影像所见:

超声测量 (单位: mm)

升主动脉内径 26 (32±3mm)

左房内径 21 (35mm)

室间隔 10 (8-11mm)

左室内径 47 (47±4mm)

左室后壁 9 (8-11mm)

EF70% (50-80%)

右室内径 25 (36±4mm)

右房内径 28 (36±4mm)

FS39% (28-41%)

主肺动脉内径 20 (23±3mm)

升主动脉内径正常, 心脏各腔室大小正常, 室间隔厚度正常, 左室壁未见明显节段性运动异常, 各瓣膜及启闭功能未见明显异常, 舒张期二尖瓣口血流频谱 E/A>1, 心包腔未见积液。

### 影像诊断:

心脏结构及功能未见明显异常

报告医师: 侯爱兰

检查日期: 2023-12-05

审核医师: 侯爱兰

报告日期: 2023-12-05



大同市医学影像研究中心

注: 本报告仅供临床医生参考!

地址: 大同市魏都大道 79 号。若有疑问, 请致电: 0352---2830580

## 超声诊断图文报告

流水号: 2302110522

影像号: 1473937

姓名: 刘秀晖

年龄: 40岁

性别: 女

检查设备: Vivid E95

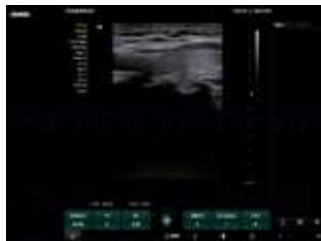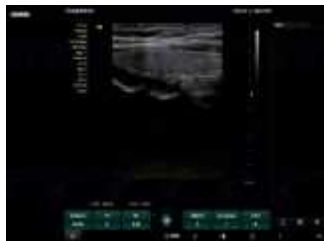体检号: 367232

申请医院: 本院

体检科室: 体检科

检查部位: 甲状腺彩超

经典图像:



影像所见:

甲状腺双侧叶形态正常, 包膜完整, 实质回声均匀, CDFI: 未见异常血流信号。  
双侧颈部未见明显肿大淋巴结。

影像诊断:

甲状腺双侧叶未见异常

报告医师: 侯爱兰

检查日期: 2023-12-05

审核医师: 侯爱兰

报告日期: 2023-12-05

## 超声诊断图文报告

流水号: 2302110522

影像号: 1473947

姓名: 刘秀晖

年龄: 40 岁

性别: 女

检查设备: Vivid E95

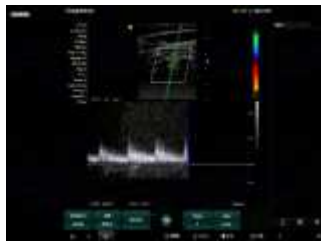
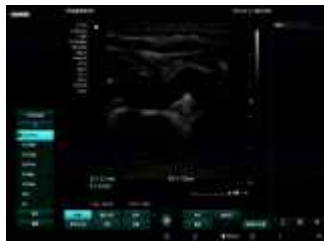体检号: 367232

申请医院: 本院

体检科室: 体检科

检查部位: 颈部血管彩超

经典图像:



影像所见:

右锁骨下动脉起始处可见范围约 1.2\*2.1mm 弱强回声斑, 双侧颈总动脉、颈内、颈外动脉起始段内中膜不增厚, 内壁欠光滑, 管壁未见明确强回声斑。CDFI: 血流充盈好。PW: 频谱形态正常。

双侧椎动脉走行正常, 椎动脉内径正常, 管壁不厚, 管腔内为无回声, CDFI: 血流充盈好。PW: 频谱正常。

	内径 mm	流速 cm/s	RI
左侧椎动脉	3.1	45.3	0.60
右侧椎动脉	3.4	53.3	0.61

影像诊断:

右锁骨下动脉起始处粥样硬化斑块形成

报告医师: 侯爱兰

检查日期: 2023-12-05

审核医师: 侯爱兰

报告日期: 2023-12-05

## 超声诊断图文报告

流水号: 2302110522

影像号: 1473949

姓名: 刘秀晖

年龄: 40 岁

性别: 女

检查设备: Vivid E95

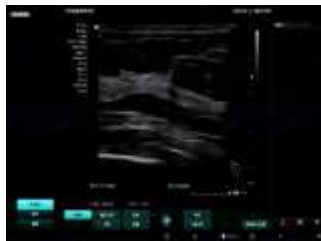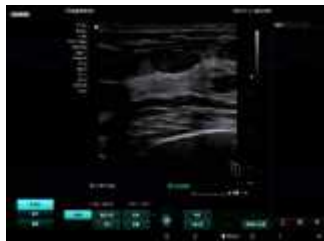体检号: 367232

申请医院: 本院

体检科室: 体检科

检查部位: 乳腺彩超

经典图像:



影像所见:

双侧乳腺腺体层次清晰, 右乳腺体厚 0.8cm, 左乳腺体厚 0.7cm, 乳导管未见扩张, 未见明显占位性病变, CDFI: 未见异常血流信号。

双侧腋下未见明显肿大淋巴结。

影像诊断:

双侧乳腺未见明显异常

报告医师: 侯爱兰

检查日期: 2023-12-05

审核医师: 侯爱兰

报告日期: 2023-12-05

## 超声诊断图文报告

流水号: 2302110522

影像号: 1473928

姓名: 刘秀晖

年龄: 40 岁

性别: 女

检查设备: Vivid E95

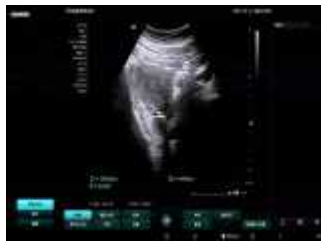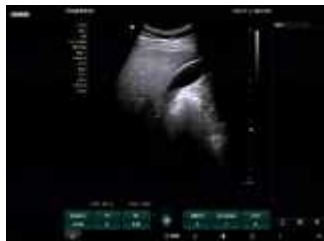体检号: 367232

申请医院: 本院

体检科室: 体检科

检查部位: 全腹彩超

### 经典图像:



### 影像所见:

肝脏形态饱满, 包膜光滑完整, 实质回声细腻、增强, 后方回声伴衰减, 肝内管道系统走行欠清晰, 门静脉及肝内胆管不扩张。

胆囊大小形态正常, 壁不厚、光滑, 囊内透声好, 肝外胆管不扩张。

胰腺大小形态正常, 实质回声均匀, 主胰管不扩张。

脾脏大小形态正常, 实质回声均匀, 脾门静脉不宽。

双肾大小形态正常, 皮髓质分界清晰, 集合系统未见分离, 双侧输尿管未见扩张。

膀胱充盈佳, 未见明显异常。

前位子宫, 大小正常, 肌壁回声均匀, 内膜线清晰, 厚 0.5cm, 宫颈厚约 2.6cm, 双侧附件区未见异常。

### 影像诊断:

1. 中度脂肪肝

报告医师: 侯爱兰

检查日期: 2023-12-05

审核医师: 侯爱兰

报告日期: 2023-12-05



大同市医学影像研究中心

注: 本报告仅供临床医生参考!

地址: 大同市魏都大道 79 号。若有疑问, 请致电: 0352---2830580