



2301270513

大同瑞慈健康体检

报 告 册

体检编号	413113	工号	413113
姓名	邓安良		
性别	男	年龄	54岁
单位	大同能源局		
部门	大同能源局		
联系电话	13934768836		
体检日期	2023-01-27		

尊敬的邓安良先生您好！

首先，瑞慈健康体检全体员工欢迎您的光临，并对您的信任表示衷心的感谢！

您于 2023-01-27 （体检编号：413113）完成健康检查，本机构的各科医生已根据您的体检项目及结果，汇总成此份健康体检报告，并经总检医生审核。据此提出对您健康状况的综合分析及建议。

瑞慈健康体检倡导“大健康、大康复”，提出“健康是第一财富（Rich）”的人文理念。希望您仔细阅读并妥善地保管此份健康体检报告，并认真关注报告中的提示与建议，若您对报告内容有任何疑问，可直接与瑞慈健康体检客服部联系，进一步咨询。

健康体检咨询电话：0352-2824444

客户服务咨询电话：0352-2830597

400-6112995

瑞慈健康体检报告由下列内容组成：

第一部分：主检报告

第二部分：分科分项结果

第三部分：检验报告

第四部分：附表

主检报告

检查综述

- 【身高、体重、血压】 (1) 体重指数 26.03：超重
- 【心电图】 1. 窦性心律 2. T波改变
- 【甲状腺彩超】 1. 甲状腺右侧叶峡部偏右侧切除术后 床处未见明显异常

医生建议

【超重】：

(1) 体重指数是判断体重超标或偏低的主要指标。体重是反映和衡量一个人健康状况的重要标志之一，过胖和过瘦都不利于健康，身高体重不协调也不会给人以美感。体重的变化，还会直接反映身体长期的热量平衡状态。

(2) 当需要比较及分析一个人的体重对于不同身高的人所带来的健康影响时，体重指数是一个中立而可靠的指标。其主要适用于需要体重测试、体型肥胖和全身检查的人群。

(3) 体重指数（BMI）是世界卫生组织推荐的国际统一使用的肥胖分型标准，也是目前国际上常用的衡量人体胖瘦程度以及是否健康的一个标准，其计算方式为： $BMI = \text{体重（千克）} / \text{身高（米} \times \text{米）}$ 。成人的标准值是 BMI 18.5-23.9 之间。低于 18.5 为体重指数偏低；高于 23.9 则为体重指数偏高。

(4) 一般表现为体重超重或肥胖，超重及肥胖会出现一系列代谢性疾病，如高血压、高血糖、高血脂、高尿酸血症等，所以体重指数偏高者一定要注意控制体重。

(5) 合理控制饮食，食品多样化，食物纤维可适量增加，饮食规律，避免暴饮暴食，低盐、低脂饮食为主，减少高热量食物的摄入。

(6) 加强体育锻炼，每天最少保持 30 分钟的中等强度运动。鼓励每天至少快步走 6000 步比较健康。肥胖患者不适合较剧烈的运动，会加重膝关节的负担，可以选择游泳、划船等对膝关节负荷较小的运动。

(7) 定期检查血糖、血脂、肝功、肝脏 B 超等，积极治疗基础性疾病。

(8) 减少热量摄取及增加热量消耗。强调以健康行为、饮食、运动为主的综合治疗。

【T波改变】：

(1) 可见于心肌劳损，电解质混乱及神经调节异常，如疲劳，精神紧张等，往心血管内科咨询，进一步查找病因及治疗。

【甲状腺右侧叶峡部偏右侧切除术后】：

(1) 建议内分泌科定期复查。

汇总医生： 丁昊炜

主检日期： 2025-03-02

主检医生：

分科结果

身高、体重、血压

项目名称	检查结果	项目名称	检查结果
身高	172cm	体重	77kg
血压	126/77mmHg		

***小结:**

(1) 体重指数 26.03: 超重

操作员: 闫辛儿 检查日期: 2025-03-01 检查医生: 名燕凌

检验报告

甲状腺功能四项

项目名称	检查结果	单位	参考值	提示
促甲状腺素(TSH)	2.005	uIU/ml	0.550-4.780	
甲状腺过氧化物酶抗体	34.7	IU/ml	0.000-60.000	
游离三碘甲状腺原氨酸(FT3)	3.50	pmol/L	2.000-6.500	
游离甲状腺素(FT4)	12.26	pmol/L	11.500-22.700	

***小结:**

未见异常

操作员：刘慧芳 检查日期：2025-03-02 检查医生：陈建国

大同瑞慈康复医院 12导联心电图报告

邓安良 男 54岁 体检号:413113

病床号:

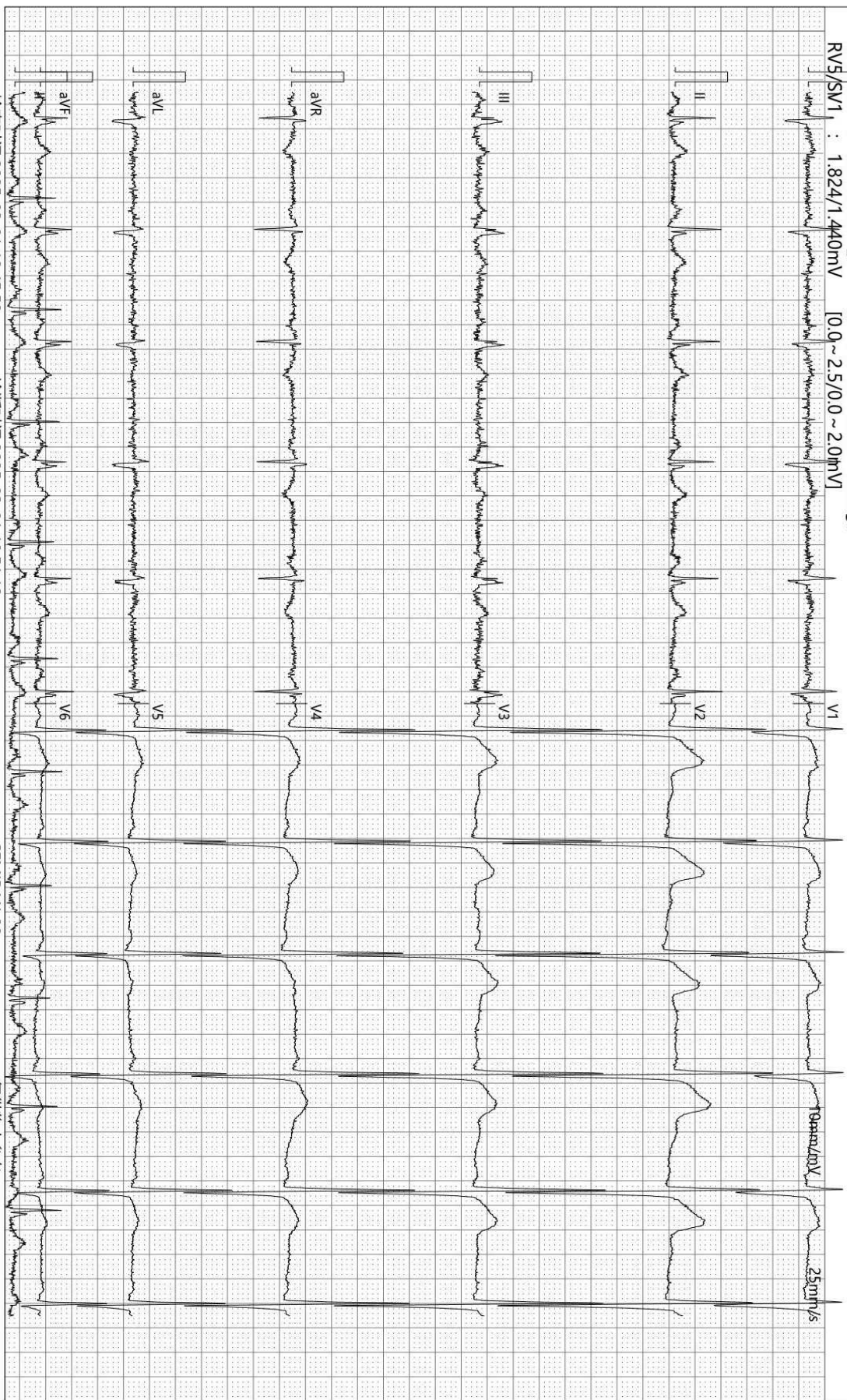
诊断结果:

- 1.窦性心律
- 2.T波改变

诊断医生:

张之生

HR : 65bpm [60~100bpm]
 P : 122 f ms [0~110ms]
 PR : 162ms [120~200ms]
 QRS : 98ms [60~100ms]
 QT/QTc : 399/416ms [320~440/0~450ms]
 P/QRS/T : 70/72/68deg. [0~75/-30~90/0~75deg]
 RV5/SV1 : 1.824/1.440mV [0.0~2.5/0.0~2.0mV]



检查时间:2025-03-01 10:45:58

诊断时间:2025-03-01 10:51:12

SEMIP V1 90

仅供临床参考

Rich 大同瑞慈康复医院
超声诊断图文报告

流水号: 2301270513

超声号: 1802945

姓名: 邓安良

年龄: 54 岁

性别: 男

检查设备: Vivid E95

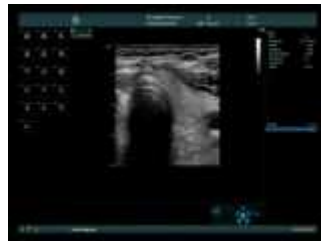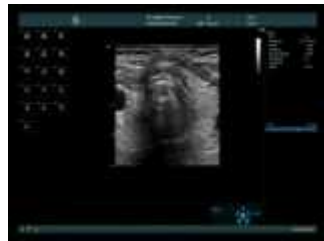体检号: 413113

申请医院: 本院

体检科室: 体检科

检查部位: 甲状腺彩超

经典图像:



影像所见:

甲状腺右侧叶峡部偏右侧切除术后, 床处未见明显异常。

甲状腺左侧叶大小形态正常, 包膜完整, 大小约 3.5*2.0*1.5cm, 峡部偏左侧厚约 0.3cm, 实质回声欠均匀。

双侧颈部未见明显肿大淋巴结。

影像诊断:

1. 甲状腺右侧叶峡部偏右侧切除术后 床处未见明显异常

报告医师: 李菊蓉

检查日期: 2025-03-01

审核医师: 李菊蓉

报告日期: 2025-03-01



注: 本报告仅供临床医生参考!

地址: 大同市魏都大道 79 号。若有疑问, 请致电: 0352---2830580

ID 号: 2301270513

影像号: CT20230127135

姓名: 邓安良

年龄: 54 岁

性别: 男

检查设备: 西门子量子双源 CT

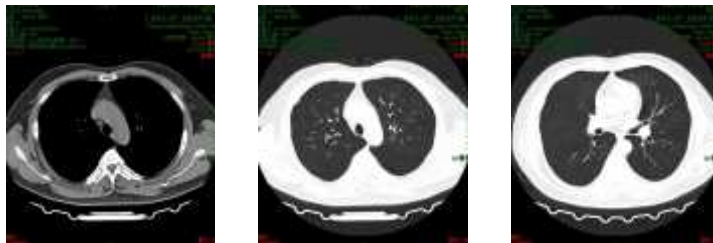体检号: 413113

申请医院: 本院

体检科室: 体检科

检查部位: 肺部双源 CT

经典图像:



影像所见:

双侧胸廓对称, 气管居中。气管及支气管未见狭窄及阻塞。双肺支气管血管束形态、结构、走行正常, 肺内未见异常密度。双肺门不大, 形态自然。心脏及大血管大小、形态未见异常。纵隔内未见肿块及肿大淋巴结。胸膜无增厚, 胸膜腔内无积液。胸壁软组织及骨骼未见病变征象。

影像诊断:

胸部 CT 平扫未见异常

报告医师: 荆美 1

检查日期: 2023-01-27

审核医师: 苗来生

报告日期: 2023-01-27