



2301130518

大同瑞慈健康体检

报 告 册

体检编号	412668	工号	17
姓名	杨广		
性别	男	年龄	56岁
单位	中共大同市委党史研究室地		
部门	中共大同市委党史研究室地方志		
联系电话	13028081088		
体检日期	2023-11-18		

尊敬的 杨广先生 您好！

首先，瑞慈健康体检全体员工欢迎您的光临，并对您的信任表示衷心的感谢！

您于 2023-11-18 （体检编号：412668）完成健康检查，本机构的各科医生已根据您的体检项目及结果，汇总成此份健康体检报告，并经总检医生审核。据此提出对您健康状况的综合分析及建议。

瑞慈健康体检倡导“大健康、大康复”，提出“健康是第一财富（Rich）”的人文理念。希望您仔细阅读并妥善地保管此份健康体检报告，并认真关注报告中的提示与建议，若您对报告内容有任何疑问，可直接与瑞慈健康体检客服部联系，进一步咨询。

健康体检咨询电话：**0352-2824444**

客户服务咨询电话：**0352-2830597**
400-6112995

瑞慈健康体检报告由下列内容组成：

第一部分：主检报告

第二部分：分科分项结果

第三部分：检验报告

第四部分：附表

主检报告

检查综述

- 1、【身高、体重、血压】 (1) 体重指数 25.65：超重
- 2、【生化系列】 葡萄糖(GLU)偏高(7.87 mmol/L) 甘油三脂(TG)偏高(2.52 mmol/L)
- 3、【尿液分析+尿沉渣】 粘液丝偏高(1 /HP)
- 4、【颈部血管彩超】 左侧颈总动脉膨大处斑块形成
- 5、【全腹彩超】 1.轻度脂肪肝 2.前列腺增生伴钙化

医生建议

【超重】：

- (1) 体重指数是判断体重超标或偏低的主要指标。体重是反映和衡量一个人健康状况的重要标志之一，过胖和过瘦都不利于健康，身高体重不协调也不会给人以美感。体重的变化，还会直接反映身体长期的热量平衡状态。
- (2) 当需要比较及分析一个人的体重对于不同身高的人所带来的健康影响时，体重指数是一个中立而可靠的指标。其主要适用于需要体重测试、体型肥胖和全身检查的人群。
- (3) 体重指数(BMI)是世界卫生组织推荐的国际统一使用的肥胖分型标准，也是目前国际上常用的衡量人体胖瘦程度以及是否健康的一个标准，其计算方式为： $BMI = \text{体重(千克)} / \text{身高(米} \times \text{米)}$ 。成人的标准值是BMI18.5-23.9之间。低于18.5为体重指数偏低；高于23.9则为体重指数偏高。
- (4) 一般表现为体重超重或肥胖，超重及肥胖会出现一系列代谢性疾病，如高血压、高血糖、高血脂、高尿酸血症等，所以体重指数偏高者一定要注意控制体重。
- (5) 合理控制饮食，食品多样化，食物纤维可适量增加，饮食规律，避免暴饮暴食，低盐、低脂饮食为主，减少高热量食物的摄入。
- (6) 加强体育锻炼，每天最少保持30分钟的中等强度运动。鼓励每天至少快步走6000步比较健康。肥胖患者不适合较剧烈的运动，会加重膝关节的负担，可以选择游泳、划船等对膝关节负荷较小的运动。
- (7) 定期检查血糖、血脂、肝功、肝脏B超等，积极治疗基础性疾病。
- (8) 减少热量摄取及增加热量消耗。强调以健康行为、饮食、运动为主的综合治疗。

【葡萄糖(GLU)偏高】：

- (1) 正常情况下，人体中糖的分解和合成代谢处于动态平衡，保持相对恒定。血清葡萄糖是指血液中的葡萄糖浓度，是诊断糖尿病最重要检查项目之一。
- (2) 空腹血糖偏高可分为生理性偏高(如餐后、高糖饮食、剧烈运动、情绪激动等均可引起一过性增高，经过休息后血糖值可以恢复正常)和病理性增高(如糖尿病、甲状腺功能亢进、库欣综合征等)。
- (3) 空腹血糖生理性增高经过调整饮食结构、避免剧烈活动、控制情绪等方式后可自行缓解，血糖值可以恢复正常。
- (4) 排除生理性增高因素经复查仍然增高者属于病理性增高，应及时到内分泌科复诊，明确血糖偏高的原因及所患疾病的种类。
- (5) 如果是首次检查发现血糖偏高，应及时到医院内分泌科进行详细的检查及正规的治疗。
- (6) 已确诊的糖尿病患者，如血糖仍较高则说明血糖控制不佳，应及时到医院内分泌科诊治，修正以往的治疗方案及改变一些不良的生活习惯。
- (7) 糖尿病的治疗强调早期治疗、长期治疗、综合治疗和措施个体化，综合防治包括糖尿病教育、饮食治疗、体育锻炼、药物治疗和血糖监测五个方面。

【甘油三脂(TG)偏高】：

- (1)甘油三酯是甘油和脂肪酸所构成的有机化合物，甘油三酯测定是脂类代谢的重要指标之一。
- (2)甘油三酯增高与冠心病的发生有着重要的相关性，随年龄增大而有上升的趋势，其增高最常见于高脂和过量糖类饮食、肥胖等。
- (3)甘油三酯主要功能是为机体提供能量，其正常值在 0.7-1.7mmol/L 之间，1.7-2.29mmol/L 为边缘增高，提示应该注意饮食和运动了。
- (4)甘油三酯大于 2.3mmol/L，就称为高甘油三酯血症。甘油三酯增高虽然不会直接导致血管斑块的形成，但也会间接引起心脑血管疾病风险增加，同时，当甘油三酯大于 5.6mmol/L 时，还会增加急性胰腺炎的风险，所以降低甘油三酯的基础主要是控制饮食，饮食控制不佳可以选择药物治疗。
- (5)生活方式的干预是控制甘油三酯水平升高的基础，包括减重，增加运动量，限制酒精摄入以及避免食用果糖和高碳水化合物食物。多食蔬菜水果，定期复查。
- (6)明显增高者在医师的指导下使用降脂药物治疗，首选他汀和贝特类药物。

【粘液丝偏高】：

- (1)尿常规中粘液丝是由尿路中细胞分泌出来的，在有尿路感染时分泌会明显增多，且伴有炎症细胞的出现。
- (2)粘液丝偏高，可分为生理性偏高和病理性偏高两种，生理性偏高一般是由于喝水较少导致的尿液浓缩，一般在喝水后就能达到稀释的效果。
- (3)病理性的粘液丝偏高是由于泌尿系炎症或者是前列腺炎导致的，需要注意观察，多喝水，同时有白细胞等炎症细胞增多时，应及时服用抗感染药物治疗。如果仅有粘液丝的增多而没有白细胞等炎症细胞增多时，尿路有炎症的可能性不大。
- (4)建议平时饮食注意清淡，多喝水，少吃油腻和辛辣的食物，要注意个人清洁卫生，勤洗阴部，注意休息。

【左侧颈总动脉膨大处斑块形成】：

- (1)颈动脉斑块是动脉硬化后，血管里面的垃圾沉淀在血管壁形成。斑块又分为硬斑和软斑两种。硬斑比较稳定，不容易脱落，软斑不稳定，容易破裂脱落，从而形成血管栓塞。
- (2)建议：1. 减低胆固醇水平。2. 减低高血糖、高血压等高危因素，将血压、血糖控制在理想水平。3. 积极进行生活干预，控制饮食，改善饮食结构，适量增加运动，戒烟限酒。4. 必要时药物治疗。

【轻度脂肪肝】：

- (1)脂肪肝是指肝脏被脂肪浸润，为一种多病因引起的获得性疾病。
- (2)脂肪肝是以肝细胞脂肪变性和脂肪蓄积为病理特征，最常见易患因素有超重或肥胖、进食油腻食物、高脂血症（尤其甘油三酯升高）、营养失调（营养过量或不足）、饮酒、高脂血症、少运动、糖耐量异常、减肥造成体重急剧下降、营养不良、中毒和药物等。
- (3)当肝内脂类（主要为甘油三酯）含量超过肝重的 5% 时为脂肪肝。脂肪肝是一个常见的临床现象，不是一个独立性的疾病。
- (4)值得注意的是，过多的脂肪在肝组织、肝细胞内浸润，引起肝细胞肿大，严重可致肝硬化。脂肪肝是可逆性的，合理饮食、运动及治疗后可恢复。
- (5)合理控制饮食，控制总摄入量，低盐、低脂和低糖类饮食，少吃动物内脏，多吃蔬菜水果；
- (6)控制危险因素，如控制体重、改善胰岛素抵抗、调整血脂紊乱，戒酒、戒烟，坚持长期有氧运动，加强体育锻炼；
- (7)定期复查腹部彩超、血脂、肝功能。

【前列腺增生伴钙化】：

- (1)前列腺增生又称前列腺肥大，增生的腺体位于膀胱颈部，会使尿路梗阻，引起尿频和排尿困难，严重影响患者的生活质量，是中老年男性的常见疾病。建议往泌尿科咨询，结合临床诊治。
- (2)1、前列腺钙化斑大多数是由于前列腺炎症之后，前列腺内部组织局部出现了纤维化、钙质沉积而引起的。多数患者都是在体检时通过彩超检查时发现的，一般情况没有不适症状不需治疗。2、部分患者如有不适症状，建议前往泌尿科诊断治疗。

汇总医生： 丁昊炜

主检日期： 2023-11-19

主检医生：

分科结果

身高、体重、血压

项目名称	检查结果	项目名称	检查结果
身高	164cm	体重	69kg
血压	132/84mmHg		

***小结：**

(1) 体重指数 25.65：超重

操作员：闫辛儿

检查日期：2023-11-18

检查医生：名燕凌

检验报告

血流变

项目名称	检查结果	单位	参考值	提示
全血粘度高切 200/s	4.12	mpas	3.53--4.65	
全血粘度中切 100/s	4.43	mpas	3.6--4.9	
全血粘度中切 50/s	4.88	mpas	4.7--5.9	
全血还原粘度高切	5.44	mpas	3.66--8.48	
全血还原粘度低切	36.46	mpas	31.8--50.2	
血浆粘度	1.45	mpas	1.26--1.70	
血沉(ESR)	10.00	mm/h	0--15	
红细胞压积	0.49	L/L	0.40--0.50	
红细胞聚集指数	4.69		3.79--6.05	
红细胞变形指数	0.70		0.51--1.02	
红细胞刚性指数	3.75		2.15--6.73	
血沉方程 K 值	49.18	mm/h	0--77	
全血粘度 1/s	19.31	mpas	17.6--21.3	
全血高切相对指数	2.84		2.08--3.69	
全血低切相对指数	13.32		10.37--16.94	

***小结:**

未见异常

操作员：梁可欣 检查日期:2023-11-18 检查医生:陈建国

尿液分析+尿沉渣

项目名称	检查结果	单位	参考值	提示
白细胞尿	1	个/ul	0--13	
上皮细胞(EC)	0	/HP	0--28	
管型(CAST)	0	个/ul	0--1	

霉菌(尿)	0	/HP	0--0	
结晶	0	/HP	0--10	
透明度(CLA)	清亮			
胆红素(BIL)	-		阴性	
隐血(ERY)	-		阴性	
小圆上皮细胞(SRC)	0	个/ul	0--0	
维生素 C	-		阴性	
异常红细胞	0	个/ul	0--3	
红细胞(正常)	1	个/ul	0--6	
鳞状上皮细胞	0	个/ul	0--0	
粘液丝	1	个/ul	0--0	↑
颜色(Colour)	淡黄色			
尿葡萄糖(GLU)	-		阴性	
酮体(KET)	-		阴性	
比重(SG)	1.020		1.003--1.030	
酸碱度(PH)	6.5		4.5--8.0	
尿蛋白质(PRO)	-		阴性	
尿胆原(URO)	-		阴性	
亚硝酸盐(NIT)	-		阴性	
红细胞(尿)(RBC)	1	个/ul	0--6	
尿白细胞(LEU)	-		阴性	

***小结:**

粘液丝偏高(1 /HP)

操作员：李佳敏 检查日期:2023-11-18 检查医生:陈建国

生化系列

项目名称	检查结果	单位	参考值	提示
总蛋白(T PROT)	71.9	g/L	65--85	

白蛋白(ALB)	47.00	g/L	40--55	
球蛋白(GLB)	24.90	g/L	15--35	
白蛋白/球蛋白(ALB/GLB)	1.89		1.0--2.5	
碱性磷酸酶(ALP)	98.0	U/L	45--125	
肌酐(CREA)	78.00	umol/L	57--97	
尿酸(UA)	227.00	umol/L	200--420	
乳酸脱氢酶(LDH)	161.00	U/L	120--250	
淀粉酶(AMY)	58.00	IU/L	35--135	
葡萄糖(GLU)	7.87	mmol/L	3.89--6.1	↑
总胆红素(TBIL)	17.00	umol/L	0--26	
直接胆红素(DBIL)	3.0	umol/L	0--8.0	
间接胆红素(IBIL)	14.00	umol/L	0--17.39	
丙氨酸氨基转移酶(ALT)	39.00	U/L	9--50	
门冬氨酸氨基转移酶(AST)	27.00	U/L	15--40	
尿素测定 (Urea)	3.90	mmol/L	3.1--8.0	
肌酸激酶(CK)	124.00	U/L	50--310	
α-羟丁酸脱氢酶	124.00	U/L	72--182	
C反应蛋白	1.00	mg/dl	0--3	
动脉硬化指数	2.13		1.31--3.19	
谷草比谷丙	0.69		0.4--2.5	
总胆固醇(CHOL)	4.48	mmol/L	2.59--5.2	
甘油三脂(TG)	2.52	mmol/L	0.7--1.7	↑
低密度脂蛋白(LDL)	2.26	mmol/L	0--4.13	
高密度脂蛋白(HDL)	1.06	mmol/L	0.77--1.55	

***小结:**

葡萄糖(GLU)偏高(7.87 mmol/L) 甘油三脂(TG)偏高(2.52 mmol/L)

操作员：刘慧芳 检查日期:2023-11-18 检查医生:陈建国

血常规（五分类）

项目名称	检查结果	单位	参考值	提示
白细胞(WBC)	6.18	10 ⁹ /L	3.5--9.5	
淋巴细胞绝对值(LY#)	1.89	10 ⁹ /L	1.1--3.2	
淋巴细胞百分比(LY%)	30.6	%	20--50	
中性粒细胞绝对值(GR#)	3.61	10 ⁹ /L	1.8--6.3	
中性粒细胞百分比(GR%)	58.6	%	40--75	
嗜碱性粒细胞绝对值(BA#)	0.05	10 ⁹ /L	0--0.06	
嗜碱性粒细胞百分比(BA%)	0.8	%	0--1.0	
嗜酸性粒细胞绝对值(EO#)	0.21	10 ⁹ /L	0.02--0.52	
嗜酸性粒细胞百分比(EO%)	3.3	%	0.4--8.0	
血小板(PLT)	237	10 ⁹ /L	125--350	
血小板分布宽度(PDW)	16.2	%	15--17	
平均血小板体积(MPV)	10.4	fl	6.0--14.0	
血小板压积(PCT)	0.247	%	0.11--0.28	
红细胞(RBC)	4.86	10 ¹² /L	4.3--5.8	
血红蛋白	144	g/L	130--175	
红细胞压积(HCT)	42.1	%	40--50	
红细胞平均体积(MCV)	86.6	fl	82--100	
平均血红蛋白含量(MCH)	29.5	pg	27--34	
平均血红蛋白浓度(MCHC)	341	g/L	316--354	
单核细胞绝对值(MO#)	0.42	10 ⁹ /L	0.1--0.60	
单核细胞百分比(MO%)	6.7	%	3--10	
红细胞分布宽度标准差(RDW-SD)	42.7	fl	35--56	
红细胞分布宽度变异系数(RDW-CV)	13.0	%	10.6--16.6	
大血小板比率	28.3	%	11--45	

大血小板数目	67	$10^9/L$	30--90	
未成熟粒细胞数目	0.01	$10^9/L$	0--999	
未成熟粒细胞百分比	0.1	%	0--100	
有核红细胞数目	0.000	$10^9/L$	0--9999	
有核红细胞百分比	0.00	/100WBC	0--9999	

***小结:**

未见异常

操作员：余雅倩 检查日期:2023-11-18 检查医生:陈建国

大同瑞慈康复医院 12导联心电图报告

杨广 男 56岁 体检号:412668

病床号:

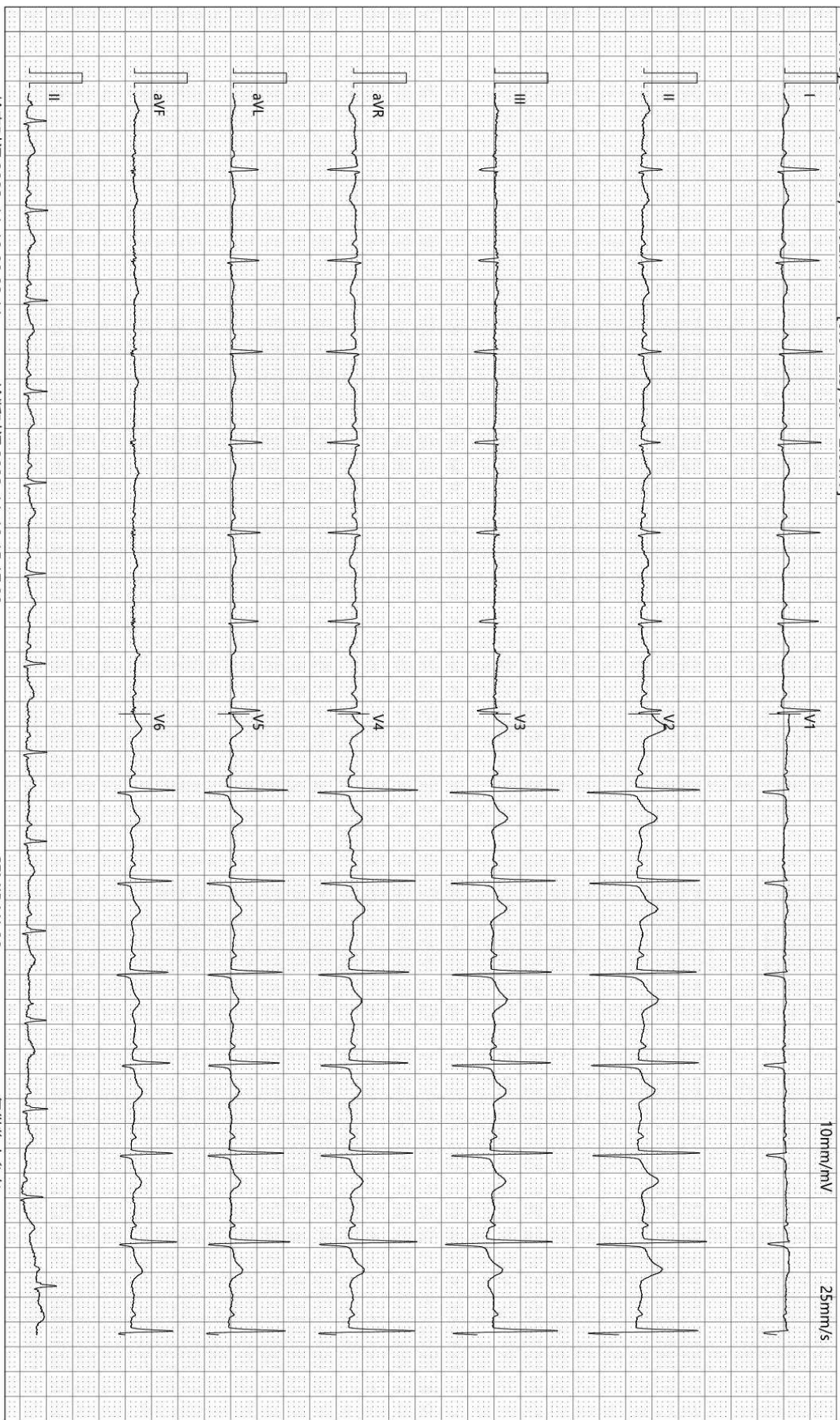
诊断结果:

- 1.窦性心律
- 2.正常心电图

诊断医生:

张之生

HR : 83bpm [60~100bpm]
 P : 68ms [0~110ms]
 PR : 143ms [120~200ms]
 QRS : 74ms [60~100ms]
 QT/QTc : 356/419ms [320~440/0~450ms]
 P/QRS/T : 12/-3/42deg [0~75/-30~90/0~75deg]
 RV5/SV1 : 1.073/0.402mV [0.0~2.5/0.0~2.0mV]



检查时间:2023-11-18 09:02:11

诊断时间:2023-11-18 15:17:09

SEMIP V1 90

仅供临床参考

Text




大同瑞慈健康体检

颅内多普勒血流图 (TCD) 检查报告单


姓名: 杨广 性别: 男 年龄: 56 岁 检查号: 2301130518
 申请科室: 体检科 申请医师: 李菊蓉 检查类型: 颅内血管 床号:

LVA 72mm(深度) PW 2MHz



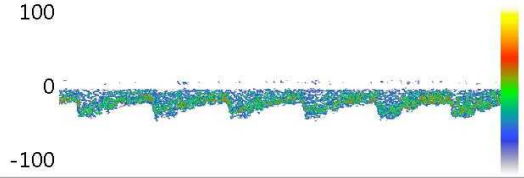
Vs:43.9 Vd:23.2 Vm:30.1
 PI:0.69 RI:0.47 S/D:1.89

RVA 73mm(深度) PW 2MHz



Vs:46.8 Vd:24.8 Vm:32.2
 PI:0.68 RI:0.47 S/D:1.88

BA 71mm(深度) PW 2MHz



Vs:45.5 Vd:25.3 Vm:32.0
 PI:0.63 RI:0.45 S/D:1.80

Vs: Vd: Vm:
 PI: RI: S/D:

Vs: Vd: Vm:
 PI: RI: S/D:

Vs: Vd: Vm:
 PI: RI: S/D:

医生意见

结论: 椎-基底动脉脑血管超声未见异常。

李菊蓉

检查日期: 2023-11-18

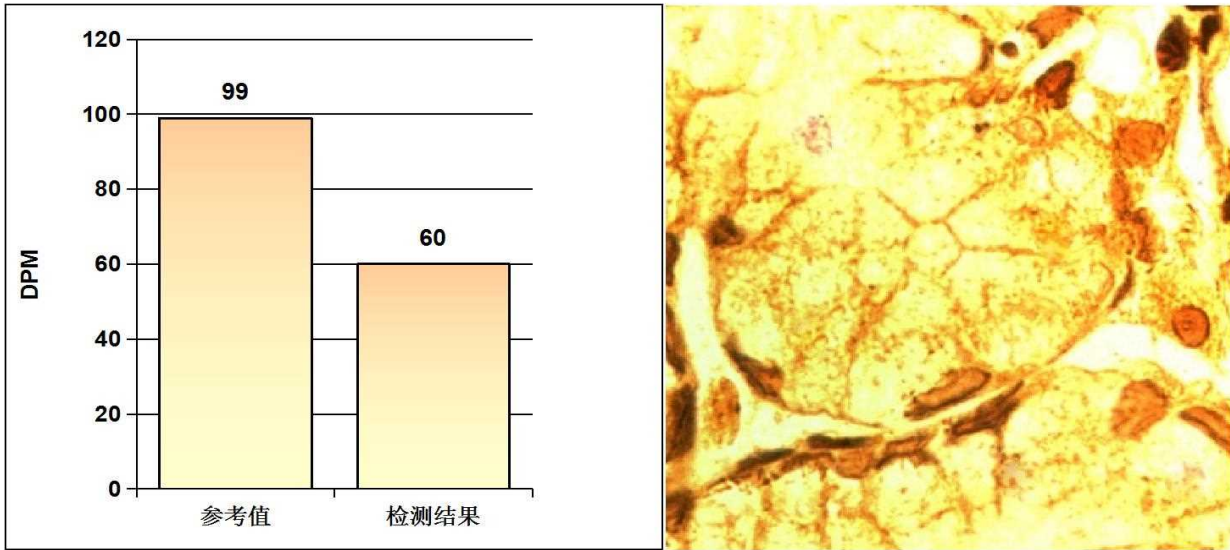
本报告单仅提供临床参考

大同瑞慈康复医院

¹⁴C呼气试验检验报告

姓名	杨广	年龄	56	性别	男
住院号	0	日期	2023/11/18 10:07:18	电话	0
送检医生	曹居杰	样品编号	8812	编号	2301130518

¹⁴C呼气试验



阳性参考值 (Disintegrations Per Minute(DPM)):

DPM值:	dpm > 2499	阳性++++
	1499 < dpm ≤ 2499	阳性+++
	499 < dpm ≤ 1499	阳性++
	149 < dpm ≤ 499	阳性+
	dpm ≤ 99	阴性
	99 < dpm ≤ 149	不确定

检测结果: **dpm= 60** **阴性**

医生建议: 注意保持健康及规律饮食

温馨提示: 您本次检测的结果为阴性

检测医生: 曹居杰

DR 诊断图文报告

流水号: 2301130518

影像号: DX20231117031

姓名: 杨广

年龄: 56 岁

性别: 男

检查设备: 西门子数字 X 线摄影

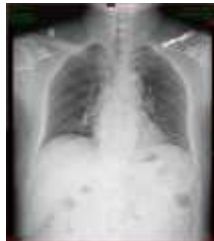体检号: 412668

申请医院: 本院

体检科室: 体检科

检查部位: 胸部正位片

经典图像:



影像所见:

胸廓对称。气管居中，纵隔无移位。双肺野清晰。肺门影未见增大。心脏大小、形态正常。双膈面光滑，肋膈角锐利。

影像诊断:

肺部平片未见异常。

报告医师: 李贵

检查日期: 2023-11-18

审核医师: 李贵

报告日期: 2023-11-18

超声诊断图文报告

流水号: 2301130518

影像号: 1452637

姓名: 杨广

年龄: 56 岁

性别: 男

检查设备: Vivid E95

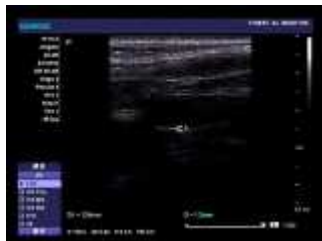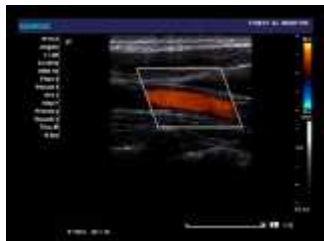
体检号: 412668

申请医院: 本院

体检科室: 体检科

检查部位: 颈部血管彩超

经典图像:



影像所见:

左侧颈总动脉膨大处探及混合回声斑, 大小约 2.5*1.2mm, 右锁骨下动脉起始处、右侧颈总动脉、双侧颈内、颈外动脉起始段内中膜不增厚, 内壁欠光滑, 管壁未见明确强回声斑。CDFI: 血流充盈好。PW: 频谱形态正常。

双侧椎动脉走行正常, 椎动脉内径正常, 管壁不厚, 管腔内为无回声, CDFI: 血流充盈好。PW: 频谱正常。

影像诊断:

左侧颈总动脉膨大处斑块形成

报告医师: 李菊蓉

检查日期: 2023-11-18

审核医师: 李菊蓉

报告日期: 2023-11-18

超声诊断图文报告

流水号: 2301130518

影像号: 1452688

姓名: 杨广

年龄: 56 岁

性别: 男

检查设备: Vivid E95

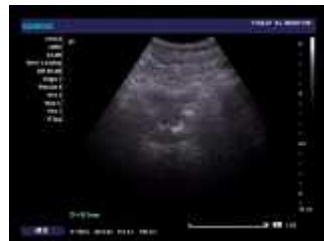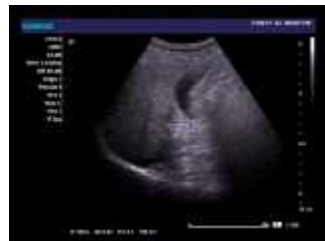体检号: 412668

申请医院: 本院

体检科室: 体检科

检查部位: 全腹彩超

经典图像:



影像所见:

肝脏大小形态正常, 包膜光滑完整, 实质回声细腻增强, 肝内管道系统走行尚清晰, 门静脉及肝内胆管不扩张。

胆囊大小形态正常, 壁不厚、光滑, 囊内透声好, 肝外胆管不扩张。

胰腺大小形态正常, 实质回声均匀, 主胰管不扩张。

脾脏大小形态正常, 实质回声均匀, 脾门静脉不宽。

双肾大小形态正常, 皮髓质分界清晰, 集合系统未见分离, 双侧输尿管未见扩张。

膀胱充盈尚可, 壁光滑, 内清晰。

前列腺形态饱满, 大小约 4.6*3.6*3.7cm, 实质回声欠均匀, 内探及数个强回声斑, 大者直径约 0.9cm。

影像诊断:

1. 轻度脂肪肝
2. 前列腺增生伴钙化

报告医师: 李菊蓉

检查日期: 2023-11-18

审核医师: 李菊蓉

报告日期: 2023-11-18