

2301130517

大同瑞慈健康体检

报 告 册

体检编号	412667	工号	16
姓名	段一平		
性别	男	年龄	61岁
单位	中共大同市委党史研究室地		
部门	中共大同市委党史研究室地方志		
联系电话	18603522006		
体检日期	2023-11-17		

尊敬的段一平先生您好！

首先,瑞慈健康体检全体员工欢迎您的光临,并对您的信任表示衷心的感谢！

您于 2023-11-17 (体检编号: 412667) 完成健康检查,本机构的各科医生已根据您的体检项目及结果,汇总成此份健康体检报告,并经总检医生审核。据此提出对您健康状况的综合分析及建议。

瑞慈健康体检倡导“大健康、大康复”,提出“健康是第一财富 (Rich)”的人文理念。希望您仔细阅读并妥善地保管此份健康体检报告,并认真关注报告中的提示与建议,若您对报告内容有任何疑问,可直接与瑞慈健康体检客服部联系,进一步咨询。

健康体检咨询电话: **0352-2824444**

客户服务咨询电话: **0352-2830597**
400-6112995

瑞慈健康体检报告由下列内容组成:

第一部分:主检报告

第二部分:分科分项结果

第三部分:检验报告

第四部分:附表

主检报告

检查综述

- 1、【血常规（五分类）】 淋巴细胞百分比(LY%)偏高(50.4 %)
- 2、【生化系列】 肌酐(CREA)偏低(54.00 $\mu\text{mol/L}$) 尿酸(UA)偏低(167.00 $\mu\text{mol/L}$) 葡萄糖(GLU)偏高(7.19 mmol/L) 肌酸激酶(CK)偏高(845.00 U/L) 动脉硬化指数偏低(1.06)
- 3、【尿液分析+尿沉渣】 粘液丝偏高(3 /HP) 尿葡萄糖(GLU)3+
- 4、【心电图】 1.窦性心律 2.右心室大? 3.ST段下移(II、III、avf)
- 5、【经颅多普勒】 椎-基底动脉血流速减慢
- 6、【颈部血管彩超】 1.双侧颈总动脉粥样硬化斑块形成(多发) 2.右锁骨下动脉起始处粥样硬化斑块形成 3.右侧椎动脉阻力指数增高
- 7、【全腹彩超】 前列腺稍大伴多发钙化斑

医生建议

【淋巴细胞百分比(LY%)偏高】：

(1)供临床参考，定期复查。

【尿酸(UA)偏低】：

(1)建议内科结合临床参考。

【肌酸激酶(CK)偏高】：

(1)建议内科结合临床参考。

(2) (1)增高多见于心肌梗塞、风湿性心肌炎、病毒性心肌炎、骨骼肌创伤、肌营养不良、多发性皮炎、甲状腺功能减退、脑血管意外、脑膜炎、药物肌肉注射、中风惊厥、震颤性谵言、肺梗塞等； (2)供内科结合临床参考、诊治，请定期复查。

【肌酐(CREA)偏低】：

(1)临床上肾功能检查项目很多，常规体检一般只做三项测定，即血肌酐(Cr)、血尿素氮(BUN)、血尿酸(UA)，通过这三项可初筛肾功能的情况。

(2)血肌酐(Cr)由外源性和内源性两类组成。血肌酐是肌肉中肌酸代谢的最终产物，产生之后会被血液运到肾脏由肾小球滤过排出体外，肾小管基本不吸收且分泌量较少。

(3)在外源性肌酐摄入量保持稳定的情况下，血中肌酐浓度取决于肾小球滤过能力，当肾实质损害，肾小球滤过率下降至正常人的1/3时肌酐浓度就会明显上升，故测定肌酐浓度可作为肾小球滤过受损的指标，也是判定肾功能是否受损的重要指标。

(4)血肌酐升高常见于各种原因引起的滤过功能减退，如慢性肾衰竭；另外如果血肌酐在正常高值附近，就要引起重视了，若同时尿常规也有问题，建议尽快前往肾内科诊治。

(5)在临床上如果肉食摄入过多、体育活动多导致肌肉分解代谢旺盛、体型强壮的人肌酐水平易偏高；反之，长期素食、卧床、肌肉萎缩、体型瘦小的人肌酐水平易偏低，需要饮食均衡，加强蛋白质的摄入。

【葡萄糖(GLU)偏高】：

(1) 正常情况下，人体中糖的分解和合成代谢处于动态平衡，保持相对恒定。血清葡萄糖是指血液中的葡萄糖浓度，是诊断糖尿病最重要检查项目之一。

(2) 空腹血糖偏高可分为生理性偏高（如餐后、高糖饮食、剧烈运动、情绪激动等均可引起一过性增高，经过休息后血糖值可以恢复正常）和病理性增高（如糖尿病、甲状腺功能亢进、库欣综合征等）。

(3) 空腹血糖生理性增高经过调整饮食结构、避免剧烈活动、控制情绪等方式后可自行缓解，血糖值可以恢复正常。

(4) 排除生理性增高因素经复查仍然增高者属于病理性增高，应及时到内分泌科复诊，明确血糖偏高的原因及所患疾病的种类。

(5) 如果是首次检查发现血糖偏高，应及时到医院内分泌科进行详细的检查及正规的治疗。

(6) 已确诊的糖尿病患者，如血糖仍较高则说明血糖控制不佳，应及时到医院内分泌科诊治，修正以往的治疗方案及改变一些不良的生活习惯。

(7) 糖尿病的治疗强调早期治疗、长期治疗、综合治疗和措施个体化，综合防治包括糖尿病教育、饮食治疗、体育锻炼、药物治疗和血糖监测五个方面。

【动脉硬化指数偏低】：

(1) 建议内科结合临床参考。

【粘液丝偏高】：

(1) 尿常规中粘液丝是由尿路中细胞分泌出来的，在有尿路感染时分泌会明显增多，且伴有炎症细胞的出现。

(2) 粘液丝偏高，可分为生理性偏高和病理性偏高两种，生理性偏高一般是由于喝水较少导致的尿液浓缩，一般在喝水后就能达到稀释的效果。

(3) 病理性的粘液丝偏高是由于泌尿系炎症或者是前列腺炎导致的，需要注意观察，多喝水，同时有白细胞等炎症细胞增多时，应及时服用抗感染药物治疗。如果仅有粘液丝的增多而没有白细胞等炎症细胞增多时，尿路有炎症的可能性不大。

(4) 建议平时饮食注意清淡，多喝水，少吃油腻和辛辣的食物，要注意个人清洁卫生，勤洗阴部，注意休息。

【尿葡萄糖 (GLU) 3+】：

(1) 结合血糖、肾功能、肝功能结果分析，如有糖尿病者，提示血糖控制不理想，建议积极治疗原发病。常见于糖尿病，肾性糖尿，肝功能不全，甲亢等，请往内分泌科结合临床进一步检查、治疗。

(2) 在个别情况下，如果肾糖阈是降低的，也会出现尿葡萄糖阳性，但此时血糖是正常的。

【ST 段下移】：

(1) 建议心血管内科诊断治疗。

【右心室大】：

(1) 建议心血管内科诊断治疗。

【椎-基底动脉血流速减慢】：

(1) 建议专科结合临床考虑，动态观察；定期复查。

【右锁骨下动脉起始处粥样硬化斑块形成】：

(1) 颈动脉斑块是动脉硬化后，血管里面的垃圾沉淀在血管壁形成。斑块又分为硬斑和软斑两种。硬斑比较稳定，不容易脱落，软斑不稳定，容易破裂脱落，从而形成血管栓塞。

(2) 建议：1. 减低胆固醇水平。2. 减低高血糖、高血压等高危因素，将血压、血糖控制在理想水平。3. 积极进行生活干预，控制饮食，改善饮食结构，适量增加运动，戒烟限酒。4. 必要时药物治疗。

【双侧颈总动脉粥样硬化斑块形成】：

(1) 颈动脉斑块是动脉硬化后，血管里面的垃圾沉淀在血管壁形成。斑块又分为硬斑和软斑两种。硬斑比较稳定，不容易脱落，软斑不稳定，容易破裂脱落，从而形成血管栓塞。

(2) 建议：1. 减低胆固醇水平。2. 减低高血糖、高血压等高危因素，将血压、血糖控制在理想水平。3. 积极进行生活干预，控制饮食，改善饮食结构，适量增加运动，戒烟限酒。4. 必要时药物治疗。

【右侧椎动脉阻力指数增高】：

(1) 建议心血管内科诊断治疗。

【前列腺稍大伴多发钙化斑】：

(1) 建议泌尿科诊断治疗

汇总医生： 樊兴国

主检日期： 2023-11-18

主检医生：

分科结果

身高、体重、血压

项目名称	检查结果	项目名称	检查结果
身高	171cm	体重	67kg
血压	124/78mmHg		

***小结：**

未见异常

操作员：张悦 检查日期:2023-11-17 检查医生：张彬艳

检验报告

血流变

项目名称	检查结果	单位	参考值	提示
全血粘度高切 200/s	4.31	mpas	3.53--4.65	
全血粘度中切 100/s	4.63	mpas	3.6--4.9	
全血粘度中切 50/s	5.09	mpas	4.7--5.9	
全血还原粘度高切	6.91	mpas	3.66--8.48	
全血还原粘度低切	43.98	mpas	31.8--50.2	
血浆粘度	1.48	mpas	1.26--1.70	
血沉(ESR)	6.10	mm/h	0--15	
红细胞压积	0.41	L/L	0.40--0.50	
红细胞聚集指数	4.52		3.79--6.05	
红细胞变形指数	0.85		0.51--1.02	
红细胞刚性指数	4.67		2.15--6.73	
血沉方程 K 值	20.23	mm/h	0--77	
全血粘度 1/s	19.51	mpas	17.6--21.3	
全血高切相对指数	2.91		2.08--3.69	
全血低切相对指数	13.18		10.37--16.94	

*小结:

未见异常

操作员：梁可欣 检查日期:2023-11-17

检查医生:陈建国

尿液分析+尿沉渣

项目名称	检查结果	单位	参考值	提示
白细胞尿	3	个/ul	0--13	
上皮细胞(EC)	0	/HP	0--28	
管型(CAST)	0	个/ul	0--1	

霉菌(尿)	0	/HP	0--0	
结晶	0	/HP	0--10	
透明度(CLA)	清亮			
胆红素(BIL)	-		阴性	
隐血(ERY)	-		阴性	
小圆上皮细胞(SRC)	0	个/ul	0--0	
维生素 C	-		阴性	
异常红细胞	0	个/ul	0--3	
红细胞(正常)	0	个/ul	0--6	
鳞状上皮细胞	0	个/ul	0--0	
粘液丝	3	个/ul	0--0	↑
颜色(Colour)	淡黄色			
尿葡萄糖(GLU)	3+		阴性	
酮体(KET)	-		阴性	
比重(SG)	1.020		1.003--1.030	
酸碱度(PH)	6.0		4.5--8.0	
尿蛋白质(PRO)	-		阴性	
尿胆原(URO)	-		阴性	
亚硝酸盐(NIT)	-		阴性	
红细胞(尿)(RBC)	0	个/ul	0--6	
尿白细胞(LEU)	-		阴性	

***小结:**

粘液丝偏高(3 /HP) 尿葡萄糖(GLU)3+

操作员：祁佳佳 检查日期:2023-11-17 检查医生:陈建国

生化系列

项目名称	检查结果	单位	参考值	提示
总蛋白(T PROT)	74.0	g/L	65--85	

白蛋白(ALB)	45.30	g/L	40--55	
球蛋白(GLB)	28.70	g/L	15--35	
白蛋白/球蛋白(ALB/GLB)	1.58		1.0--2.5	
碱性磷酸酶(ALP)	91.0	U/L	45--125	
肌酐(CREA)	54.00	umol/L	57--111	↓
尿酸(UA)	167.00	umol/L	200--420	↓
乳酸脱氢酶(LDH)	196.00	U/L	120--250	
淀粉酶(AMY)	63.00	IU/L	35--135	
葡萄糖(GLU)	7.19	mmol/L	3.89--6.1	↑
总胆红素(TBIL)	19.60	umol/L	0--26	
直接胆红素(DBIL)	5.3	umol/L	0--8.0	
间接胆红素(IBIL)	14.30	umol/L	0--17.39	
丙氨酸氨基转移酶(ALT)	39.00	U/L	9--50	
门冬氨酸氨基转移酶(AST)	37.00	U/L	15--40	
尿素测定 (Urea)	4.30	mmol/L	3.6--9.5	
肌酸激酶(CK)	845.00	U/L	50--310	↑
α-羟丁酸脱氢酶	180.00	U/L	72--182	
C反应蛋白	0.20	mg/dl	0--3	
动脉硬化指数	1.06		1.31--3.19	↓
谷草比谷丙	0.95		0.4--2.5	
总胆固醇(CHOL)	3.50	mmol/L	2.59--5.2	
甘油三脂(TG)	1.07	mmol/L	0.7--1.7	
低密度脂蛋白(LDL)	1.51	mmol/L	0--4.13	
高密度脂蛋白(HDL)	1.42	mmol/L	0.77--1.55	

***小结:**

肌酐(CREA)偏低(54.00 umol/L) 尿酸(UA)偏低(167.00 umol/L) 葡萄糖(GLU)偏高(7.19 mmol/L) 肌酸激酶(CK)偏高(845.00 U/L) 动脉硬化指数偏低(1.06)

操作员：王文静 检查日期:2023-11-17 检查医生:陈建国

血常规（五分类）

项目名称	检查结果	单位	参考值	提示
白细胞(WBC)	6.25	10 ⁹ /L	3.5--9.5	
淋巴细胞绝对值(LY#)	3.15	10 ⁹ /L	1.1--3.2	
淋巴细胞百分比(LY%)	50.4	%	20--50	↑
中性粒细胞绝对值(GR#)	2.59	10 ⁹ /L	1.8--6.3	
中性粒细胞百分比(GR%)	41.4	%	40--75	
嗜碱性粒细胞绝对值(BA#)	0.04	10 ⁹ /L	0--0.06	
嗜碱性粒细胞百分比(BA%)	0.6	%	0--1.0	
嗜酸性粒细胞绝对值(EO#)	0.19	10 ⁹ /L	0.02--0.52	
嗜酸性粒细胞百分比(EO%)	3.1	%	0.4--8.0	
血小板(PLT)	179	10 ⁹ /L	125--350	
血小板分布宽度(PDW)	16.1	%	15--17	
平均血小板体积(MPV)	11.6	fl	6.0--14.0	
血小板压积(PCT)	0.208	%	0.11--0.28	
红细胞(RBC)	5.01	10 ¹² /L	4.3--5.8	
血红蛋白	155	g/L	130--175	
红细胞压积(HCT)	47.7	%	40--50	
红细胞平均体积(MCV)	95.2	fl	82--100	
平均血红蛋白含量(MCH)	31.0	pg	27--34	
平均血红蛋白浓度(MCHC)	325	g/L	316--354	
单核细胞绝对值(MO#)	0.28	10 ⁹ /L	0.1--0.60	
单核细胞百分比(MO%)	4.5	%	3--10	
红细胞分布宽度标准差(RDW-SD)	45.6	fl	35--56	
红细胞分布宽度变异系数(RDW-CV)	12.6	%	10.6--16.6	

大血小板比率	38.1	%	11--45	
大血小板数目	68	$10^9/L$	30--90	
未成熟粒细胞数目	0.01	$10^9/L$	0--999	
未成熟粒细胞百分比	0.1	%	0--100	
有核红细胞数目	0.000	$10^9/L$	0--9999	
有核红细胞百分比	0.00	/100WBC	0--9999	

***小结:**

淋巴细胞百分比(LY%)偏高(50.4 %)

操作员：余雅倩 检查日期:2023-11-17 检查医生:陈建国

大同瑞慈康复医院 12导联心电图报告

段一平 男 61岁 体检号:412667

病床号:

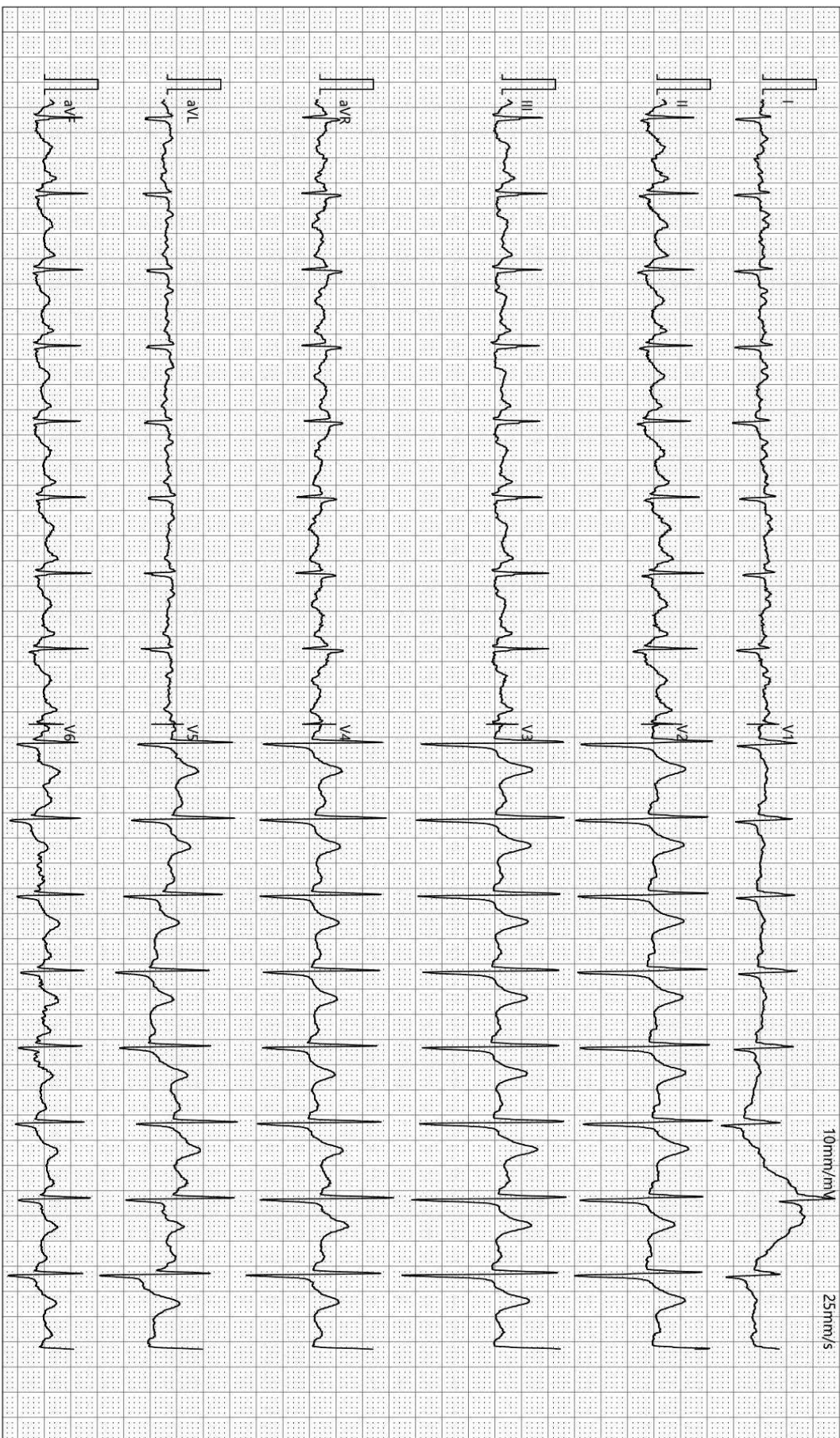
诊断结果:

- 1.窦性心律
- 2.右心室大?
- 3.ST段下移 (II、III、aVF)

诊断医生:

张生 陶志娟

HR : 98bpm [60~100bpm]
 P : 110ms [0~110ms]
 PR : 140ms [120~200ms]
 QRS : 109ms [60~100ms]
 QT/QTc : 352/451ms [320~440/0~450ms]
 P/QRS/T : 80°/117°/61deg [0~75°/30~90°/0~75deg]
 RV5/SV1 : 1.104/0.395mV [0.0~2.5/0.0~2.0mV]



检查时间:2023-11-17 08:23:07

诊断时间:2023-11-17 08:34:55

SEMIP V1.90

仅供临床参考

Text




大同瑞慈健康体检

颅内多普勒血流图 (TCD) 检查报告单

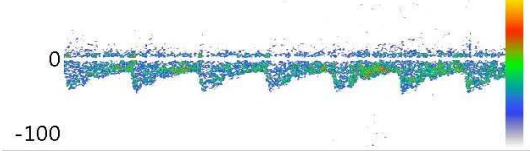
姓名: 段一平 性别: 男 年龄: 61 岁 检查号: 2301130517
 申请科室: 体检科 申请医师: 李菊蓉 检查类型: 颅内血管 床号:

LVA 54mm(深度) PW 2MHz
100



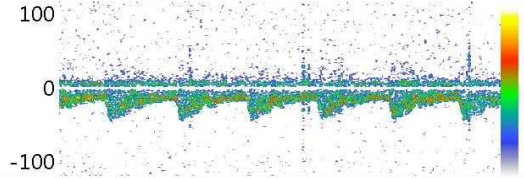
Vs:40.6 Vd:16.6 Vm:24.6
 PI:0.98 RI:0.59 S/D:2.45

RVA 52mm(深度) PW 2MHz
100



Vs:42.2 Vd:17.0 Vm:25.4
 PI:0.99 RI:0.60 S/D:2.49

BA 53mm(深度) PW 2MHz



Vs:39.8 Vd:16.1 Vm:24.0
 PI:0.98 RI:0.59 S/D:2.46

Vs: Vd: Vm:
 PI: RI: S/D:

Vs: Vd: Vm:
 PI: RI: S/D:

Vs: Vd: Vm:
 PI: RI: S/D:

医生意见

结论: 椎-基底动脉血流速减慢

李菊蓉

检查日期: 2023-11-17

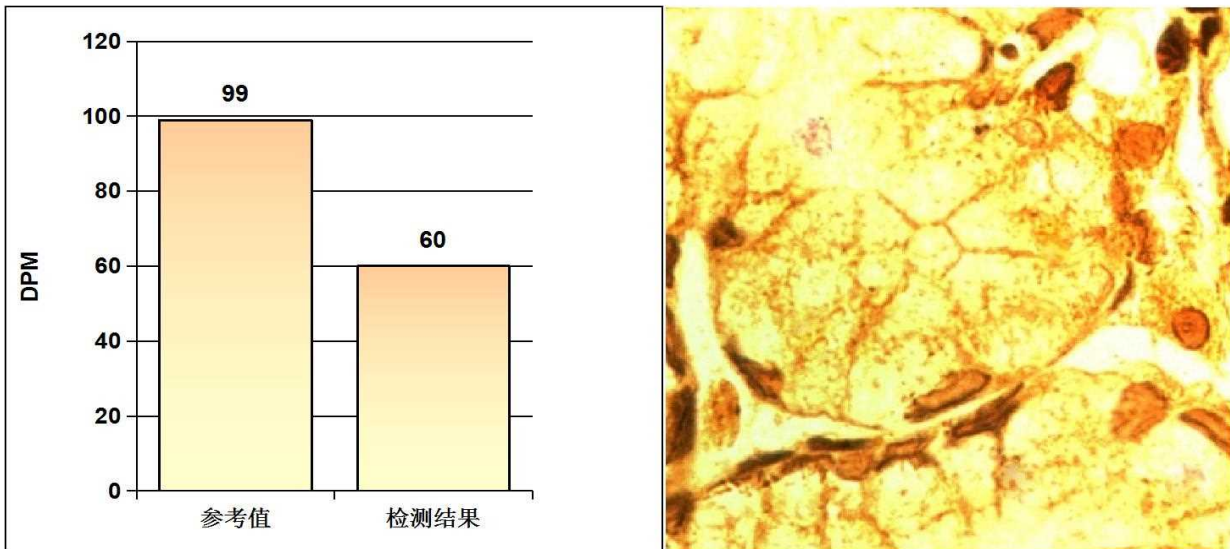
本报告单仅提供临床参考

大同瑞慈康复医院

¹⁴C呼气试验检验报告

姓名	段一平	年龄	61	性别	男
住院号	0	日期	2023/11/17 8:59:06	电话	0
送检医生	曹居杰	样品编号	7916	编号	2301130517

¹⁴C呼气试验



阳性参考值 (Disintegrations Per Minute(DPM)):

DPM值:	dpm > 2499	阳性++++
	1499 < dpm ≤ 2499	阳性+++
	499 < dpm ≤ 1499	阳性++
	149 < dpm ≤ 499	阳性+
	dpm ≤ 99	阴性
	99 < dpm ≤ 149	不确定

检测结果: **dpm= 60** **阴性**

医生建议: 注意保持健康及规律饮食

温馨提示: 您本次检测的结果为阴性

检测医生: 曹居杰

DR 诊断图文报告

流水号: 2301130517

影像号: DX20231117008

姓名: 段一平

年龄: 61 岁

性别: 男

检查设备: 西门子数字 X 线摄影

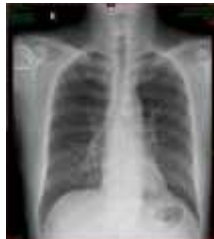体检号: 412667

申请医院: 本院

体检科室: 体检科

检查部位: 胸部正位片

经典图像:



影像所见:

胸廓对称。气管居中, 纵隔无移位。双肺野清晰。肺纹理增重。肺门影未见增大。心脏大小、形态正常。双膈面光滑, 肋膈角锐利。

影像诊断:

胸部平片未见异常。

报告医师: 李贵

检查日期: 2023-11-17

审核医师: 李贵

报告日期: 2023-11-17

超声诊断图文报告

流水号: 2301130517

影像号: 1451575

姓名: 段一平

年龄: 61 岁

性别: 男

检查设备: Vivid E95

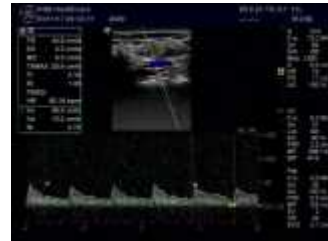
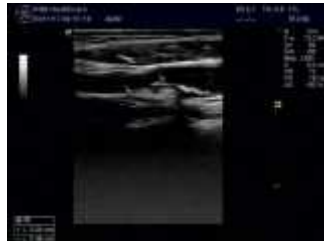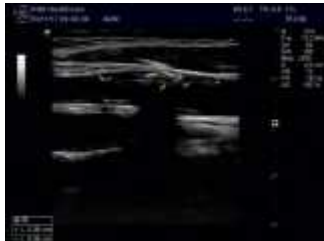体检号: 412667

申请医院: 本院

体检科室: 体检科

检查部位: 颈部血管彩超

经典图像:



影像所见:

双侧颈总动脉均可探及数个斑块回声, 大者均呈混合回声斑, 左侧位于膨大处前壁, 大小约 23.9*3.5mm, 右侧位于膨大处后壁, 大小约 20.4*4.8mm, 右锁骨下动脉起始处探及强回声斑, 大小约 15.0*3.5mm, 双侧颈内、颈外动脉起始段内中膜不增厚, 内壁欠光滑, 管壁未见明确强回声斑。CDFI: 血流充盈好。PW: 频谱形态正常。

双侧椎动脉走行正常, 椎动脉内径正常, 管壁不厚, 管腔内为无回声, CDFI: 血流充盈好。PW: 频谱正常。

	内径 mm	流速 cm/s	RI
左侧椎动脉	3.6	52.0	0.63
右侧椎动脉	3.2	44.5	0.72

影像诊断:

- 1. 双侧颈总动脉粥样硬化斑块形成 (多发)
- 2. 右锁骨下动脉起始处粥样硬化斑块形成
- 3. 右侧椎动脉阻力指数增高

报告医师: 李菊蓉

检查日期: 2023-11-17

审核医师: 李菊蓉

报告日期: 2023-11-17

超声诊断图文报告

流水号: 2301130517

影像号: 1451577

姓名: 段一平

年龄: 61 岁

性别: 男

检查设备: Vivid E95

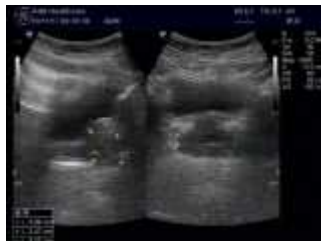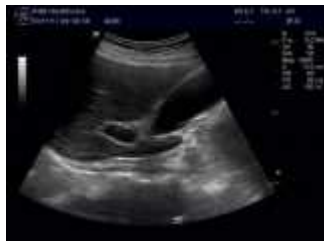体检号: 412667

申请医院: 本院

体检科室: 体检科

检查部位: 全腹彩超

经典图像:



影像所见:

肝脏大小形态正常, 包膜光滑完整, 实质回声均匀, 肝内管道系统走行清晰, 门静脉及肝内胆管不扩张。

胆囊大小形态正常, 壁不厚、光滑, 囊内透声好, 肝外胆管不扩张。

胰腺大小形态正常, 实质回声均匀, 主胰管不扩张。

脾脏大小形态正常, 实质回声均匀, 脾门静脉不宽。

双肾大小形态正常, 皮髓质分界清晰, 集合系统未见分离, 双侧输尿管未见扩张。

膀胱充盈尚可, 壁光滑, 内清晰。

前列腺形态较饱满, 大小约 4.1*2.5*3.1cm, 实质回声欠均匀, 内探及数个强回声斑, 较大的约 0.5cm。

影像诊断:

前列腺稍大伴多发钙化斑

报告医师: 李菊蓉

检查日期: 2023-11-17

审核医师: 李菊蓉

报告日期: 2023-11-17