2301110527

大同瑞慈健康体检

报

告

册

体检编号	412510	工号	48
姓　　名	邢建国		
性　　别	男	年龄	49 岁
单　　位	大同聚辉能源有限责任公司		
部　　门	大同聚辉能源有限责任公司		
联系电话	18003493299		
体检日期	2023-12-22		

大同瑞慈康复医院
0352-2824444

尊敬的 邢建国先生 您好!

首先,瑞慈健康体检全体员工欢迎您的光临,并对您的信任表示衷心的感谢 !

您于 2023-12-22 (体检编号: 412510) 完成健康检查,本机构的各科医生已根据您的体检项目及结果,汇总成此份健康体检报告,并经总检医生审核。据此提出对您健康状况的综合分析及建议。

瑞慈健康体检倡导"大健康、大康复",提出"健康是第一财富 (Rich)" 的人 文理念。希望您仔细阅读并妥善地保管此份健康体检报告,并认真关注报告中的 提示与建议,若您对报告内容有任何疑问,可直接与瑞慈健康体检客服部联系,进 一步咨询。

健康体检咨询电话: 0352-2824444

客户服务咨询电话: 0352-2830597
400-6112995

瑞慈健康体检报告由下列内容组成:

第一部分:主检报告

第二部分:分科分项结果

第三部分:检验报告

第四部分:附表

主检报告

检查综述

1、【肾功三项】 尿酸(UA)偏高(441.00 umol/L)
2、【血脂四项】 总胆固醇(CHOL)偏高(5.27 mmol/L) 甘油三脂(TG)偏高(1.72 mmol/L)
3、【尿液分析+尿沉渣】 粘液丝偏高(31 /HP)
4、【心电图】 1.窦性心动过缓
5、【颈部血管彩超】 1.右锁骨下动脉起始处斑块形成 2.右侧颈总动脉膨大处内中膜增厚

医生建议

【尿酸(UA)偏高】:
(1)尿酸（UA）是体内嘌呤代谢的最终产物。食物中的核酸分解生成嘌呤，体内组织中的核酸分解成嘌呤核苷，嘌呤和嘌呤核苷经过分解脱氨及氧化作用生成尿酸（UA）。
(2)大部分的尿酸由肾脏排出，其余在肝脏分解破坏或随胆汁排泄。肾脏在排泄尿酸过程中，由肾小球滤出尿酸，若肾功能不好的人，排泄功能差，尿中排出的尿酸少了，血尿酸就会增高。
(3)常见于肾脏疾病（如急慢性肾炎、肾结核、肾积水晚期等）；还可见于长期吃高嘌呤食物，如动物内脏、海鲜、贝类等，这种情况下，若不控制饮食，导致嘌呤长期偏高，即使肾功能正常，也会受高浓度尿酸的影响。
(4)另外，需要警惕的是，若尿酸长期偏高，会由尿酸盐结晶沉积引起痛风性关节炎、慢性间质性肾炎，血尿酸增高是诊断痛风的主要依据。
(5)应避免食用含嘌呤高的食物，如各种动物内脏、豆制品、海鲜等，不要喝酒，尤其是啤酒。忌酸性食物，忌醋，多饮水，每日尿量在 2 公升以上，碱化尿液。
(6)必要时在肾内科医生指导下进行降尿酸治疗，定期复查。

【总胆固醇(CHOL)偏高】:
(1)总胆固醇是脂质的主要成分之一，其数量受年龄、家族、性别、饮食、遗传等多种因素影响。总胆固醇对人体生长发育以及新陈代谢有重要的作用，正常值是 2.59-5.20mmol/L。
(2)总胆固醇升高后，会增加类脂物质的堆积，会产生更多的血管斑块，进而增加心脑血管疾病的风险。大于 5.21-5.69mmol/L 是胆固醇的临界偏高，即使是一个完全健康的人，只要总胆固醇＞7.2mmol/L 或低密度脂蛋白＞4.9mmol/L，未来发生心脑血管的风险就明显增高，应该马上治疗。
(3)总胆固醇升高根据病因可分为两大类：一是原发性，是由于遗传因素缺陷所致，另一种是继发性，可引起其升高的疾病主要有糖尿病、高血压、甲减、肝肾疾病等。
(4)降低总胆固醇的治疗中，原发性偏高应积极应用降脂药，曾经选择他汀类药物，胆固醇任不能达标的，可联合用药（如依折麦布等）。
(5)如果总胆固醇偏高，且患者有糖尿病、高血压、甲减、肝肾疾病或者已经发生心脑血管疾病的人更应积极用药，控制降低疾病风险。
(6)戒烟，增强运动，采用低脂、低糖饮食，少食富含脂肪、胆固醇及饱和脂肪酸的食物，多进食蔬菜、水果、豆制品、粗粮、鱼和高纤维食品。
(7)必要时在医师指导下使用降脂药物治疗，并前往内分泌科复诊。

【甘油三脂(TG)偏高】:
(1)甘油三酯是甘油和脂肪酸所构成的有机化合物，甘油三酯测定是脂类代谢的重要指标之一。

(2)甘油三酯增高与冠心病的发生有着重要的相关性，随年龄增大而有上升的趋势，其增高最常见于高脂和过量糖类饮食、肥胖等。
(3)甘油三酯主要功能是为机体提供能量，其正常值在 0.7-1.7mmol/L 之间，1.7-2.29mmol/L 为边缘增高，提示应该注意饮食和运动了。
(4)甘油三酯大于 2.3mmol/L，就称为高甘油三酯血症。甘油三酯增高虽然不会直接导致血管斑块的形成，但也会间接引起心脑血管疾病风险增加，同时，当甘油三酯大于 5.6mmol/L 时，还会增加急性胰腺炎的风险，所以降低甘油三酯的基础主要是控制饮食，饮食控制不佳可以选择药物治疗。
(5)生活方式的干预是控制甘油三酯水平升高的基础，包括减重，增加运动量，限制酒精摄入以及避免食用果糖和高碳水化合物食物。多食蔬菜水果，定期复查。
(6)明显增高者在医师的指导下使用降脂药物治疗，首选他汀和贝特类药物。

【粘液丝偏高】:
(1)尿常规中粘液丝是由尿路中细胞分泌出来的，在有尿路感染时分泌会明显增多，且伴有炎症细胞的出现。
(2)粘液丝偏高，可分为生理性偏高和病理性偏高两种，生理性偏高一般是由于喝水较少导致的尿液浓缩，一般在喝水后就能达到稀释的效果。
(3)病理性的粘液丝偏高是由于泌尿系炎症或者是前列腺炎导致的，需要注意观察，多喝水，同时有白细胞等炎症细胞增多时，应及时服用抗感染药物治疗。如果仅有粘液丝的增多而没有白细胞等炎症细胞增多时，尿路有炎症的可能性不大。
(4)建议平时饮食注意清淡，多喝水，少吃油腻和辛辣的食物，要注意个人清洁卫生，勤洗阴部，注意休息。

【窦性心动过缓】:
(1)可见于正常人、体力劳动者、运动员，无症状者一般不需治疗，可定期随访，跟踪观察。
(2)如果有症状（胸闷、黑矇、晕厥等）请做动态心电图等相关检查，在医生指导下服用提升心率的药物如：心宝、红参等。如果每分钟心率低于 45 次伴有晕厥、胸闷等症状时，需安装心脏起搏器。请前往心内科进一步治疗，长期随访。

【右锁骨下动脉起始处斑块形成】:
(1)颈动脉斑块是动脉硬化后，血管里面的垃圾沉淀在血管壁形成。斑块又分为硬斑和软斑两种。硬斑比较稳定，不容易脱落，软斑不稳定，容易破裂脱落，从而形成血管栓塞。
(2)建议：1.减低胆固醇水平。2.减低高血糖、高血压等高危因素，将血压、血糖控制在理想水平。3.积极进行生活干预，控制饮食，改善饮食结构，适量增加运动，戒烟限酒。4.必要时药物治疗。

【右侧颈总动脉膨大处内中膜增厚】:
(1)颈动脉内中膜增厚是一个超声诊断，它属于血管性疾病（动脉硬化）的早期表现，提示长期发展下去动脉硬化会形成斑块和狭窄闭塞病变。
(2)建议改变饮食结构，适量增加运动量，减缓动脉硬化发展的速度。如果有血脂高、胆固醇高、高血压、高血糖，就要进行相应的控制和预防，通过药物的干预，避免从内中膜增厚发展成斑块，进一步形成血管狭窄和闭塞的病变。

汇总医生： 丁昊炜

主检日期： 2023-12-25

主检医生：

分科结果

身高、体重、血压

项目名称	检查结果	项目名称	检查结果
身高	179cm	体重	80kg
血压	121/77mmHg		

***小结：**

未见异常

操作员：张文静　　检查日期:2023-12-22　　检查医生：名燕凌

检验报告

尿液分析+尿沉渣

项目名称	检查结果	单位	参考值	提示
白细胞尿	0	个/ul	0--13	
上皮细胞(EC)	0	/HP	0--28	
管型(CAST)	0	个/ul	0--1	
霉菌（尿）	0	/HP	0--0	
结晶	0	/HP	0--10	
透明度(CLA)	清亮			
胆红素(BIL)	-		阴性	
隐血(ERY)	-		阴性	
小圆上皮细胞(SRC)	0	个/ul	0--0	
维生素 C	-		阴性	
异常红细胞	0	个/ul	0--3	
红细胞（正常）	0	个/ul	0--6	
鳞状上皮细胞	0	个/ul	0--0	
粘液丝	31	个/ul	0--0	↑
颜色(Colour)	淡黄色			
尿葡萄糖(GLU)	-		阴性	
酮体(KET)	-		阴性	
比重(SG)	1.020		1.003--1.030	
酸碱度(PH)	6.5		4.5--8.0	
尿蛋白质(PRO)	-		阴性	
尿胆原(URO)	-		阴性	
亚硝酸盐(NIT)	-		阴性	
红细胞(尿)(RBC)	0	个/ul	0--6	
尿白细胞(LEU)	-		阴性	

***小结：**

粘液丝偏高(31 /HP)

操作员：李佳敏　检查日期:2023-12-22　检查医生:陈建国

血常规（五分类）

项目名称	检查结果	单位	参考值	提示
白细胞(WBC)	5.12	10^9/L	3.5--9.5	
淋巴细胞绝对值(LY#)	1.52	10^9/L	1.1--3.2	
淋巴细胞百分比(LY%)	29.6	%	20--50	
中性粒细胞绝对值(GR#)	3.17	10^9/L	1.8--6.3	
中性粒细胞百分比(GR%)	61.9	%	40--75	
嗜碱性粒细胞绝对值(BA#)	0.01	10^9/L	0--0.06	
嗜碱性粒细胞百分比(BA%)	0.2	%	0--1.0	
嗜酸性粒细胞绝对值(EO#)	0.07	10^9/L	0.02--0.52	
嗜酸性粒细胞百分比(EO%)	1.4	%	0.4--8.0	
血小板(PLT)	149	10^9/L	125--350	
血小板分布宽度(PDW)	16.6	%	15--17	
平均血小板体积(MPV)	10.0	fl	6.0--14.0	
血小板压积(PCT)	0.149	%	0.11--0.28	
红细胞(RBC)	5.17	10^12/L	4.3--5.8	
血红蛋白	152	g/L	130--175	
红细胞压积(HCT)	45.8	%	40--50	
红细胞平均体积(MCV)	88.6	fl	82--100	
平均血红蛋白含量(MCH)	29.5	pg	27--34	
平均血红蛋白浓度(MCHC)	332	g/L	316--354	
单核细胞绝对值(MO#)	0.35	10^9/L	0.1--0.60	
单核细胞百分比(MO%)	6.9	%	3--10	
红细胞分布宽度标准差	44.5	fl	35--56	

（RDW-SD）				
红细胞分布宽度变异系数（RDW-CV）	13.2	%	10.6--16.6	
大血小板比率	25.9	%	11--45	
大血小板数目	39	10^9/L	30--90	
未成熟粒细胞数目	0.01	10^9/L	0--999	
未成熟粒细胞百分比	0.2	%	0--100	
有核红细胞数目	0.000	10^9/L	0--9999	
有核红细胞百分比	0.00	/100WBC	0--9999	

***小结：**

未见异常

操作员：乔叶　检查日期:2023-12-22　检查医生:陈建国

肾功三项

项目名称	检查结果	单位	参考值	提示
肌酐(CREA)	92.00	umol/L	57--97	
尿酸(UA)	441.00	umol/L	200--420	↑
尿素测定（Urea）	5.90	mmol/L	3.1--8.0	

***小结：**

尿酸(UA)偏高(441.00 umol/L)

操作员：王小雪　检查日期:2023-12-22　检查医生:陈建国

空腹血糖

项目名称	检查结果	单位	参考值	提示
葡萄糖(GLU)	4.65	mmol/L	3.89--6.1	

***小结：**

未见异常

操作员：王小雪　检查日期:2023-12-22　检查医生:陈建国

血脂四项

项目名称	检查结果	单位	参考值	提示
动脉硬化指数	2.67		1.31--3.19	
总胆固醇(CHOL)	5.27	mmol/L	2.59--5.2	↑
甘油三脂(TG)	1.72	mmol/L	0.7--1.7	↑
低密度脂蛋白(LDL)	3.39	mmol/L	0--4.13	
高密度脂蛋白(HDL)	1.27	mmol/L	0.77--1.55	

***小结：**

总胆固醇(CHOL)偏高(5.27 mmol/L)　甘油三脂(TG)偏高(1.72 mmol/L)

操作员：王小雪　检查日期:2023-12-22　检查医生:陈建国

肝功能三项

项目名称	检查结果	单位	参考值	提示
γ-谷氨酰转肽酶(GGT)	41.0	U/L	10--60	
丙氨酸氨基转移酶(ALT)	17.00	U/L	9--50	
门冬氨酸氨基转移酶(AST)	23.00	U/L	15--40	
谷草比谷丙	1.35		0.4--2.5	

***小结：**

未见异常

操作员：王小雪　检查日期:2023-12-22　检查医生:陈建国

大同瑞慈康复医院 12导联心电图报告

邢建国　男　49岁　体检号:412510　病床号:

HR	: 55↓bpm	[60～100bmp]	诊断结果:
P	: 136↑ms	[0～110ms]	窦性心动过缓
PR	: 190ms	[120～200ms]	
QRS	: 106↑ms	[60～100ms]	
QT/QTc	: 441/422ms	[320～440/0～450ms]	
P/QRS/T	: 46/29/-1↓deg.	[0～75/-30～90/0～75deg]	
RV5/SV1	: 1.706/0.475mV	[0.0～2.5/0.0～2.0mV]	

诊断医生: 姜云生 陶东辉

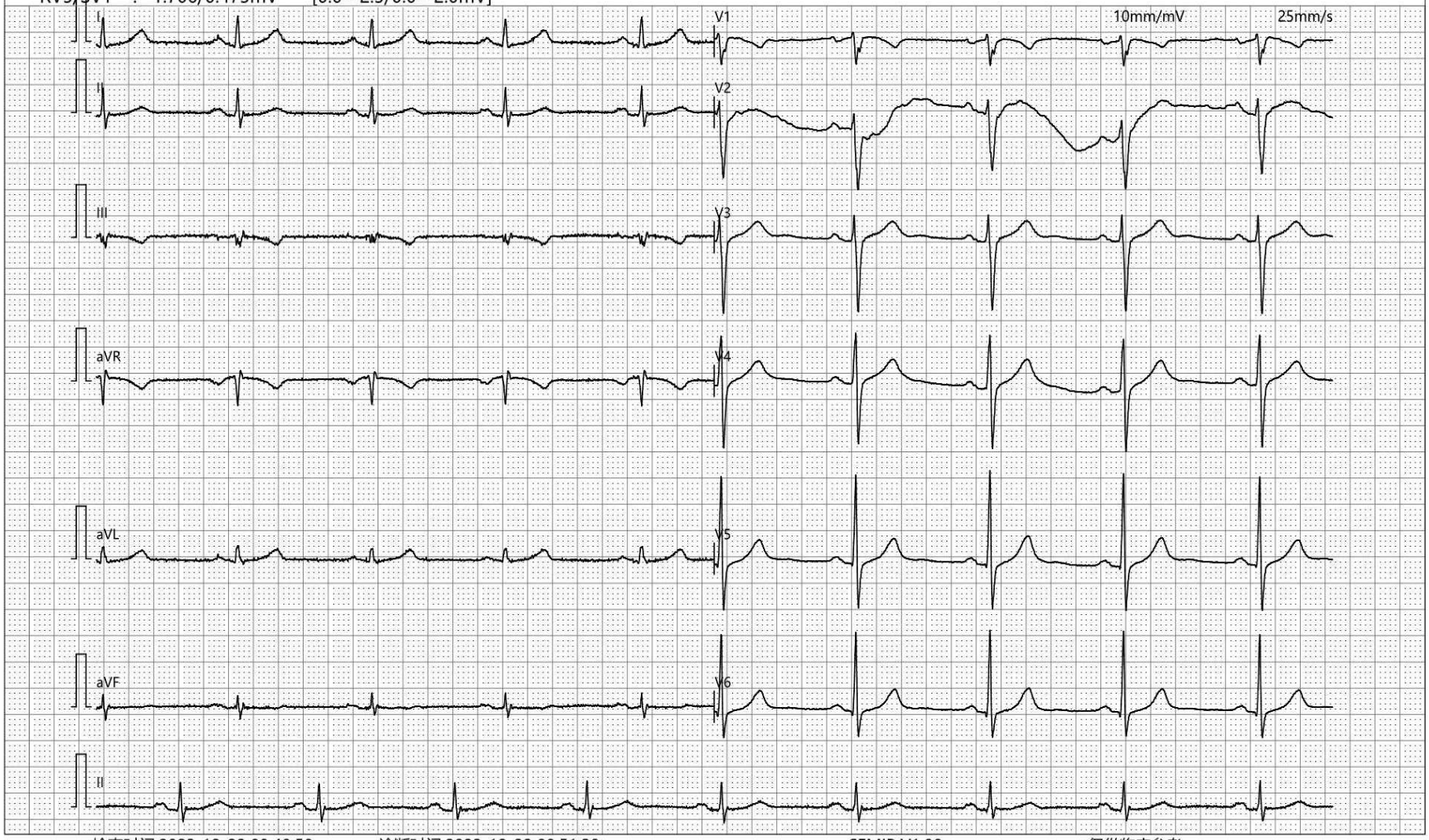

检查时间:2023-12-22 08:40:50　诊断时间:2023-12-22 08:51:38　SEMIP V1.90　*仅供临床参考*

大同瑞慈康复医院
0352-2824444

双源 CT 诊断图文报告

流水号：2301110527 **影像号：CT20231222028**

姓名：邢建国	年龄：49 岁	性别：男	检查设备：西门子量子双源 CT
体检号：412510	申请医院：本院	体检科室：体检科	检查部位：肺部双源 CT

经典图像：

影像所见：

胸廓对称，骨性肋骨完整，胸壁软组织结构良好，两肺支气管血管纹理走行分布良好，支气管束结构清晰，双肺通气良好。肺门结构未见异常。纵隔无偏移，段以上支气管通畅。心影及大血管形态结构正常，纵隔内未见肿大淋巴结。胸膜未见异常。

影像诊断：

胸部未见明显异常

报告医师：剧艳军 检查日期：2023-12-24

审核医师：剧艳军 报告日期：2023-12-24

大同市医学影像研究中心

注：本报告仅供临床医生参考！

地址：大同市魏都大道 79 号。若有疑问，请致电：0352---2830580

医学影像

超声诊断图文报告

流水号：2301110527 **影像号：1493849**

姓名：邢建国	年龄：49 岁	性别：男	检查设备：Vivid E95
体检号：412510	申请医院：本院	体检科室：体检科	检查部位：甲状腺彩超

经典图像：

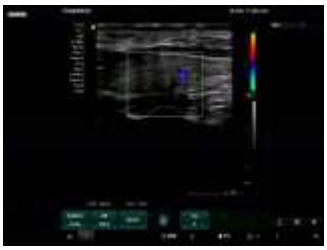

影像所见：

甲状腺双侧叶形态正常，包膜完整，实质回声均匀，CDFI：未见异常血流信号。
双侧颈部未见明显肿大淋巴结。

影像诊断：

甲状腺双侧叶未见异常

报告医师：李菊蓉 检查日期：2023-12-22

审核医师：李菊蓉 报告日期：2023-12-22

大同市医学影像研究中心

注：本报告仅供临床医生参考！

地址：大同市魏都大道 79 号。若有疑问，请致电：0352---2830580

医学影像

超声诊断图文报告

流水号：2301110527 **影像号：1493853**

姓名：邢建国	年龄：49 岁	性别：男	检查设备：Vivid E95
体检号：412510	申请医院：本院	体检科室：体检科	检查部位：颈部血管彩超

经典图像：

影像所见：

右锁骨下动脉起始处探及一等回声斑块，大小约 6.5*2.3mm，右侧颈总动脉膨大处内中膜局部增厚，厚约 1.3mm，左侧颈总动脉、双颈内、颈外动脉起始段内中膜不增厚，内壁欠光滑，管壁未见明确强回声斑。CDFI：血流充盈好。PW：频谱形态正常。

双侧椎动脉走行正常，椎动脉内径正常，管壁不厚，管腔内为无回声，CDFI：血流充盈好。PW：频谱正常。

影像诊断：

1.右锁骨下动脉起始处斑块形成

2.右侧颈总动脉膨大处内中膜增厚

报告医师：李菊蓉 检查日期：2023-12-22

审核医师：李菊蓉 报告日期：2023-12-22

大同市医学影像研究中心

注：本报告仅供临床医生参考！

地址：大同市魏都大道 79 号。若有疑问，请致电：0352---2830580

医学影像

超声诊断图文报告

流水号：2301110527 **影像号：1493859**

姓名：邢建国	年龄：49 岁	性别：男	检查设备：Vivid E95
体检号：412510	申请医院：本院	体检科室：体检科	检查部位：全腹彩超

经典图像：

影像所见：

肝脏大小形态正常，包膜光滑完整，实质回声均匀，肝内管道系统走行清晰，门静脉及肝内胆管不扩张。
胆囊大小形态正常，壁不厚、光滑，囊内透声好，肝外胆管不扩张。
胰腺大小形态正常，实质回声均匀，主胰管不扩张。
脾脏大小形态正常，实质回声均匀，脾门静脉不宽。
双肾大小形态正常，皮髓质分界清晰，集合系统未见分离，双侧输尿管未见扩张。
膀胱未充盈。
前列腺形态正常，大小约 3.9*2.7*2.6cm，实质回声欠均匀。

影像诊断：

肝、胆、脾、胰、双肾、前列腺未见明显异常

报告医师：李菊蓉 检查日期：2023-12-22

审核医师：李菊蓉 报告日期：2023-12-22

大同市医学影像研究中心

注：本报告仅供临床医生参考！

地址：大同市魏都大道 79 号。若有疑问，请致电：0352---2830580