



2301110516

# 大同五洲心血管病医院

## 健康体检报告

体检编号	412499	工号	43
姓名	藏金生		
性别	男	年龄	58岁
单位	大同聚辉能源有限责任公司		
部门	大同聚辉能源有限责任公司		
联系电话	13393521793		
体检日期	2025-12-31		

尊敬的藏金生先生您好！

首先，五洲心血管健康体检全体员工欢迎您的光临，并对您的信任表示衷心的感谢！

您于 2025-12-31 （体检编号：412499）完成健康检查，本机构的各科医生已根据您的体检项目及结果，汇总成此份健康体检报告，并经总检医生审核。据此提出对您健康状况的综合分析及建议。

五洲心血管健康体检倡导守护心健康，预见未来的人文理念。希望您仔细阅读并妥善地保管此份健康体检报告，并认真关注报告中的提示与建议，若您对报告内容有任何疑问，可直接与五洲健康体检客服部联系，进一步咨询。

健康体检咨询电话：0352-5332388

客户服务咨询电话：0352-5339811

五洲健康体检报告由下列内容组成：

第一部分：主检报告

第二部分：分科分项结果

第三部分：检验报告

第四部分：附表

大同五洲心血管病医院  
0352-5332388

## 主检报告

### 检查综述

- 1、【血常规（五分类）】 血小板分布宽度(PDW)偏低(12.7 f1)
- 2、【尿液分析+尿沉渣】 隐血(ERY)1+ 鳞状上皮细胞偏高(3 /HP) 尿白细胞(LEU)1+
- 3、【肺部双源 CT】 1.右肺上叶陈旧性病变 2.双肺多发钙化结节
- 4、【甲状腺彩超】 甲状腺右侧叶结节 TI-RADS III级
- 5、【全腹彩超】 肝囊肿

### 医生建议

#### 【血小板分布宽度(PDW)偏低】：

- (1)供内科结合临床参考。

#### 【隐血(ERY)1+】：

- (1)尿隐血可分为肉眼血尿和镜下血尿。肉眼血尿是指肉眼能见到血色的尿，尿液呈洗肉水色或血色，通常在1000ml尿中含有1ml血液即肉眼可见。镜下血尿是指尿的颜色正常，通过显微镜可以观察到尿液中含红细胞，通常离心沉淀后的尿液镜检每高倍视野有红细胞3个以上。
- (2)尿隐血是泌尿系疾病常见的症状之一，生理情况下女性生理期、运动后等都可以引起，病理情况下大多是由泌尿系统疾病引起，如泌尿系炎症、尿路结石等，也有一些血尿是由全身性疾病或泌尿系统邻近器官所致。
- (3)需要指出的是：尿液呈红色并不都是血尿，有些药物、食物都能使尿液呈红色、橙色或褐色；由于严重创伤、错误输血等大量红细胞或组织破坏，也可导致血红蛋白或肌红蛋白尿。
- (4)建议往泌尿外科进一步复查，以明确诊断。

#### 【鳞状上皮细胞偏高】：

- (1)在生理情况下，机体正常的新陈代谢都会引起鳞状上皮细胞的脱离，这是一种正常的机体现象。如果长时间出现鳞状上皮细胞偏高的现象时，则有可能是尿路感染、泌尿系统结石等因素导致，应及时往泌尿外科进一步诊断治疗。

#### 【尿白细胞(LEU)1+】：

- (1)建议泌尿外科诊断治疗。

#### 【双肺多发钙化结节】：

- (1)建议呼吸科诊断治疗

#### 【右肺上叶陈旧性病变】：

- (1)建议呼吸内科诊断治疗。

#### 【甲状腺右侧叶结节】：

- (1)甲状腺结节是一种常见的甲状腺疾病，很多甲状腺疾病可表现为结节，如可由甲状腺退行性变、炎症、自身免疫性及新生物等多种病变所致。甲状腺结节在各个年龄段的男女人群中均可见到，但中年女性中较多。

大同五洲心血管病医院

0352-5332388

(2) 甲状腺结节分良性和恶性两大类，良性的占绝大多数，恶性者不足 1%，判断甲状腺结节的良恶主要依靠病史、体格检查、放射性核素扫描、穿刺细胞学检查。

(3) 建议往外科就诊，进一步检查，明确诊断，结合临床诊治并定期复查。

**【肝囊肿】：**

(1) 肝囊肿，通俗说就是肝脏中的水泡。绝大多数的肝囊肿都是先天性的，即因先天发育的某些异常导致了肝囊肿形成。

(2) 肝囊肿病因大多数系肝内小胆管发育障碍所致，单发性肝囊肿的发生是由于异位胆管造成。肝囊肿生长缓慢，所以可能长期或终生无症状，其临床表现也随囊肿位置、大小、数目以及有无压迫邻近器官和有无并发症而异。

(3) 肝囊肿是一种较常见的肝脏良性疾病，一般没有什么症状，也不会影响肝功。5CM 以下的肝囊肿一般不需要特殊治疗。当囊肿长大到一定程度，可能会压迫胃肠道而引起症状，如上腹不适饱胀；也有因囊肿继发细菌感染而有腹痛、发热的。

(4) 肝囊肿首次发现，建议作 MRI 或 CT 检查，除外肝内其它占位性病变。

(5) 过大的肝囊肿，对肝脏本身或周围的器官有压迫症状的，或有炎症的，往外科治疗。

(6) 已确诊为肝囊肿，动态观察，定期 B 超检查进行对照，监测囊肿大小。

(7) 解除顾虑和紧张情绪，保持良好心态，切忌大怒。

(8) 多食新鲜蔬菜和水果，保持大便通畅，防止便秘；保证营养，宜食清淡富含蛋白质的食物为主；限制饮酒。

(9) 不宜剧烈运动，防止过度用力，以免增加腹腔压力。

(10) 如有症状请及时就诊。

汇总医生： 丁昊炜

主检日期： 2026-01-02

主检医生：

分科结果

身高、体重、血压

项目名称	检查结果	项目名称	检查结果
身高	162cm	体重	57kg
血压	125/72mmHg		

\*小结:

未见异常

操作员：闫辛儿 检查日期：2025-12-31 检查医生：名燕凌

## 检验报告

## 尿液分析+尿沉渣

项目名称	检查结果	单位	参考值	提示
白细胞尿	11	个/u1	0--13	
上皮细胞(EC)	3	/HP	0--28	
管型(CAST)	0	个/u1	0--1	
霉菌(尿)	0	/HP	0--0	
结晶	0	/HP	0--10	
透明度(CLA)	清亮			
胆红素(BIL)	-		阴性	
隐血(ERY)	1+		阴性	
小圆上皮细胞(SRC)	0	个/u1	0--0	
维生素C	-		阴性	
异常红细胞	1	个/u1	0--3	
红细胞(正常)	2	个/u1	0--6	
鳞状上皮细胞	3	个/u1	0--0	↑
粘液丝	0	个/u1	0--0	
颜色(Colour)	淡黄色			
尿葡萄糖(GLU)	-		阴性	
酮体(KET)	-		阴性	
比重(SG)	1.030		1.003--1.030	
酸碱度(PH)	5.0		4.5--8.0	
尿蛋白质(PRO)	-		阴性	
尿胆原(URO)	-		阴性	
亚硝酸盐(NIT)	-		阴性	

大同五洲心血管病医院

0352-5332388

红细胞(尿)(RBC)	3	个/u1	0--6
尿白细胞(LEU)	1+		阴性

**\*小结:**

隐血(ERY)1+ 鳞状上皮细胞偏高(3 /HP) 尿白细胞(LEU)1+

操作员：祁佳佳 检查日期:2025-12-31

检查医生:康健忠

**血常规（五分类）**

项目名称	检查结果	单位	参考值	提示
白细胞(WBC)	5.96	10 <sup>9</sup> /L	3.5--9.5	
淋巴细胞绝对值(LY#)	2.01	10 <sup>9</sup> /L	1.1--3.2	
淋巴细胞百分比(LY%)	33.7	%	20--50	
中性粒细胞绝对值(GR#)	3.48	10 <sup>9</sup> /L	1.8--6.3	
中性粒细胞百分比(GR%)	58.3	%	40--75	
嗜碱性粒细胞绝对值(BA#)	0.03	10 <sup>9</sup> /L	0--0.06	
嗜碱性粒细胞百分比(BA%)	0.5	%	0--1.0	
嗜酸性粒细胞绝对值(E0#)	0.20	10 <sup>9</sup> /L	0.02--0.52	
嗜酸性粒细胞百分比(E0%)	3.4	%	0.4--8	
血小板(PLT)	198	10 <sup>9</sup> /L	125--350	
血小板分布宽度(PDW)	12.7	%	15--17	↓
平均血小板体积(MPV)	11.1	f1	6.0--14.0	
血小板压积(PCT)	0.219	%	0.11--0.28	
红细胞(RBC)	4.40	10 <sup>12</sup> /L	4.3--5.8	
血红蛋白	130	g/L	130--175	
红细胞压积(HCT)	40.5	%	40--50	
红细胞平均体积(MCV)	92.0	f1	82--100	
平均血红蛋白含量(MCH)	29.5	pg	27--34	
平均血红蛋白浓度(MCHC)	321	g/L	316--354	

大同五洲心血管病医院

0352-5332388

单核细胞绝对值(MO#)	0.24	10 <sup>9</sup> /L	0.1--0.6	
单核细胞百分比(MO%)	4.1	%	3--10	
红细胞分布宽度标准差(RDW-SD)	45.8	f1	35--56	
红细胞分布宽度变异系数(RDW-CV)	14.0	%	10.6--16.6	
大血小板比率	33.0	%	11--45	
大血小板数目	66	10 <sup>9</sup> /L	30--90	
未成熟粒细胞数目	0.00	10 <sup>9</sup> /L	0--0.6	
未成熟粒细胞百分比	0.0	%	0--10	
有核红细胞数目	0.004	10 <sup>9</sup> /L	0--9999	
有核红细胞百分比	0.06	/100WBC	0--9999	

**\*小结:**

血小板分布宽度(PDW)偏低(12.7 f1)

操作员：祁佳佳 检查日期:2025-12-31

检查医生:康建忠

**肾功三项**

项目名称	检查结果	单位	参考值	提示
肌酐(CREA)	58.70	umol/L	41.000-97.000	
尿酸(UA)	225.00	umol/L	200.000-420.000	
尿素测定(Urea)	6.00	mmol/L	2.600-9.500	

**\*小结:**

未见异常

操作员：刘慧芳 检查日期:2025-12-31

检查医生:0007

**空腹血糖**

项目名称	检查结果	单位	参考值	提示
葡萄糖(GLU)	5.51	mmol/L	3.890-6.100	

**\*小结:**

大同五洲心血管病医院

0352-5332388

未见异常

操作员：刘慧芳 检查日期：2025-12-31 检查医生：陈建国

### 血脂四项

项目名称	检查结果	单位	参考值	提示
动脉硬化指数	2.21		1.310-3.190	
总胆固醇(CHOL)	7.08	mmol/L	2.590-5.200	↑
甘油三脂(TG)	4.05	mmol/L	0.700-1.700	↑
低密度脂蛋白(LDL)	2.41	mmol/L	0.000-4.130	
高密度脂蛋白(HDL)	1.09	mmol/L	0.770-1.550	

#### \*小结:

未见异常

操作员：刘慧芳 检查日期：2025-12-31 检查医生：陈建国

### 肝功能三项

项目名称	检查结果	单位	参考值	提示
γ-谷氨酰转肽酶(GGT)	17.00	U/L	10.000-60.000	
丙氨酸氨基转移酶(ALT)	24.00	U/L	9.000-50.000	
门冬氨酸氨基转移酶(AST)	18.00	U/L	13.000-40.000	
谷草比谷丙	0.75		0.400-2.500	

#### \*小结:

未见异常

操作员：刘慧芳 检查日期：2025-12-31 检查医生：陈建国

# 体检科 12导联心电图报告

藏金生 男 58岁

体检号:412499

病床号:

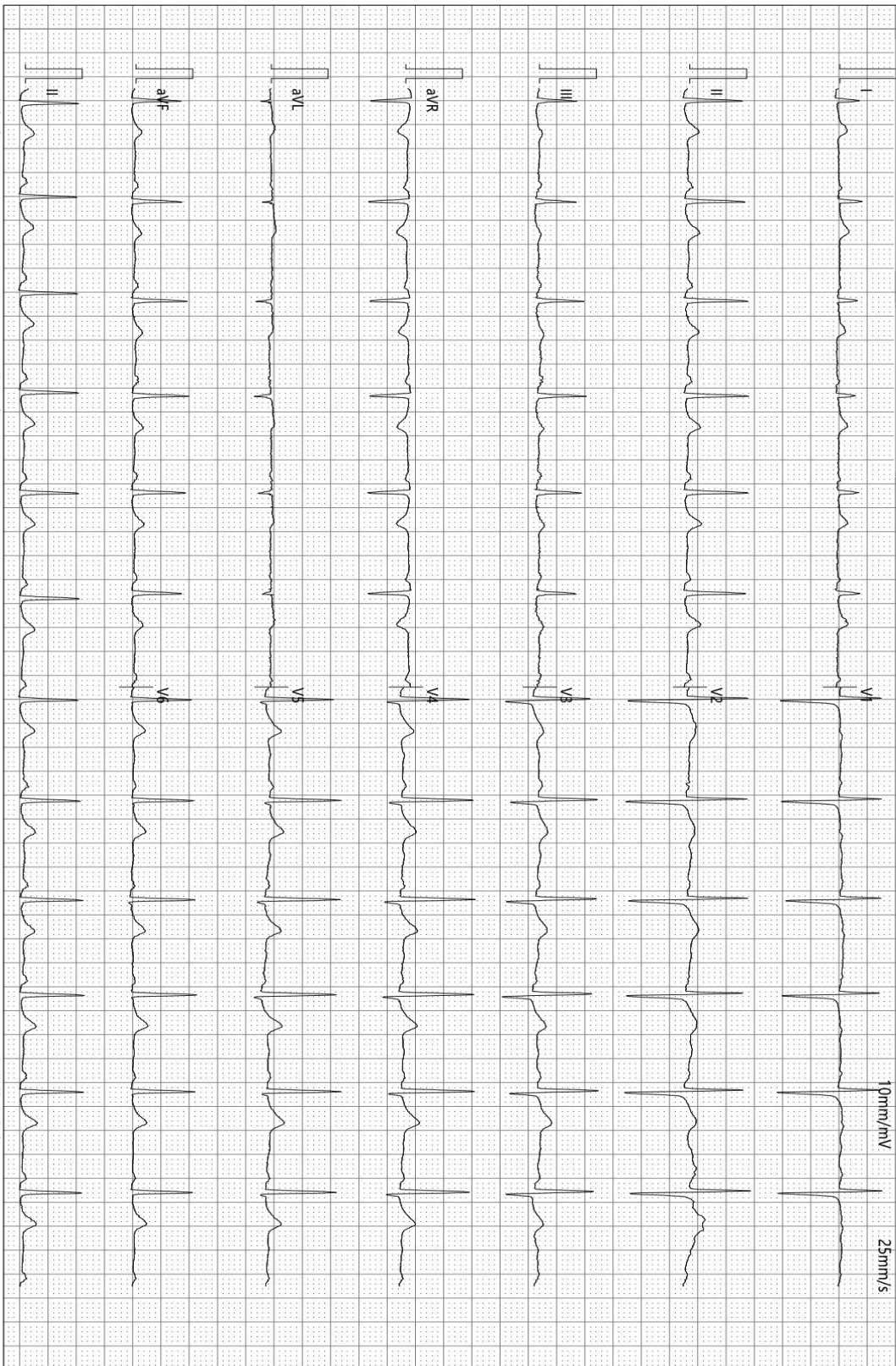
诊断结果:

- 1.窦性心律
- 2.正常心电图

诊断医生:

*藏金生*  
周志辉

HR : 72bpm [60~100bpm]  
 P : 103ms [0~110ms]  
 PR : 150ms [120~200ms]  
 QRS : 70ms [60~100ms]  
 QT/QTc : 369/406ms [320~440/0~450ms]  
 P/QRS/T : 65/70/50deg [0~75/-30~90/0~75deg]  
 RV5/SV1 : 1.245/1.031mV [0.0~2.5/0.0~2.0mV]



检查时间:2025-12-31 09:04:44

诊断时间:2025-12-31 09:10:37

SEMIP V1.90

仅供临床参考



大同五洲心血管病医院

## 超声诊断图文报告

流水号: 2301110516

超声号: 2093029

姓名: 藏金生

年龄: 58岁

性别: 男

检查设备: Vivid E95

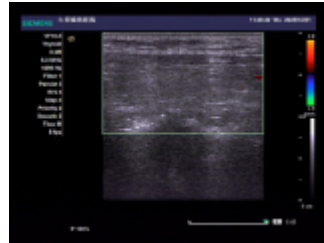
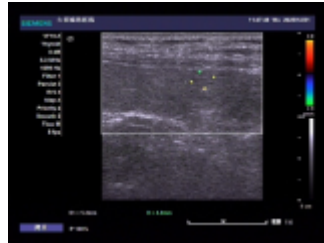
体检号: 412499

申请医院: 本院

体检科室: 体检科

检查部位: 甲状腺彩超

### 经典图像:



### 影像所见:

甲状腺双侧叶形态正常, 包膜完整, 右侧叶实质内探及大小约 0.5\*0.4cm 低回声结节, 形态规则, 边界清, 余实质回声均匀, CDFI: 未见异常血流信号。

双侧颈部未见明显肿大淋巴结。

### 影像诊断:

甲状腺右侧叶结节 TI-RADS III 级

报告医师: 李菊蓉

检查日期: 2025-12-31

审核医师: 李菊蓉

报告日期: 2025-12-31

温馨提示: 本报告仅供临床医生参考! 若有疑问, 请致电: 0352-5339668

地址: 大同市平城区迎宾街 750 号。

大同五洲心血管病医院

0352-5332388



大同五洲心血管病医院

## 超声诊断图文报告

流水号: 2301110516

超声号: 2093032

姓名: 藏金生

年龄: 58岁

性别: 男

检查设备: Vivid E95

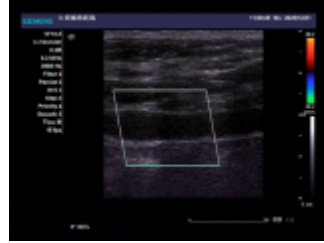
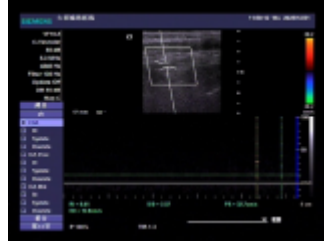
体检号: 412499

申请医院: 本院

体检科室: 体检科

检查部位: 颈部血管彩超

经典图像:



影像所见:

右锁骨下动脉起始处、双侧颈总动脉、颈内、颈外动脉起始段内中膜不增厚, 内壁欠光滑, 管壁未见明确强回声斑。CDFI: 血流充盈好。PW: 频谱形态正常。 双侧椎动脉走行正常, 椎动脉内径正常, 管壁不厚, 管腔内为无回声, CDFI: 血流充盈好。PW: 频谱正常。

影像诊断:

双侧颈动脉、椎动脉未见明显异常

报告医师: 李菊蓉

检查日期: 2025-12-31

审核医师: 李菊蓉

报告日期: 2025-12-31

温馨提示: 本报告仅供临床医生参考! 若有疑问, 请致电: 0352---5339668

地址: 大同市平城区迎宾街 750 号。

大同五洲心血管病医院

0352-5332388



# 大同五洲心血管病医院

## 超声诊断图文报告

流水号: 2301110516

超声号: 2093034

姓名: 藏金生

年龄: 58岁

性别: 男

检查设备: Vivid E95

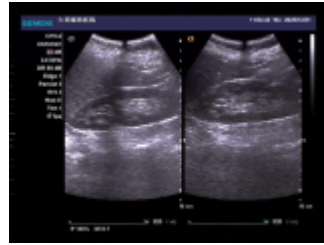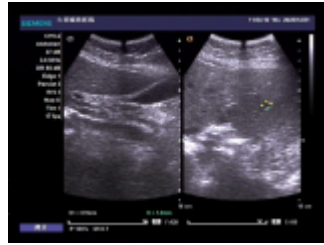
体检号: 412499

申请医院: 本院

体检科室: 体检科

检查部位: 全腹彩超

经典图像:



影像所见:

肝脏大小形态正常,包膜光滑完整,于肝内可见大小约0.9\*0.7cm囊性回声,余实质回声均匀,肝内管道系统走行清晰,门静脉及肝内胆管不扩张。

胆囊大小形态正常,壁不厚、光滑,囊内透声好,肝外胆管不扩张。

胰腺大小形态正常,实质回声均匀,主胰管不扩张。

脾脏大小形态正常,实质回声均匀,脾门静脉不宽。

双肾大小形态正常,皮髓质分界清晰,集合系统未见分离,双侧输尿管未见扩张。

影像诊断:

肝囊肿

报告医师: 李菊蓉

检查日期: 2025-12-31

审核医师: 李菊蓉

报告日期: 2025-12-31

温馨提示: 本报告仅供临床医生参考! 若有疑问, 请致电: 0352---5339668

地址: 大同市平城区迎宾街750号。

大同五洲心血管病医院

0352-5332388



# 双源 CT 诊断图文报告

ID号: 2301110516

影像号: CT20251231038

姓名: 藏金生

年龄: 58岁

性别: 男

检查设备: 西门子量子双源 CT

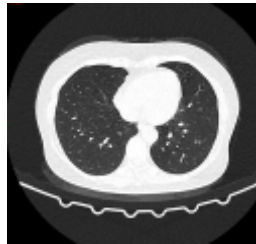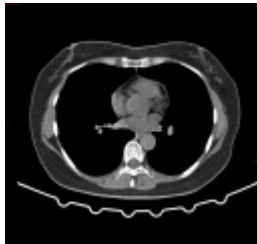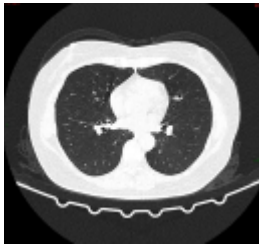体检号: 412499

申请医院: 本院

体检科室: 体检科

检查部位: 肺部双源 CT

## 经典图像:



## 影像所见:

双侧胸廓对称, 气管居中。气管及支气管未见狭窄及阻塞。双肺支气管血管束形态、结构、走行正常, 右肺上叶可见多发微小实性结节及条索状高密度影; 双肺多发钙化结节。双肺门不大, 形态自然。心脏及大血管大小、形态未见异常。纵隔内未见肿块及肿大淋巴结。胸膜无增厚, 胸膜腔内无积液。胸壁软组织及骨骼未见病变征象。

## 影像诊断:

1. 右肺上叶陈旧性病变
2. 双肺多发钙化结节

报告医师: 张剑峰

检查日期: 2026-01-01

审核医师: 张剑峰

报告日期: 2026-01-01

---

温馨提示：本报告仅供临床医生参考！如有疑问，请致电：0352---5339668

地址：大同市平城区迎宾街 750 号。

---

大同五洲心血管病医院  
0352-5332388

---

---