2301030527

大同瑞慈健康体检

报

告

册

体检编号	411040	工号	14
姓　　名	马丽慧		
性　　别	男	年龄	70 岁
单　　位	交通银行股份有限公司大同		
部　　门	交通银行股份有限公司大同分行		
联系电话	15135248616		
体检日期	2023-12-29		

大同瑞慈康复医院
0352-2824444

尊敬的 马丽慧先生 您好!

首先,瑞慈健康体检全体员工欢迎您的光临,并对您的信任表示衷心的感谢 !

您于 2023-12-29 (体检编号: 411040) 完成健康检查,本机构的各科医生已根据您的体检项目及结果,汇总成此份健康体检报告,并经总检医生审核。据此提出对您健康状况的综合分析及建议。

瑞慈健康体检倡导"大健康、大康复",提出"健康是第一财富 (Rich)" 的人 文理念。希望您仔细阅读并妥善地保管此份健康体检报告,并认真关注报告中的 提示与建议,若您对报告内容有任何疑问,可直接与瑞慈健康体检客服部联系,进 一步咨询。

健康体检咨询电话: 0352-2824444

客户服务咨询电话: 0352-2830597
400-6112995

瑞慈健康体检报告由下列内容组成:

第一部分:主检报告

第二部分:分科分项结果

第三部分:检验报告

第四部分:附表

主检报告

检查综述

1、【身高、体重、血压】 （1）体重指数 25.48：超重 （2）血压 152/85：本次测量收缩期血压偏高
2、【内科】 （1）心脏杂音：主动脉瓣区 III 级收缩期杂音
3、【眼科】 （1）左眼视力下降 （2）右眼视力下降
4、【血脂四项】 总胆固醇(CHOL)偏高(5.74 mmol/L) 高密度脂蛋白(HDL)偏高(1.72 mmol/L)
5、【尿液分析+尿沉渣】 鳞状上皮细胞偏高(1 /HP) 粘液丝偏高(3 /HP)
6、【脑部双源 CT】 脑白质脱髓鞘性缺血改变， 额顶叶皮层下半卵圆中心、放射冠区多发缺血灶，部分梗塞灶形成。
7、【CT 检查二】 呼吸性细支气管炎并间质改变 左肺舌段纤维粘连 冠状动脉硬化性改变，进一步检查
8、【心电图】 1.窦性心律 2.完全性右束支阻滞 3.心电轴左偏
9、【全腹彩超】 胆囊结石
10、【骨密度检查】 骨质减少
11、【口腔科】 （1）左下第一磨牙 龋齿 左上第三磨牙 右上第三磨牙 残根 右上第一磨牙 牙齿缺失 （2）牙龈萎缩 牙龈色红，探之出血 （3）牙周：牙结石
12、【动脉硬化检测】 双侧下肢静态 ABI 未见异常；双侧外周动脉僵硬度增高。

医生建议

【超重】：
(1)体重指数是判断体重超标或偏低的主要指标。体重是反映和衡量一个人健康状况的重要标志之一，过胖和过瘦都不利于健康，身高体重不协调也不会给人以美感。体重的变化，还会直接反映身体长期的热量平衡状态。
(2)当需要比较及分析一个人的体重对于不同身高的人所带来的健康影响时，体重指数是一个中立而可靠的指标。其主要适用于需要体重测试、体型肥胖和全身检查的人群。
(3)体重指数（BMI）是世界卫生组织推荐的国际统一使用的肥胖分型标准，也是目前国际上常用的衡量人体胖瘦程度以及是否健康的一个标准，其计算方式为：BMI=体重（千克）/身高（米×米）。成人的标准值是 BMI18.5-23.9 之间。低于 18.5 为体重指数偏低；高于 23.9 则为体重指数偏高。
(4)一般表现为体重超重或肥胖，超重及肥胖会出现一系列代谢性疾病，如高血压、高血糖、高血脂、高尿酸血症等，所以体重指数偏高者一定要注意控制体重。
(5)合理控制饮食，食品多样化，食物纤维可适量增加，饮食规律，避免暴饮暴食，低盐、低脂饮食为主，减少高热量食物的摄入。
(6)加强体育锻炼，每天最少保持 30 分钟的中等强度运动。鼓励每天至少快步走 6000 步比较健康。肥胖患者不适合较剧烈的运动，会加重膝关节的负担，可以选择游泳、划船等对膝关节负荷较小的运动。
(7)定期检查血糖、血脂、肝功、肝脏 B 超等，积极治疗基础性疾病。
(8)减少热量摄取及增加热量消耗。强调以健康行为、饮食、运动为主的综合治疗。

【本次测量收缩期血压偏高】：
(1)所谓单纯收缩期高血压，顾名思义是指一个人的舒张压（即低压）不高，仅仅是收缩压（即高压）超过正常范围。

(2)单纯收缩期高血压标准为收缩压在 140mmHg 以上，舒张压为 90mmHg 以下。如果收缩压在 140-149mmHg，又称单纯收缩期临界高血压。由于单纯收缩期高血压大部分发生在 60 岁以上的老年人，故又称老年单纯收缩期高血压。
(3)当病人患主动脉硬化、甲状腺功能亢进、主动脉关闭不全、体循环动静脉瘘、动脉导管未闭及原因不明的高动力循环状态时，也常伴有收缩期高血压，但这些不包括在单纯收缩期高血压范围内。
(4)劳逸结合，保持良好身心状态。避免各种诱因：如情绪低落、紧张等。改进生活方式，适当低盐、低脂、低胆固醇饮食，戒烟酒。必要时心血管专科诊治，定期复诊。
(5)平时应低盐（每天 5～10g）、低脂饮食（少吃动物脂肪与内脏）；忌烟限酒。遵照医嘱坚持服药，定期测量血压，宜控制在 140/90mmHg 以下，若合并有糖尿病和肾病，要把血压控制在 130/80mmHg 以下。
(6)血压到正常水平时，说明此时选用的降压药和治疗方案基本合适，但并不意味着高血压已被"治愈"，应坚持治疗。若盲目自行停药或间断服药，常会使血压波动很大，而加重心、脑、肾和血管的损害。

【心脏杂音】:
(1)心脏杂音是有别于平常所能听到的正常心音之外，在收缩期或者是舒张期形成的能听到的心脏声音就叫心脏杂音。
(2)心脏杂音从出现的时间大致分为两种，一是出现在心脏收缩期间，以吹风样声音为特征，称为收缩期杂音；二是出现在心脏舒张期间，以隆隆样声音为特征，称为舒张期杂音。
(3)心脏杂音在进行心脏听诊检查时可以听到。声音的强度可分为 6 级。1-2 级杂音大部分属于生理性杂音，临床上没有实际意义，本身没有器质性心脏结构改变，完善心脏超声检查后无阳性结果，可无需治疗。
(4)3 级以上杂音一般都是病理性杂音，很多都是因为患有器质性心脏疾病所致，如风湿性心脏病、高心病等都有可能引起这种表现。
(5)多数心脏杂音多伴随心脏器质性结构的改变，如先天性心脏病的房间隔缺损、室间隔缺损、动脉导管未闭、狭窄瓣膜疾病的二尖瓣狭窄、二尖瓣关闭不全等疾病，这些疾病多数情况下是需要治疗的。

【收缩期杂音】:
(1)心脏杂音是有别于平常所能听到的正常心音之外，在收缩期或者是舒张期形成的能听到的心脏声音就叫心脏杂音。
(2)心脏杂音从出现的时间大致分为两种，一是出现在心脏收缩期间，以吹风样声音为特征，称为收缩期杂音；二是出现在心脏舒张期间，以隆隆样声音为特征，称为舒张期杂音。
(3)心脏杂音在进行心脏听诊检查时可以听到。声音的强度可分为 6 级。1-2 级杂音大部分属于生理性杂音，临床上没有实际意义，本身没有器质性心脏结构改变，完善心脏超声检查后无阳性结果，可无需治疗。
(4)3 级以上杂音一般都是病理性杂音，很多都是因为患有器质性心脏疾病所致，如风湿性心脏病、高心病等都有可能引起这种表现。
(5)多数心脏杂音多伴随心脏器质性结构的改变，如先天性心脏病的房间隔缺损、室间隔缺损、动脉导管未闭、狭窄瓣膜疾病的二尖瓣狭窄、二尖瓣关闭不全等疾病，这些疾病多数情况下是需要治疗的。

【视力下降】:
(1)视力下降是由角膜白斑或角膜炎、晶状体混浊、眼底疾病、屈光不正等原因引起，建议眼科诊断治疗。

【总胆固醇(CHOL)偏高】:
(1)总胆固醇是脂质的主要成分之一，其数量受年龄、家族、性别、饮食、遗传等多种因素影响。总胆固醇对人体生长发育以及新陈代谢有重要的作用，正常值是 2.59-5.20mmol/L。
(2)总胆固醇升高后，会增加类脂物质的堆积，会产生更多的血管斑块，进而增加心脑血管疾病的风险。大于 5.21-5.69mmol/L 是胆固醇的临界偏高，即使是一个完全健康的人，只要总胆固醇＞7.2mmol/L 或低密度脂蛋白＞4.9mmol/L，未来发生心脑血管的风险就明显增高，应该马上治疗。
(3)总胆固醇升高根据病因可分为两大类：一是原发性，是由于遗传因素缺陷所致，另一种是继发性，可引起其升高的疾病主要有糖尿病、高血压、甲减、肝肾疾病等。
(4)降低总胆固醇的治疗中，原发性偏高应积极应用降脂药，曾经选择他汀类药物，胆固醇任不能达标的，可联合用药（如依折麦布等）。
(5)如果总胆固醇偏高，且患者有糖尿病、高血压、甲减、肝肾疾病或者已经发生心脑血管疾病的人更应积极用药，控制降低疾病风险。

(6)戒烟，增强运动，采用低脂、低糖饮食，少食富含脂肪、胆固醇及饱和脂肪酸的食物，多进食蔬菜、水果、豆制品、粗粮、鱼和高纤维食品。
(7)必要时在医师指导下使用降脂药物治疗，并前往内分泌科复诊。

【高密度脂蛋白(HDL)偏高】:
(1)高密度脂蛋白(HDL)主要在肝脏合成，具有抗动脉粥样硬化的功能，是冠心病的保护因子。高密度脂蛋白(HDL)能将周围组织包括动脉壁内的胆固醇运转到肝脏进行代谢，是一种抗动脉粥样硬化的血浆脂蛋白。
(2)高密度脂蛋白(HDL)的含量与心血管的发病率和病变程度呈负相关，即高密度脂蛋白(HDL)减低，患冠心病的危险性增加；高密度脂蛋白(HDL)含量增高，患冠心病的危险性降低。
(3)高密度脂蛋白(HDL)对冠心病的临床诊断是一个重要的参考指标。它的升高是临床冠心病保护因子之一，并能防治和延缓动脉粥样硬化的发展。
(4)血清中高密度脂蛋白(HDL)的降低，预示着冠心病的出现。临床上常同时测定高密度脂蛋白(HDL)和血清总胆固醇，并根据它们的比值作为冠心病的信息指标。
(5)高密度脂蛋白(HDL)减少，主要见于冠心病、冠状动脉粥样硬化、高甘油三酯血症、慢性贫血、脑血管病、糖尿病、急慢性肝炎、肝硬化等疾病。
(6)戒烟，增强运动，采用低脂、低糖饮食，少食富含脂肪、胆固醇及饱和脂肪酸的食物，多进食蔬菜、水果、豆制品、粗粮、鱼和高纤维食品。
(7)建议当高密度脂蛋白(HDL)减少时，可参考其他相关指标，积极治疗基础性疾病，往内分泌科复诊。

【鳞状上皮细胞偏高】:
(1)在生理情况下，机体正常的新陈代谢都会引起鳞状上皮细胞的脱离，这是一种正常的机体现象。如果长时间出现鳞状上皮细胞偏高的现象时，则有可能是尿路感染、泌尿系统结石等因素导致，应及时往泌尿外科进一步诊断治疗。

【粘液丝偏高】:
(1)尿常规中粘液丝是由尿路中细胞分泌出来的，在有尿路感染时分泌会明显增多，且伴有炎症细胞的出现。
(2)粘液丝偏高，可分为生理性偏高和病理性偏高两种，生理性偏高一般是由于喝水较少导致的尿液浓缩，一般在喝水后就能达到稀释的效果。
(3)病理性的粘液丝偏高是由于泌尿系炎症或者是前列腺炎导致的，需要注意观察，多喝水，同时有白细胞等炎症细胞增多时，应及时服用抗感染药物治疗。如果仅有粘液丝的增多而没有白细胞等炎症细胞增多时，尿路有炎症的可能性不大。
(4)建议平时饮食注意清淡，多喝水，少吃油腻和辛辣的食物，要注意个人清洁卫生，勤洗阴部，注意休息。

【脑白质脱髓鞘性缺血改变】:
(1)建议神经内科诊断治疗。

【额顶叶皮层下半卵圆中心、放射冠区多发缺血灶，部分梗塞灶】:
(1)建议神经内科诊断治疗。

【左肺舌段纤维粘连】:
(1)建议呼吸内科诊断治疗。

【冠状动脉硬化性改变】:
(1)建议心血管内科诊断治疗。

【呼吸性细支气管炎并间质改变】:
(1)建议呼吸内科诊断治疗。

【完全性右束支阻滞】:

(1)建议心血管内科诊断治疗。

【心电轴左偏】:
(1)生理情况下可见于肥胖、妊娠。病理情况下可见于左心室肥厚、完全性左束支传导阻滞、左前分支阻滞 . 下壁心梗。
(2)无症状者无需特殊治疗，定期复查心电图。有症状（心悸、心慌、胸闷）请往心内科治疗，并请治疗引起电轴左偏的相关疾病。定期复查心电图。

【胆囊结石】:
(1)胆囊结石主要为胆固醇性结石或以胆固醇为主的混合性结石，胆囊结石主要见于成年人，女性常见，尤以经产妇和服用避孕药者常见。
(2)胆囊结石一般认为与胆汁淤积、胆道细菌和寄生虫感染、胆固醇代谢失调以及胆囊的运动功能失调有关。
(3)临床表现取决于胆石的动态、所在部位和并发症，大多数与慢性胆囊炎同时存在。主要多发于成年女性，由以中年肥胖妇女为多见。平时大多无症状，部分表现为消化不良、中上腹或右上腹饱胀感，有时胃灼热、嗳气，在饱餐或高脂饮食后更为明显。
(4)胆囊结石患者应少吃肥肉和胆固醇含量高的食物，如蛋黄、鱼卵、蟹黄、动物内脏等食品，不吃油炸食品。
(5)如有右上腹隐痛不适，应素食，右侧卧位，服用 654-2、阿托品等解痉药物，消炎利胆片、金胆片、胆通等可任选一种口服。
(6)如发生上腹剧痛，应到医院治疗，不要自己随便应用止痛药。出现黄疸时，应立即就医检查，查明黄疸原因，作相应处理，切勿拖延。
(7)除药物治疗外，有的需震波治疗、有的可作腹腔镜手术、有的则需剖腹手术，应按医生的指导选择合适的治疗方法。定期彩超复查。

【骨质减少】:
(1)骨质减少是指以单位体积内骨组织量减少为特点的代谢性骨病变，表示骨骼密度低于正常水平，因为骨骼密度是测量骨骼强度的指标。骨质减少是一种渐进的形式，但能够反映骨骼状况。骨质减少是骨质疏松的前兆，其发展到严重程度就是骨质疏松。
(2)骨骼随着年龄的增长，细胞活跃程度会逐渐降低，并且年龄增长后，体内性激素水平会逐渐下降，钙、锌、维生素 D 等微量元素吸收不足，导致骨质减少。此外，如果缺乏运动、过度挑食、偏食等情况，也会影响机体对微量元素的吸收，进而导致骨质减少。
(3)骨质减少在临床上多见于孕妇和中老年人群，孕妇因为胎儿生长发育需要钙质，骨质会出现减少；中老年人群因为年龄增长也会出现钙质的流失。
(4)此外，女性绝经期后雌激素分泌会明显下降导致破骨细胞活跃，引起骨量丢失而出现骨质减少；甲状腺、甲状旁腺功能亢进等继发性疾病也可导致骨质减少。
(5)临床上常用双能 X 线骨密度测量作为测量骨质流失的一种方法，其测量骨密度主要是在脊柱、髋关节等部位；跟骨的定量超声也可用于普通筛查，其方法费用低、便携且无电离辐射。
(6)定期复查骨密度，每年做一次骨密度的检测。如果骨质继续减少，就需要药物的治疗（如钙尔奇 D、骨化三醇等）。
(7)经常晒太阳或补充维生素 D。加强体育锻炼，多参加户外运动。补钙，钙含量多的食品主要见于海产品、牛奶、豆腐、豆浆、酸奶、芝麻、绿色蔬菜等，到了五十岁以后最好口服钙片，以促进钙的吸收。

【牙齿缺失】:
(1)牙齿缺失常见于龋齿、牙周炎等原因导致的拔除或意外事故所致缺失。中老年患者居多，影响牙齿健康美观。
(2)牙齿缺失可以导致牙列的完整性遭到破坏，若较长时间不修复，邻近的牙齿由于失去了依靠和约束，会变得倾斜，易造成咬颌功能的紊乱。长时间的缺失还会导致牙槽骨的萎缩、咀嚼功能减退、食物嵌塞等不良后果
(3)如果牙齿缺失，应该尽早去口腔医院诊治，最常见的修复方法有三种，即活动义齿、固定义齿、种植义齿。
(4)义齿修复完毕，应定期复查与医疗护理，勤漱口、勤刷牙、避免食用过硬的食物，如果种植牙选择钛种植体，还应注意对钛种植体的保护。

【牙结石】：
(1)牙结石又称牙石，是沉积在牙齿或修复体表面上已经钙化或正在钙化的菌斑或软垢。其开始时是软的，会因逐渐的钙化而变硬。它是由 75%的磷酸钙，15-25%的水、有机物、磷酸锰、矿酸钙及微量的钾、钠、铁所构成，并呈现出黄色、棕色或者黑色。
(2)牙结石通常存在于唾液腺开口处的牙齿表面（例如：下颚前牙的舌侧表面，上颚后牙的颊侧表面）和牙齿的颈部，以及口腔粘膜运动不到的牙齿表面等处。
(3)牙结石形成后，可伴随牙龈出血、牙龈萎缩、口臭等症状。
(4)牙结石是牙周病的重要病因，它会不断刺激牙周组织，并且压迫牙龈，影响血液循环，造成牙周组织的病菌感染，形成牙周囊袋，此后更易使食物残渣、牙菌斑、牙结石等的堆积，最终牙周支持组织全部破坏，导致牙齿松动，以至于不得不拔除牙齿。
(5)早晚刷牙、饭后漱口是防治牙结石形成的最重要措施。应采取正确的竖刷牙法和巴氏刷牙法，纠正横刷牙法。
(6)多吃富有维生素的粗纤维食物，如肉、蛋、各种蔬菜和水果，充分咀嚼以利于牙面清洁。少吃甜食及黏性很强的食物，不吃零食。
(7)建议每半年进行一次口腔健康检查，每年进行 2-3 次全口超声波洁牙术，使牙面、牙颈部经常处于洁净状态。

【牙龈色红，探之出血】：
(1)牙龈的这种情况一般是由于牙结石导致的牙龈局部发炎。
(2)必须坚持每天认真和合理刷牙（采用竖刷法），彻底清除牙菌斑。要经常检查口腔，保持口腔卫生，防止牙龈出血。
(3)正确的刷牙方法是：顺着牙齿长轴方向，上牙向下刷，下牙往上刷，每个牙面都要刷到，这样刷牙不仅能把牙刷干净而且对牙龈起到按摩作用，促进牙龈的血液循环。
(4)建议每半年进行一次口腔健康检查，每年进行 2-3 次全口超声波洁牙术，使牙面、牙颈部经常处于洁净状态。
(5)注意口腔清洁卫生，养成早晚刷牙，饭后漱口的良好习惯。
(6)及时治疗牙龈炎，防止炎症侵犯深部牙周组织，形成牙周炎。
(7)养成清晨排便习惯。进餐要规律，细嚼慢咽，多食蔬菜，如胡萝卜、菠菜、木耳。适量进食水果，如山楂、苹果。男性少抽烟少喝酒。

【残根】：
(1)牙齿由于龋坏等原因而致使牙冠的大部分缺损，称为残冠。牙冠基本缺失，仅剩余牙根，称为残根。
(2)残根、残冠一旦形成，牙齿的髓腔、根管就暴露于口腔的有菌环境中，细菌可通过根管到达根尖，形成根尖周围炎，使牙齿成为病灶牙。乳牙的残根、残冠可能会引起恒牙的牙釉质发育不全，遗留的残根还可以引起恒牙萌出过早或过晚，影响恒牙萌出的时间和位置，导致牙列畸形。
(3)乳牙的残根、残冠，引起根尖周炎，或影响恒牙的萌出时，应予拔除。
(4)恒牙的残根、残冠，根尖周病损较大，牙周情况不良或对口腔粘膜有长期慢性刺激时，应予拔除。
(5)牙周情况较好，根尖周病损不大的残冠，可以先进行彻底的根管治疗，然后通过桩冠修复，最后进行全冠修复以恢复牙齿的外型和功能。
(6)牙周情况较好，根尖周病损不大，牙根粗壮的残根，可以先进行彻底的根管治疗后行桩冠修复，或保留进行覆盖义齿修复。

【龋齿】：
(1)龋齿是龋病的俗称，它是一种很常见牙体硬组织疾病，是牙齿在以细菌为主的多种外界因素的影响下，牙齿的牙釉质、牙本质或牙骨质发生的一种慢性进行性破坏的疾病。
(2)临床上常根据龋坏程度分为浅龋、中龋、深龋三个阶段。
(3)浅龋初期呈现白垩色或黄褐色斑块，窝沟处呈现浸墨状弥散，一般无明显龋洞；后期可出现局限于釉质的浅洞，无自觉症状。
(4)中龋有明显龋洞，对外界刺激（如冷、热、酸、甜和食物嵌入等）可出现疼痛反应，当刺激源去除后疼痛立即消失，无自发性痛。
(5)深龋一般表现为大而深或入口小而深层有较为广泛的破坏龋洞，对外界刺激反应较中龋为重，但刺激源去除后，疼痛仍可消失，无自发性痛。

(6)对于恒牙尚未成洞的浅龋，乳前牙的浅、中龋洞，主要应用药物抑制龋病发展的方法；对已形成实质性缺损的牙齿，一般应去除龋坏组织，行充填术进行治疗。
(7)早晚刷牙，养成饭后漱口的好习惯。少吃酸性刺激性及含糖分过高的食物，如糖、巧克力、饼干等，临睡前不吃零食。饮食选择富含钙、无机盐等营养食物，尽可能食用高纤维粗糙食物。定期进行口腔检查。

【牙龈萎缩】:
(1)牙龈生理性萎缩主要是龈缘部分存在异物又长期得不到清理，细菌滋生刺激长期存在所致；另外随着年龄的增长也会或多或少发生萎缩，致使牙龈暴露，这种生理性萎缩，是无需要治疗的。
(2)炎症性的牙龈萎缩，主要表现为牙龈红肿胀痛，刷牙常见出血，对冷热温度变化及酸性食物等异常敏感，妨碍进食，尤其应该注意防治。
(3)掌握正确竖刷法的刷牙方法，注意口腔清洁卫生，养成早晚刷牙，饭后漱口的良好习惯。
(4)定期到医院检查治疗，每年进行 2-3 次全口超声波洁牙术。
(5)补充维生素 C 等微量元素，多食水果蔬菜，戒烟限酒，避免熬夜的不良生活习惯。

【外周动脉僵硬度增高】:
(1)动脉硬化是全身性粥样硬化在肢体局部表现，是全身性动脉内膜及其中膜呈退行性、增生性改变，使血管壁变硬缩小，失去弹性，从而继发血栓形成致使远端血流量进行性减少或中断。
(2)要均衡饮食，要防止其他疾病引起的动脉粥样硬化，如糖尿病、肥胖、高血压。少吃含油脂和胆固醇多的食品，减少盐的摄入，多吃富含高密度脂蛋白的鱼类、海鲜。戒烟限酒，控制体重，保持良好的心态。通过适量的运动，可以明显改善动脉粥样硬化。必要时内科咨询及诊治。

汇总医生： 丁昊炜

主检日期： 2023-12-31

主检医生：

分科结果

身高、体重、血压

项目名称	检查结果	项目名称	检查结果
身高	156cm	体重	62kg
血压	152/85mmHg		

***小结：**

（1）体重指数 25.48：超重

（2）血压 152/85：本次测量收缩期血压偏高

操作员：赵婉如　　检查日期:2023-12-29　　检查医生：名燕凌

内科

项目名称	检查结果	项目名称	检查结果
心率	92 次/min	心律	齐
心脏杂音	主动脉瓣区 III 级收缩期杂音	心界	正常
肺部	正常	呼吸音	呼吸音清
啰音	未闻及	叩诊	叩诊呈清音
腹部触诊	腹部平软	发育	正常
肝胆	肋下未触及	脾脏	肋下未触及
双肾	无叩击痛	肠鸣音	正常
营养	良好	神经系统	正常
生理反射	生理反射存在	病理反射	病理反射未引出
颅神经	正常	运动功能	正常
深浅感觉	正常	其它	无异常发现
既往史	无		

***小结：**

（1）心脏杂音：主动脉瓣区 III 级收缩期杂音

操作员：名燕凌　　检查日期:2023-12-29　　检查医生：名燕凌

外科（男）

项目名称	检查结果	项目名称	检查结果
皮肤	正常	甲状腺	无肿大
脊椎	无畸形	浅表淋巴结	无肿大
肛门	正常	前列腺	未检
泌尿外生殖器	正常	四肢关节	未见异常
腹股沟	未见异常	足背动脉	正常
紫绀	无	色素沉着	无
脱毛	无	脱色	无
浮肿	无	皮下结节	无
头颅	正常	颈部	正常
乳腺	正常	脊柱	正常
直肠	未检	皮肤黄疸	无
四肢	活动正常	其他	无

***小结：**

未见异常

操作员：魏利平　　检查日期:2023-12-29　　检查医生：魏利平

眼科

项目名称	检查结果	项目名称	检查结果
视力(左)	0.12	视力(右)	0.1
辨色力	正常	眼睑	正常
结膜	正常	泪器	正常
角膜	正常	虹膜	正常
瞳孔	正常	晶状体	正常
玻璃体	正常	眼底	未见异常

***小结：**

（1）左眼视力下降

（2）右眼视力下降

操作员：田野青　检查日期:2023-12-29　检查医生：田野青

耳鼻喉科

项目名称	检查结果	项目名称	检查结果
听力(左)	正常	听力(右)	正常
外耳道	正常	鼓膜	正常
鼻窦	正常	鼻中隔	正常
鼻腔	正常	扁桃体	无肿大
嗅觉	正常	咽喉	正常

***小结：**

未见异常

操作员：王存宝　检查日期:2023-12-29　检查医生：王存宝

口腔科

项目名称	检查结果	项目名称	检查结果
唇颊	正常	齿	左下第一磨牙&龋齿&左上第三磨牙&右上第三磨牙&残根&右上第一磨牙&牙齿缺失
齿龈	牙龈萎缩&牙龈色红，探之出血	牙周	牙结石Ⅰ度
舌腭	正常	腮腺	正常
颌下腺	正常	颞下颌关节	正常

***小结：**

（1）左下第一磨牙　龋齿　左上第三磨牙　右上第三磨牙　残根　右上第一磨牙　牙齿缺失

（2）牙龈萎缩　牙龈色红，探之出血

（3）牙周：牙结石

操作员：麻剑　检查日期:2023-12-29　检查医生：麻剑

检验报告

血流变

项目名称	检查结果	单位	参考值	提示
全血粘度高切 200/s	4.31	mpas	3.53--4.65	
全血粘度中切 100/s	4.63	mpas	3.6--4.9	
全血粘度中切 50/s	5.10	mpas	4.7--5.9	
全血还原粘度高切	7.23	mpas	3.66--8.48	
全血还原粘度低切	45.01	mpas	31.8--50.2	
血浆粘度	1.35	mpas	1.26--1.70	
血沉(ESR)	3.30	mm/h	0--15	
红细胞压积	0.41	L/L	0.40--0.50	
红细胞聚集指数	4.59		3.79--6.05	
红细胞变形指数	0.91		0.51--1.02	
红细胞刚性指数	5.35		2.15--6.73	
血沉方程 K 值	10.94	mm/h	0--77	
全血粘度 1/s	19.80	mpas	17.6--21.3	
全血高切相对指数	3.20		2.08--3.69	
全血低切相对指数	14.67		10.37--16.94	

***小结：**

未见异常

操作员：乔叶　检查日期:2023-12-29　检查医生:陈建国

尿液分析+尿沉渣

项目名称	检查结果	单位	参考值	提示
白细胞尿	0	个/ul	0--13	
上皮细胞(EC)	1	/HP	0--28	
管型(CAST)	0	个/ul	0--1	

霉菌（尿）	0	/HP	0--0	
结晶	0	/HP	0--10	
透明度(CLA)	清亮			
胆红素(BIL)	-		阴性	
隐血(ERY)	-		阴性	
小圆上皮细胞(SRC)	0	个/ul	0--0	
维生素 C	-		阴性	
异常红细胞	0	个/ul	0--3	
红细胞（正常）	0	个/ul	0--6	
鳞状上皮细胞	1	个/ul	0--0	↑
粘液丝	3	个/ul	0--0	↑
颜色(Colour)	淡黄色			
尿葡萄糖(GLU)	-		阴性	
酮体(KET)	-		阴性	
比重(SG)	1.010		1.003--1.030	
酸碱度(PH)	6.5		4.5--8.0	
尿蛋白质(PRO)	-		阴性	
尿胆原(URO)	-		阴性	
亚硝酸盐(NIT)	-		阴性	
红细胞(尿)(RBC)	0	个/ul	0--6	
尿白细胞(LEU)	-		阴性	

***小结：**

鳞状上皮细胞偏高(1 /HP)　粘液丝偏高(3 /HP)

操作员：王小雪　检查日期:2023-12-29　检查医生:陈建国

血常规（五分类）

项目名称	检查结果	单位	参考值	提示
白细胞(WBC)	4.60	10^9/L	3.5--9.5	

淋巴细胞绝对值(LY#)	1.49	10^9/L	1.1--3.2	
淋巴细胞百分比(LY%)	32.5	%	20--50	
中性粒细胞绝对值(GR#)	2.82	10^9/L	1.8--6.3	
中性粒细胞百分比(GR%)	61.3	%	40--75	
嗜碱性粒细胞绝对值(BA#)	0.03	10^9/L	0--0.06	
嗜碱性粒细胞百分比(BA%)	0.6	%	0--1.0	
嗜酸性粒细胞绝对值(EO#)	0.07	10^9/L	0.02--0.52	
嗜酸性粒细胞百分比(EO%)	1.5	%	0.4--8.0	
血小板(PLT)	177	10^9/L	125--350	
血小板分布宽度(PDW)	16.2	%	15--17	
平均血小板体积(MPV)	10.4	fl	6.0--14.0	
血小板压积(PCT)	0.184	%	0.11--0.28	
红细胞(RBC)	4.51	10^12/L	4.3--5.8	
血红蛋白	137	g/L	130--175	
红细胞压积(HCT)	41.2	%	40--50	
红细胞平均体积(MCV)	91.5	fl	82--100	
平均血红蛋白含量(MCH)	30.4	pg	27--34	
平均血红蛋白浓度(MCHC)	332	g/L	316--354	
单核细胞绝对值(MO#)	0.19	10^9/L	0.1--0.60	
单核细胞百分比(MO%)	4.1	%	3--10	
红细胞分布宽度标准差（RDW-SD）	42.5	fl	35--56	
红细胞分布宽度变异系数（RDW-CV）	12.2	%	10.6--16.6	
大血小板比率	27.7	%	11--45	
大血小板数目	49	10^9/L	30--90	
未成熟粒细胞数目	0.00	10^9/L	0--999	
未成熟粒细胞百分比	0.1	%	0--100	

有核红细胞数目	0.000	10^9/L	0--9999	
有核红细胞百分比	0.00	/100WBC	0--9999	

***小结：**

未见异常

操作员：贺琰　检查日期:2023-12-29　检查医生:陈建国

肾功三项

项目名称	检查结果	单位	参考值	提示
肌酐(CREA)	62.00	umol/L	57--111	
尿酸(UA)	279.00	umol/L	200--420	
尿素测定（Urea）	4.70	mmol/L	3.6--9.5	

***小结：**

未见异常

操作员：王小雪　检查日期:2023-12-29　检查医生:陈建国

空腹血糖

项目名称	检查结果	单位	参考值	提示
葡萄糖(GLU)	5.00	mmol/L	3.89--6.1	

***小结：**

未见异常

操作员：王小雪　检查日期:2023-12-29　检查医生:陈建国

血脂四项

项目名称	检查结果	单位	参考值	提示
动脉硬化指数	1.69		1.31--3.19	
总胆固醇(CHOL)	5.74	mmol/L	2.59--5.2	↑
甘油三脂(TG)	0.91	mmol/L	0.7--1.7	
低密度脂蛋白(LDL)	2.90	mmol/L	0--4.13	

高密度脂蛋白(HDL)	1.72	mmol/L	0.77--1.55	↑

***小结：**

总胆固醇(CHOL)偏高(5.74 mmol/L)　高密度脂蛋白(HDL)偏高(1.72 mmol/L)

操作员：王小雪　检查日期:2023-12-29　检查医生:陈建国

肝功能五项

项目名称	检查结果	单位	参考值	提示
总胆红素(TBIL)	17.90	umol/L	0--26	
直接胆红素(DBIL)	3.2	umol/L	0--8.0	
间接胆红素(IBIL)	14.70	umol/L	0--17.39	
丙氨酸氨基转移酶(ALT)	11.00	U/L	9--50	
门冬氨酸氨基转移酶(AST)	25.00	U/L	15--40	

***小结：**

未见异常

操作员：王小雪　检查日期:2023-12-29　检查医生:陈建国

大同瑞慈康复医院 12导联心电图报告

马丽慧　　男　　70岁　　体检号:411040　　病床号:

HR	: 82bpm	[60～100bmp]	
P	: 118↑ms	[0～110ms]	
PR	: 158ms	[120～200ms]	
QRS	: 131↑ms	[60～100ms]	
QT/QTc	: 383/448ms	[320～440/0～450ms]	
P/QRS/T	: 67/-42↓/-1↓deg.	[0～75/-30～90/0～75deg]	
RV5/SV1	: 0.613/0.000mV	[0.0～2.5/0.0～2.0mV]	

诊断结果:

1.窦性心律
2.完全性右束支阻滞
3.心电轴左偏

诊断医生:

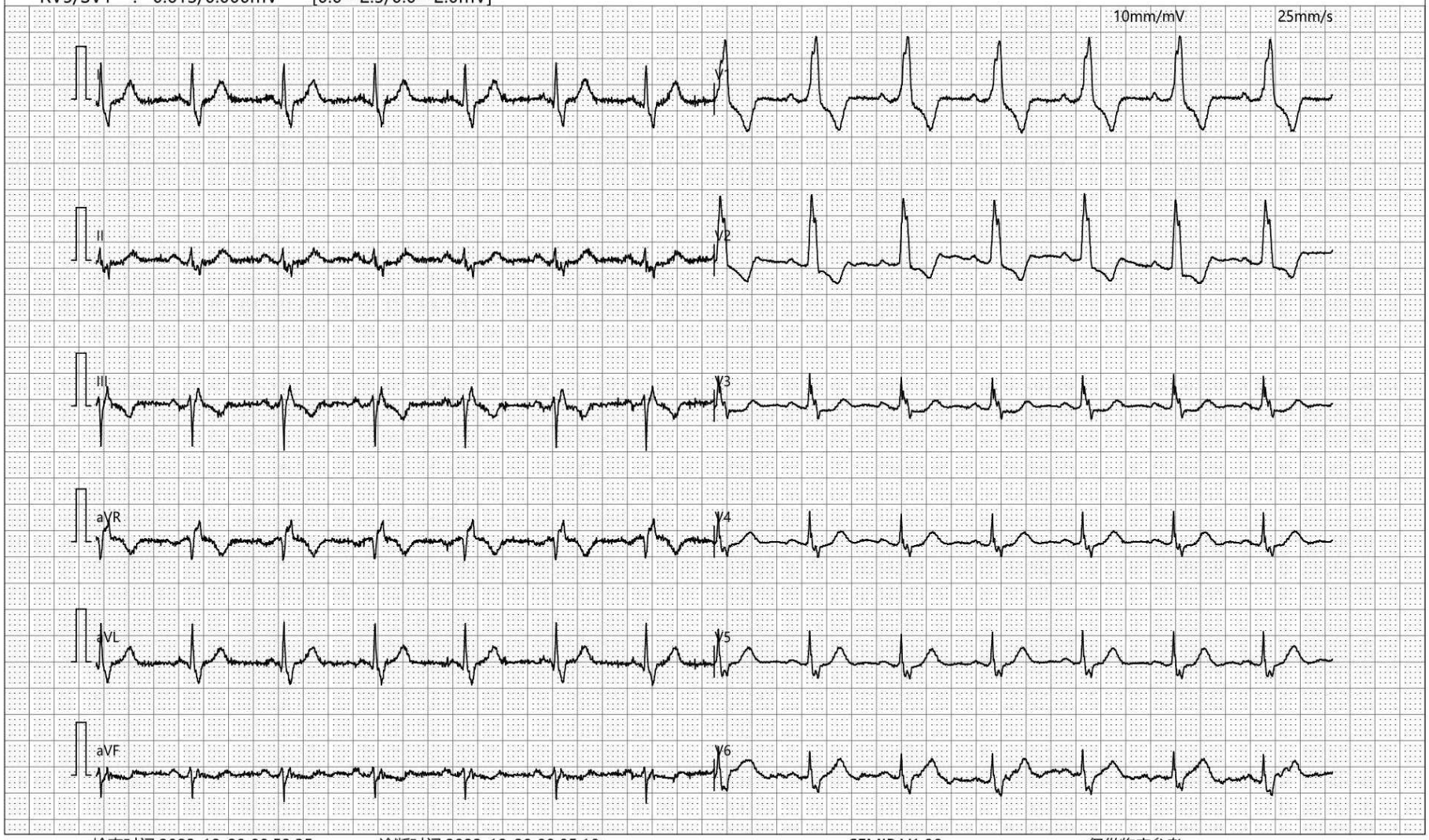

检查时间:2023-12-29 08:53:35　　诊断时间:2023-12-29 09:05:10　　SEMIP V1.90　　*仅供临床参考*

大同瑞慈康复医院
0352-2824444

大同瑞慈健康体检

颅内多普勒血流图（TCD）检查报告单

姓　　名：马丽慧　　性　　别：男　　年　　龄：70　岁　　检查号：231030527

申请科室：体检科　　申请医师：李菊蓉　　检查类型：颅内血管

LVA 52mm(深度) PW 2MHz

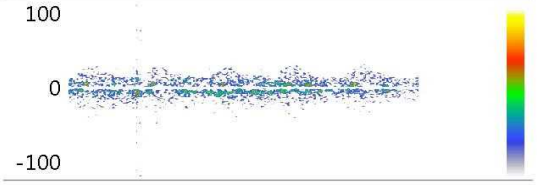

Vs:53.4　Vd:29.8　Vm:37.7

PI:0.63　RI:0.44　S/D:1.79

BA 56mm(深度) PW 2MHz



Vs:50.5　Vd:20.3　Vm:30.4

PI:1.00　RI:0.60　S/D:2.49

RVA 60mm(深度) PW 2MHz



Vs:52.2　Vd:27.7　Vm:35.9

PI:0.68　RI:0.47　S/D:1.88

Vs:　Vd:　Vm:

PI:　RI:　S/D:

Vs:　Vd:　Vm:

PI:　RI:　S/D:

Vs:　Vd:　Vm:

PI:　RI:　S/D:

医生意见

结论：椎-基底动脉脑血管超声未见异常。

医师签名：李菊蓉

检查日期：2023-12-29

地址：

本报告单仅提供临床参考

电话：

大同瑞慈康复医院

^{14}C呼气试验检验报告

姓　　名	马丽慧	年龄	70	性别	男
住院号		日期	2023-12-29 9:29:2	电话	
送检医生	曹居杰	样品编号	08844	编号	2301030527

^{14}C呼气试验

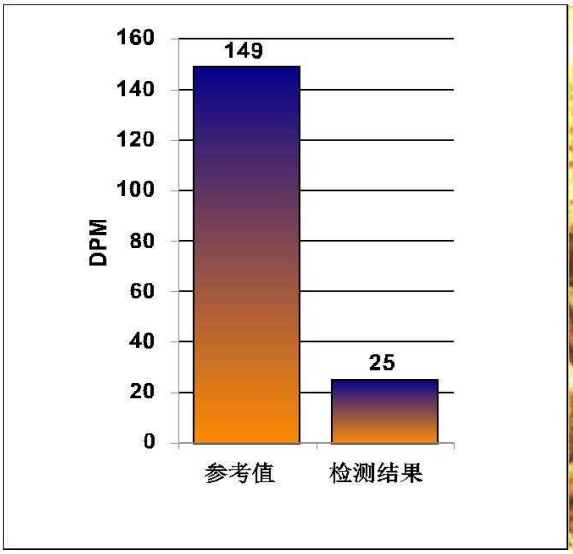

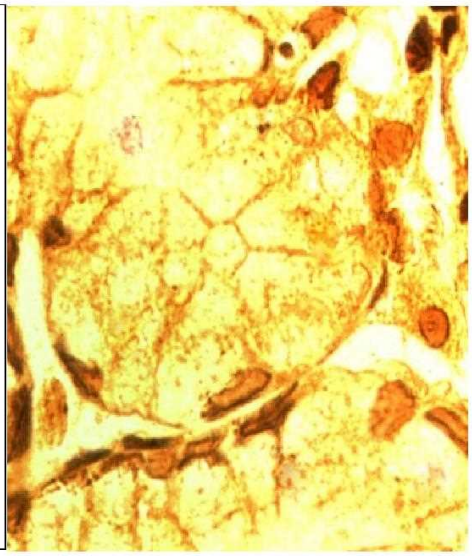

阳性参考值 (Disintegrations Per Minute(DPM)):

DPM值：	dpm＞2499	阳性++++
	1499＜dpm≤2499	阳性+++
	499＜dpm≤1499	阳性++
	149＜dpm≤499	阳性
	dpm≤99	阴性
	99＜dpm≤149	不确定
检测结果:	**dpm=** 25	阴性

本检查结果仅供临床参考，仅针对本次检查，不作医疗证明

温馨提示：

检测医生: 曹居杰

大同瑞慈健康体检

骨密度检测报告

患者信息

患者ID:	2301030527	年龄:	72
姓名:	马丽慧	性别:	男
出生年月日:	1951-10-28	测定部位(右/左):	右

测定结果

测定日期: **2023-12-29** 测试编号: **1/1**

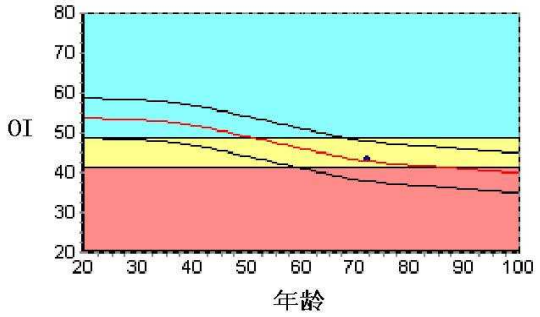

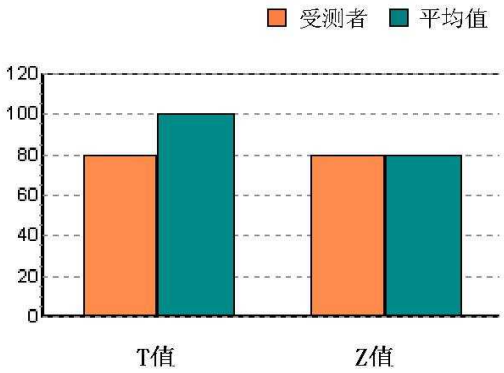

数据库:	Asia		成人比:	80.1	%
OI:	43.2		同龄比:	100.6	%
SOS:	1371.3 m/s	, **BUA: 15.7**	OPR:	N/A	%
T值:	-2.14				
Z值:	0.06				

结果分析



正常

骨质减少

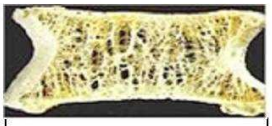

骨质疏松

注解

以上结论仅供参考　　科室:　　医生签名:

医院名称 大同瑞慈健康体检　　联系电话 0352-2824444

地　　址 大同市平城区魏都大道79号　　操 作 者 名燕凌

申请科室：体检科　　本报告单仅提供临床参考，不作为诊断依据

大同瑞慈健康体检
动脉阻塞与僵硬度检测报告单

病历号：2301030527　检查号：8
姓　名：马丽慧　性　别：男　年　龄：72 岁
身　高：158.0 cm　体　重：62.0 kg　BMI：24.8

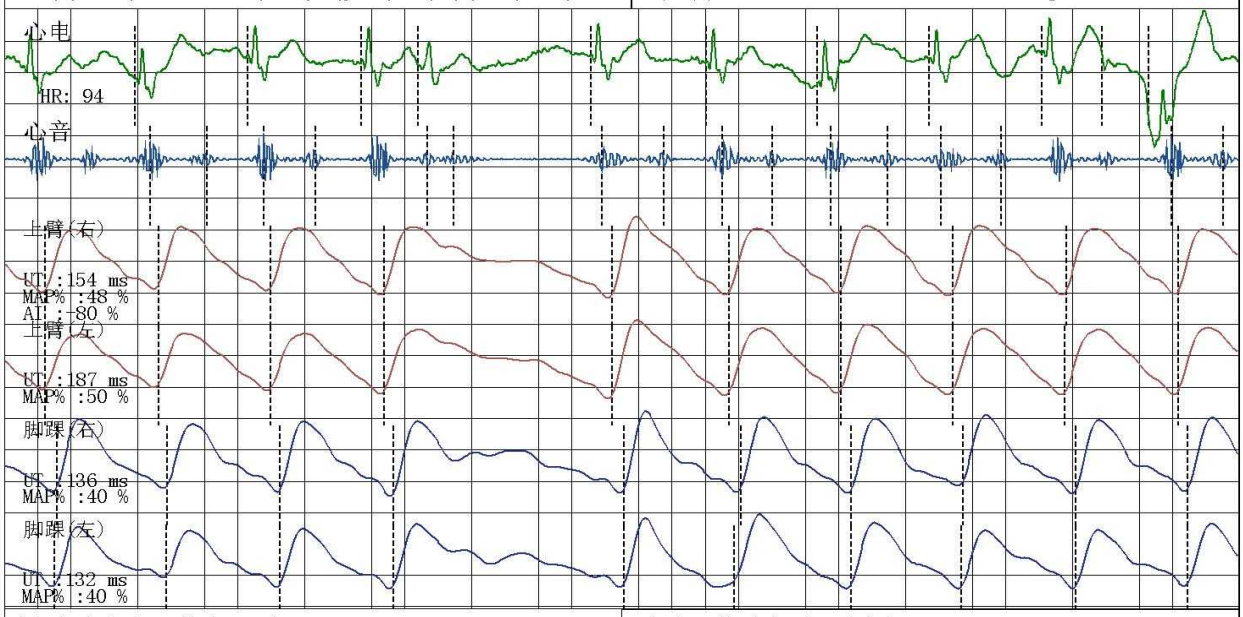

四肢动脉血压值(mmHg)

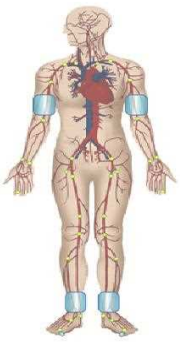

上臂(右)
SBP: 154
MBP: 126
DBP: 98
PP: 56

上臂(左)
SBP: 155
MBP: 126
DBP: 98
PP: 57

脚踝(右)
SBP: 184
MBP: 163
DBP: 107
PP: 77

脚踝(左)
SBP: 215
MBP: 143
DBP: 99
PP: 116

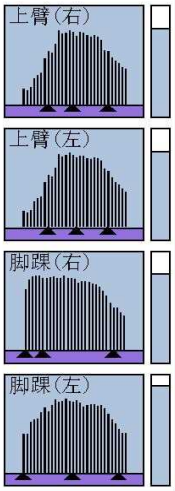

动脉阻塞值

ABI(R)： **1.19**　ABI(L)： **1.39**
BAI(R)： 0.72　BAI(L)： 0.72

动脉硬化分析(PWV)图

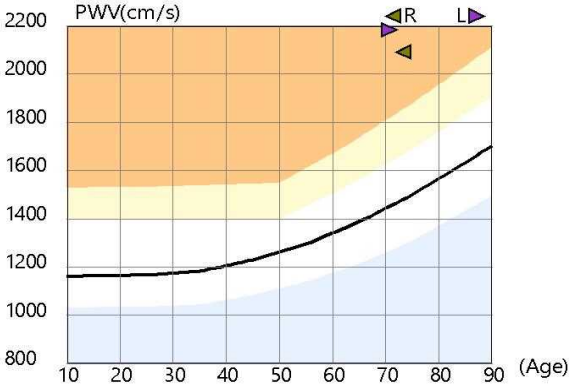

PWV(右)：**2092** cm/s　PWV(左)：**2183** cm/s

检查所见

双侧上肢血压偏高；双侧上肢血压无明显差异；双侧上肢脉压正常；双下肢两侧收缩压明显不对称，左侧下肢高于右侧下肢31mmHg；双侧下肢脉压增大；双侧下肢静态ABI在正常范围；左侧baPWV增快；右侧baPWV增快；四肢动脉脉搏波形未见异常。

操作者：邢秀彬

诊断所见

双侧下肢静态ABI未见异常；双侧外周动脉僵硬度增高。

医师签名：李桂珍

检查日期：2023-12-29

高血压判断依据《中国高血压防治指南》(第三版)
ABI判断依据《2011版美国心脏协会/美国心脏病学会周围动脉疾病指南》

地址：大同市平城区魏都大道79号　电话：

医学影像

双源 CT 诊断图文报告

流水号：2301030527 **影像号：CT20231229035**

姓名：马丽慧	年龄：70 岁	性别：男	检查设备：西门子量子双源 CT
体检号：411040	申请医院：本院	体检科室：体检科	检查部位：脑部双源 CT

经典图像：

影像所见：

额顶叶皮层下半卵圆中心、放射冠区、双侧基底节区均可见多发点片状低密度影，边缘模糊。侧脑室前后角旁可见对称性月晕状白质密度减低区，边缘模糊。脑室未见扩大，脑沟未见增宽，脑中线结构居中。

影像诊断：

脑白质脱髓鞘性缺血改变，

额顶叶皮层下半卵圆中心、放射冠区多发缺血灶，部分梗塞灶形成。

报告医师：剧艳军 检查日期：2023-12-29

审核医师：剧艳军 报告日期：2023-12-29

大同市医学影像研究中心

注：本报告仅供临床医生参考！

地址：大同市魏都大道 79 号。若有疑问，请致电：0352---2830580

医学影像

双源 CT 诊断图文报告

流水号：2301030527 **影像号：CT20231229036**

姓名：马丽慧	年龄：70 岁	性别：男	检查设备：西门子量子双源 CT
体检号：411040	申请医院：本院	体检科室：体检科	检查部位：CT 检查二

经典图像：

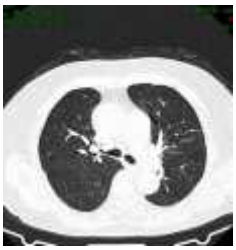

影像所见：

胸廓对称，纵隔无偏移。双肺支气管血管纹理模糊，增多，小叶性结构增多，模糊，间质磨玻璃样密度增高，左肺舌段纤维索条影。段以上支气管通畅，心影形态未见异常，冠状动脉走形区钙化。纵隔内气管隆突旁、肺门旁淋巴结部分钙化斑。两侧胸膜未见异常。

影像诊断：

呼吸性细支气管炎并间质改变
左肺舌段纤维粘连
冠状动脉硬化性改变，进一步检查

报告医师：剧艳军 检查日期：2023-12-29

审核医师：剧艳军 报告日期：2023-12-29

大同市医学影像研究中心

注：本报告仅供临床医生参考！

地址：大同市魏都大道 79 号。若有疑问，请致电：0352---2830580

医学影像

超声诊断图文报告

流水号：2301030527 **影像号：**

姓名：马丽慧	年龄：70 岁	性别：男	检查设备：Vivid E95
体检号：411040	申请医院：本院	体检科室：体检科	检查部位：甲状腺彩超

经典图像：

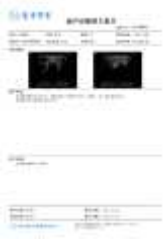

影像所见：

甲状腺双侧叶形态正常，包膜完整，实质回声均匀，CDFI：未见异常血流信号。
双侧颈部未见明显肿大淋巴结。

影像诊断：

甲状腺双侧叶未见异常

报告医师： 检查日期：2023-12-30

审核医师： 报告日期：2023-12-30

大同市医学影像研究中心

注：本报告仅供临床医生参考！

地址：大同市魏都大道 79 号。若有疑问，请致电：0352---2830580

医学影像

超声诊断图文报告

流水号：2301030527 **影像号：**

姓名：马丽慧	年龄：70 岁	性别：男	检查设备：Vivid E95
体检号：411040	申请医院：本院	体检科室：体检科	检查部位：全腹彩超

经典图像：

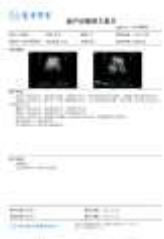

影像所见：

肝脏大小形态正常，包膜光滑完整，实质回声均匀，肝内管道系统走行清晰，门静脉及肝内胆管不扩张。
胆囊大小形态正常，壁不厚、光滑，囊内透声欠佳，于其内探及强回声团，后伴声影，直径约 2.7cm，肝外胆管不扩张。
胰腺大小形态正常，实质回声均匀，主胰管不扩张。
脾脏大小形态正常，实质回声均匀，脾门静脉不宽。
双肾大小形态正常，皮髓质分界清晰，集合系统未见分离，双侧输尿管未见扩张。
膀胱充盈佳，未见明显异常。
子宫切除术后，盆腔未见明显异常。

影像诊断：

胆囊结石
子宫切除术后，盆腔未见异常

报告医师： 检查日期：2023-12-30

审核医师： 报告日期：2023-12-30

大同市医学影像研究中心

注：本报告仅供临床医生参考！

地址：大同市魏都大道 79 号。若有疑问，请致电：0352---2830580