



2212300595

大同瑞慈健康体检

报 告 册

体检编号	410872	工号	44
姓名	徐昌富		
性别	男	年龄	53岁
单位	大同市应急管理综合行政执法		
部门	大同市应急管理综合行政执法队		
联系电话	15333022169		
体检日期	2025-10-31		

尊敬的徐昌富先生您好！

首先，瑞慈健康体检全体员工欢迎您的光临，并对您的信任表示衷心的感谢！

您于 2025-10-31 （体检编号：410872）完成健康检查，本机构的各科医生已根据您的体检项目及结果，汇总成此份健康体检报告，并经总检医生审核。据此提出对您健康状况的综合分析及建议。

瑞慈健康体检倡导“大健康、大康复”，提出“健康是第一财富（Rich）”的人文理念。希望您仔细阅读并妥善地保管此份健康体检报告，并认真关注报告中的提示与建议，若您对报告内容有任何疑问，可直接与瑞慈健康体检客服部联系，进一步咨询。

健康体检咨询电话： 0352-2824444

客户服务咨询电话： 0352-2830597

400-6112995

瑞慈健康体检报告由下列内容组成：

第一部分：主检报告

第二部分：分科分项结果

第三部分：检验报告

第四部分：附表

主检报告

检查综述

- 1、【血常规（五分类）】 血小板分布宽度(PDW)偏低(12.9 f1) 红细胞压积(HCT)偏高(51.7%)
- 2、【生化系列】 甘油三酯(TG)偏高(2.10 mmol/L)
- 3、【尿液分析+尿沉渣】 粘液丝偏高(1 /HP)
- 4、【CT检查】 左肺下叶前内基底段实性结节，建议随诊复查（一年）
- 5、【DR检查】 颈椎平片骨质增生。
- 6、【心电图】 1.窦性心律 2.不完全性右束支阻滞
- 7、【全腹彩超】 前列腺钙化斑

医生建议

【血小板分布宽度(PDW)偏低】：

- (1)供内科结合临床参考。

【红细胞压积(HCT)偏高】：

- (1)供内科结合临床参考。
- (2)如果明显升高，复查血常规。

【甘油三酯(TG)偏高】：

- (1)甘油三酯是甘油和脂肪酸所构成的有机化合物，甘油三酯测定是脂类代谢的重要指标之一。
- (2)甘油三酯增高与冠心病的发生有着重要的相关性，随年龄增大而有上升的趋势，其增高最常见于高脂和过量糖类饮食、肥胖等。
- (3)甘油三酯主要功能是为机体提供能量，其正常值在0.7-1.7mmol/L之间，1.7-2.29mmol/L为边缘增高，提示应该注意饮食和运动了。
- (4)甘油三酯大于2.3mmol/L，就称为高甘油三酯血症。甘油三酯增高虽然不会直接导致血管斑块的形成，但也会间接引起心脑血管疾病风险增加，同时，当甘油三酯大于5.6mmol/L时，还会增加急性胰腺炎的风险，所以降低甘油三酯的基础主要是控制饮食，饮食控制不佳可以选择药物治疗。
- (5)生活方式的干预是控制甘油三酯水平升高的基础，包括减重，增加运动量，限制酒精摄入以及避免食用果糖和高碳水化合物食物。多食蔬菜水果，定期复查。
- (6)明显增高者在医师的指导下使用降脂药物治疗，首选他汀和贝特类药物。

【粘液丝偏高】：

- (1)尿常规中粘液丝是由尿路中细胞分泌出来的，在有尿路感染时分泌会明显增多，且伴有炎症细胞的出现。
- (2)粘液丝偏高，可分为生理性偏高和病理性偏高两种，生理性偏高一般是由于喝水较少导致的尿液浓缩，一般在喝水后就能达到稀释的效果。
- (3)病理性的粘液丝偏高是由于泌尿系炎症或者是前列腺炎导致的，需要注意观察，多喝水，同时有白细胞等炎症细胞增多时，应及时服用抗感染药物治疗。如果仅有粘液丝的增多而没有白细胞等炎症细胞增多时，尿路有炎症的可能性不大。
- (4)建议平时饮食注意清淡，多喝水，少吃油腻和辛辣的食物，要注意个人清洁卫生，勤洗阴部，注意休息。

【左肺下叶前内基底段实性结节】：

- (1)建议随诊复查（一年）

【颈椎平片骨质增生】：

(1) 建议骨科诊断治疗。

【不完全性右束支阻滞】：

(1) 建议心血管内科就诊；定期复查。

【前列腺钙化斑】：

(1) 1、前列腺钙化斑大多数是由于前列腺炎症之后，前列腺内部组织局部出现了纤维化、钙质沉积而引起的。多数患者都是在体检时通过彩超检查时发现的，一般情况没有不适症状不需治疗。2、部分患者如有不适症状，建议前往泌尿科诊断治疗。

汇总医生： 丁昊炜

主检日期： 2025-11-06

主检医生：

分科结果

身高、体重、血压

项目名称	检查结果	项目名称	检查结果
身高	167cm	体重	69kg
血压	107/71mmHg		

***小结：**

未见异常

操作员：赵婉如

检查日期：2025-10-31

检查医生：名燕凌

检验报告

尿液分析+尿沉渣

项目名称	检查结果	单位	参考值	提示
白细胞尿	2	个/u1	0--13	
上皮细胞(EC)	0	/HP	0--28	
管型(CAST)	0	个/u1	0--1	
霉菌(尿)	0	/HP	0--0	
结晶	2	/HP	0--10	
透明度(CLA)	清亮			
胆红素(BIL)	-		阴性	
隐血(ERY)	-		阴性	
小圆上皮细胞(SRC)	0	个/u1	0--0	
维生素C	-		阴性	
异常红细胞	0	个/u1	0--3	
红细胞(正常)	0	个/u1	0--6	
鳞状上皮细胞	0	个/u1	0--0	
粘液丝	1	个/u1	0--0	↑
颜色(Colour)	淡黄色			
尿葡萄糖(GLU)	-		阴性	
酮体(KET)	-		阴性	
比重(SG)	1.030		1.003--1.030	
酸碱度(PH)	5.0		4.5--8.0	
尿蛋白质(PRO)	-		阴性	
尿胆原(URO)	-		阴性	
亚硝酸盐(NIT)	-		阴性	
红细胞(尿)(RBC)	0	个/u1	0--6	
尿白细胞(LEU)	-		阴性	

*小结：

粘液丝偏高(1 /HP)

操作员：刘慧芳 检查日期：2025-10-31 检查医生：康建忠

生化系列

项目名称	检查结果	单位	参考值	提示
总蛋白(T PROT)	73.2	g/L	65--85	
白蛋白(ALB)	45.50	g/L	40--55	
球蛋白(GLB)	27.70	g/L	15--35	
白蛋白/球蛋白(ALB/GLB)	1.64		1.0--2.5	
碱性磷酸酶(ALP)	67.0	U/L	45--125	
肌酐(CREA)	61.60	umol/L	57--97	
尿酸(UA)	280.00	umol/L	200--420	
乳酸脱氢酶(LDH)	159.00	U/L	120--250	
淀粉酶(AMY)	104.00	IU/L	35--135	
葡萄糖(GLU)	4.57	mmol/L	3.89--6.1	
总胆红素(TBIL)	11.30	umol/L	0--26	
直接胆红素(DBIL)	2.5	umol/L	0--8.0	
间接胆红素(IBIL)	8.80	umol/L	0--17.39	
丙氨酸氨基转移酶(ALT)	31.00	U/L	9--50	
门冬氨酸氨基转移酶(AST)	29.00	U/L	15--40	
尿素测定(Urea)	4.30	mmol/L	3.1--8.0	
肌酸激酶(CK)	56.00	U/L	50--310	
α-羟丁酸脱氢酶	132.00	U/L	72--182	
C反应蛋白	0.30	mg/dl	0--3	
动脉硬化指数	3.10		1.31--3.19	
谷草比谷丙	0.94		0.4--2.5	
总胆固醇(CHOL)	4.48	mmol/L	2.59--5.2	
甘油三脂(TG)	2.10	mmol/L	0.7--1.7	↑

低密度脂蛋白(LDL)	2.76	mmol/L	0--4.13	
高密度脂蛋白(HDL)	0.89	mmol/L	0.77--1.55	

***小结:**

甘油三脂(TG)偏高(2.10 mmol/L)

操作员：孙钰 检查日期:2025-10-31 检查医生:康健忠

血常规（五分类）

项目名称	检查结果	单位	参考值	提示
白细胞(WBC)	5.59	10 ⁹ /L	3.5--9.5	
淋巴细胞绝对值(LY#)	2.13	10 ⁹ /L	1.1--3.2	
淋巴细胞百分比(LY%)	38.1	%	20--50	
中性粒细胞绝对值(GR#)	3.13	10 ⁹ /L	1.8--6.3	
中性粒细胞百分比(GR%)	56.0	%	40--75	
嗜碱性粒细胞绝对值(BA#)	0.01	10 ⁹ /L	0--0.06	
嗜碱性粒细胞百分比(BA%)	0.2	%	0--1.0	
嗜酸性粒细胞绝对值(EO#)	0.05	10 ⁹ /L	0.02--0.52	
嗜酸性粒细胞百分比(EO%)	0.9	%	0.4--8	
血小板(PLT)	213	10 ⁹ /L	125--350	
血小板分布宽度(PDW)	12.9	%	15--17	↓
平均血小板体积(MPV)	10.7	f1	6.0--14.0	
血小板压积(PCT)	0.228	%	0.11--0.28	
红细胞(RBC)	5.59	10 ¹² /L	4.3--5.8	
血红蛋白	171	g/L	130--175	
红细胞压积(HCT)	51.7	%	40--50	↑
红细胞平均体积(MCV)	92.6	f1	82--100	
平均血红蛋白含量(MCH)	30.5	pg	27--34	
平均血红蛋白浓度(MCHC)	330	g/L	316--354	
单核细胞绝对值(MO#)	0.27	10 ⁹ /L	0.1--0.6	
单核细胞百分比(MO%)	4.8	%	3--10	

红细胞分布宽度标准差 (RDW-SD)	45.2	f1	35--56	
红细胞分布宽度变异系数 (RDW-CV)	13.5	%	10.6--16.6	
大血小板比率	31.1	%	11--45	
大血小板数目	66	10 ⁹ /L	30--90	
未成熟粒细胞数目	0.00	10 ⁹ /L	0--0.6	
未成熟粒细胞百分比	0.0	%	0--10	
有核红细胞数目	0.002	10 ⁹ /L	0--9999	
有核红细胞百分比	0.03	/100WBC	0--9999	

***小结:**

血小板分布宽度 (PDW) 偏低 (12.9 f1) 红细胞压积 (HCT) 偏高 (51.7 %)

操作员：祁佳佳 检查日期：2025-10-31

检查医生：康建忠

同型半胱氨酸

项目名称	检查结果	单位	参考值	提示
同型半胱氨酸	9.50	umol/L	0--20	

***小结:**

未见异常

操作员：孙钰 检查日期：2025-10-31

检查医生：康建忠

糖化血红蛋白

项目名称	检查结果	单位	参考值	提示
糖化血红蛋白	5.6		4.1--6.0	

***小结:**

未见异常

操作员：祁佳佳 检查日期：2025-10-31

检查医生：康建忠

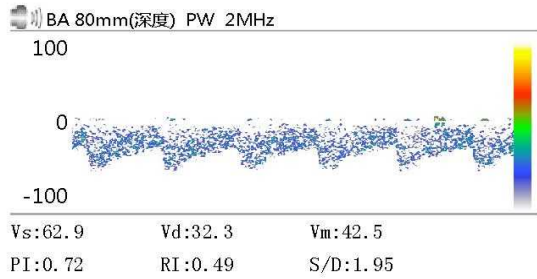
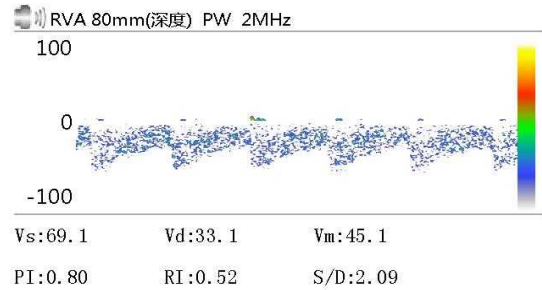
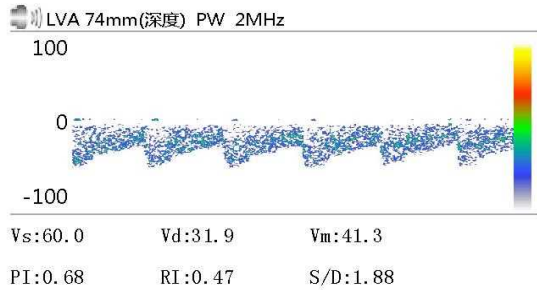
Text



大同瑞慈健康体检

颅内多普勒血流图 (TCD) 检查报告单

姓名: 徐昌富 性别: 男 年龄: 53 岁 检查号: 2212300595
 申请科室: 体检科 申请医师: 李菊蓉 检查类型: 颅内血管 床号:



Vs: Vd: Vm:
 PI: RI: S/D:

Vs: Vd: Vm:
 PI: RI: S/D:

Vs: Vd: Vm:
 PI: RI: S/D:

医生意见

结论: 椎-基底动脉脑血管超声未见异常。

李菊蓉

检查日期: 2025-10-31

本报告单仅提供临床参考

Rich 大同瑞慈康复医院
超声诊断图文报告

流水号: 2212300595

超声号: 2013564

姓名: 徐昌富

年龄: 53 岁

性别: 男

检查设备: Vivid E95

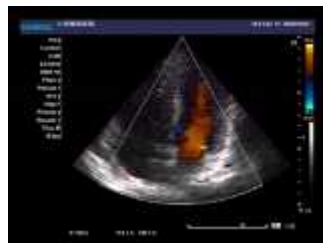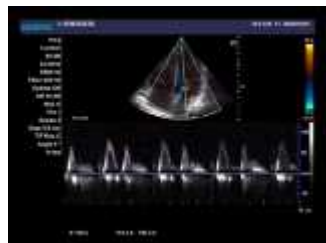体检号: 410872

申请医院: 本院

体检科室: 体检科

检查部位: 心脏彩超

经典图像:



影像所见:

超声测量 (单位: mm)

升主动脉内径 28 (32±3mm)

左房内径 30 (35mm)

室间隔 10 (8-11mm)

左室内径 45 (47±4mm)

左室后壁 10 (8-11mm)

EF66% (50-80%)

右室内径 31 (36±4mm)

右房内径 33 (36±4mm)

FS36% (28-41%)

主肺动脉内径 20 (23±3mm)

升主动脉内径正常, 心脏各腔室大小正常, 室间隔厚度正常, 左室壁未见明显节段性运动异常, 各瓣膜及启闭功能未见明显异常, 舒张期二尖瓣口血流频谱 E/A>1, 心包腔未见积液。

影像诊断:

心脏结构及功能未见明显异常

报告医师: 李菊蓉

检查日期: 2025-10-31

审核医师: 李菊蓉

报告日期: 2025-10-31



注: 本报告仅供临床医生参考!

地址: 大同市魏都大道 79 号。若有疑问, 请致电: 0352---2830580

Rich 大同瑞慈康复医院
超声诊断图文报告

流水号: 2212300595

超声号: 2013625

姓名: 徐昌富

年龄: 53 岁

性别: 男

检查设备: Vivid E95

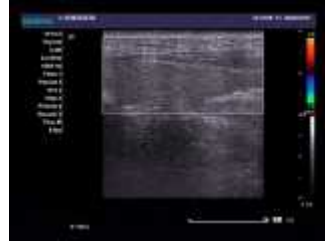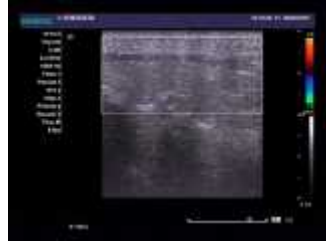体检号: 410872

申请医院: 本院

体检科室: 体检科

检查部位: 甲状腺彩超

经典图像:



影像所见:

甲状腺双侧叶形态正常, 包膜完整, 实质回声均匀, CDFI: 未见异常血流信号。
双侧颈部未见明显肿大淋巴结。

影像诊断:

甲状腺双侧叶未见异常

报告医师: 李菊蓉

检查日期: 2025-10-31

审核医师: 李菊蓉

报告日期: 2025-10-31



注: 本报告仅供临床医生参考!

地址: 大同市魏都大道 79 号。若有疑问, 请致电: 0352---2830580

Rich 大同瑞慈康复医院
超声诊断图文报告

流水号：2212300595

超声号：2013630

姓名：徐昌富

年龄：53岁

性别：男

检查设备：Vivid E95

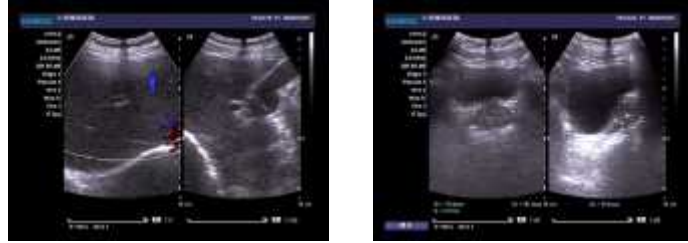体检号：410872

申请医院：本院

体检科室：体检科

检查部位：全腹彩超

经典图像：



影像所见：

肝脏大小形态正常，包膜光滑完整，实质回声均匀，肝内管道系统走行清晰，门静脉及肝内胆管不扩张。
胆囊大小形态正常，壁不厚、光滑，囊内透声好，肝外胆管不扩张。
胰腺大小形态正常，实质回声均匀，主胰管不扩张。
脾脏大小形态正常，实质回声均匀，脾门静脉不宽。
双肾大小形态正常，皮髓质分界清晰，集合系统未见分离，双侧输尿管未见扩张。
膀胱充盈佳，未见明显异常。
前列腺形态正常，大小约 3.8*3.0*2.3cm，实质回声欠均匀，其内探及强回声斑，直径约 cm。

影像诊断：

前列腺钙化斑

报告医师：李菊蓉

检查日期：2025-10-31

审核医师：李菊蓉

报告日期：2025-10-31



注：本报告仅供临床医生参考！

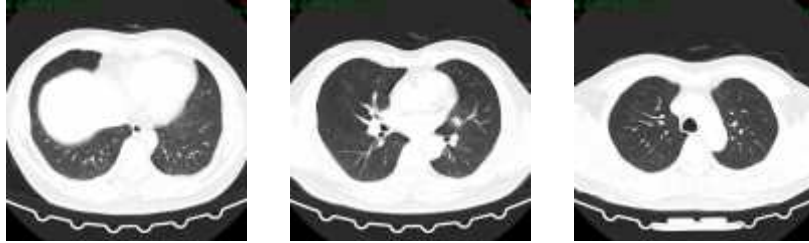
地址：大同市魏都大道 79 号。若有疑问，请致电：0352---2830580

ID 号: 2212300595

影像号: CT20251031203

姓名: 徐昌富 年龄: 53 岁 性别: 男 检查设备: 西门子量子双源 CT
体检号: 410872 申请医院: 本院 体检科室: 体检科 检查部位: CT 检查

经典图像:



影像所见:

双侧胸廓对称, 气管居中。气管及支气管未见狭窄及阻塞。左肺下叶前内基底段 (IM269) 见实性结节, 大小约为 0.4cm×0.4cm, 边界清晰。双肺门不大, 形态自然。心脏及大血管大小、形态未见异常。纵隔内未见肿块及肿大淋巴结。胸膜无增厚, 胸膜腔内无积液。胸壁软组织及骨骼未见病变征象。

影像诊断:

左肺下叶前内基底段实性结节, 建议随诊复查 (一年)

报告医师: 张剑峰

检查日期: 2025-11-05

审核医师: 苗来生

报告日期: 2025-11-05

姓名: 徐昌富

年龄: 53 岁

性别: 男

检查设备: 西门子数字 X 线摄影

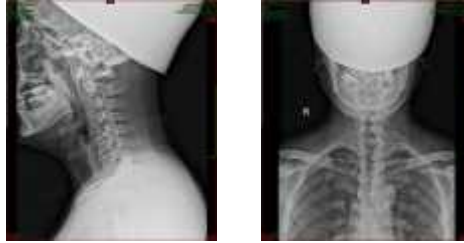体检号: 410872

申请医院: 本院

体检科室: 体检科

检查部位: DR 检查

经典图像:



影像所见:

颈椎无侧弯。生理曲度变直。椎间隙不均。椎体缘可见骨赘，增生。颈后软组织正常。其它未见异常。

影像诊断:

颈椎平片骨质增生。

报告医师: 李贵

检查日期: 2025-10-31

审核医师: 李贵

报告日期: 2025-10-31

