



2212300590

大同瑞慈健康体检

报 告 册

体检编号	410867	工号	39
姓名	王强		
性别	男	年龄	36岁
单位	大同市应急管理综合行政执法		
部门	大同市应急管理综合行政执法队		
联系电话	18734903482		
体检日期	2025-06-29		

尊敬的王强先生您好！

首先，瑞慈健康体检全体员工欢迎您的光临，并对您的信任表示衷心的感谢！

您于 2025-06-29 （体检编号：410867）完成健康检查，本机构的各科医生已根据您的体检项目及结果，汇总成此份健康体检报告，并经总检医生审核。据此提出对您健康状况的综合分析及建议。

瑞慈健康体检倡导“大健康、大康复”，提出“健康是第一财富（Rich）”的人文理念。希望您仔细阅读并妥善地保管此份健康体检报告，并认真关注报告中的提示与建议，若您对报告内容有任何疑问，可直接与瑞慈健康体检客服部联系，进一步咨询。

健康体检咨询电话： 0352-2824444

客户服务咨询电话： 0352-2830597

400-6112995

瑞慈健康体检报告由下列内容组成：

第一部分：主检报告

第二部分：分科分项结果

第三部分：检验报告

第四部分：附表

主检报告

检查综述

- 【血常规（五分类）】 血小板压积(PCT)偏高(0.291 %)
- 【生化系列】 肌酐(CREA)偏低(51.10 $\mu\text{mol/L}$) 肌酸激酶(CK)偏低(43.00 U/L)
- 【尿液分析+尿沉渣】 鳞状上皮细胞偏高(4 /HP) 粘液丝偏高(40 /HP)
- 【心脏彩超】 1. 肺动脉瓣、三尖瓣少量返流 2. 左室舒张功能减低
- 【全腹彩超】 轻度脂肪肝

医生建议

【血小板压积(PCT)偏高】：

(1)血小板压积是指外周血中血小板的容积占血液容积的百分比。血小板压积偏高，如果在血小板数目正常的情况下，可不考虑。如果血小板数目明显增高，建议往血液科进一步复查，以明确诊断。

【肌酸激酶(CK)偏低】：

(1)供临床参考，定期复查。

【肌酐(CREA)偏低】：

(1)临床上肾功能检查项目很多，常规体检一般只做三项测定，即血肌酐(Cr)、血尿素氮(BUN)、血尿酸(UA)，通过这三项可初筛肾功能的情况。

(2)血肌酐(Cr)由外源性和内源性两类组成。血肌酐是肌肉中肌酸代谢的最终产物，产生之后会被血液运到肾脏由肾小球滤过排出体外，肾小管基本不吸收且分泌量较少。

(3)在外源性肌酐摄入量保持稳定的情况下，血中肌酐浓度取决于肾小球滤过能力，当肾实质损害，肾小球滤过率下降至正常人的1/3时肌酐浓度就会明显上升，故测定肌酐浓度可作为肾小球滤过受损的指标，也是判定肾功能是否受损的重要指标。

(4)血肌酐升高常见于各种原因引起的滤过功能减退，如慢性肾衰竭；另外如果血肌酐在正常高值附近，就要引起重视了，若同时尿常规也有问题，建议尽快前往肾内科诊治。

(5)在临床上如果肉食摄入过多、体育活动多导致肌肉分解代谢旺盛、体型强壮的人肌酐水平易偏高；反之，长期素食、卧床、肌肉萎缩、体型瘦小的人肌酐水平易偏低，需要饮食均衡，加强蛋白质的摄入。

【鳞状上皮细胞偏高】：

(1)在生理情况下，机体正常的新陈代谢都会引起鳞状上皮细胞的脱离，这是一种正常的机体现象。如果长时间出现鳞状上皮细胞偏高的现象时，则有可能是尿路感染、泌尿系统结石等因素导致，应及时往泌尿外科进一步诊断治疗。

【粘液丝偏高】：

(1)尿常规中粘液丝是由尿路中细胞分泌出来的，在有尿路感染时分泌会明显增多，且伴有炎症细胞的出现。

(2)粘液丝偏高，可分为生理性偏高和病理性偏高两种，生理性偏高一般是由于喝水较少导致的尿液浓缩，一般在喝水后就能达到稀释的效果。

(3)病理性的粘液丝偏高是由于泌尿系炎症或者是前列腺炎导致的，需要注意观察，多喝水，同时有白细胞等炎症细胞增多时，应及时服用抗感染药物治疗。如果仅有粘液丝的增多而没有白细胞等炎症细胞增多时，尿路有炎症的可能性不大。

(4)建议平时饮食注意清淡，多喝水，少吃油腻和辛辣的食物，要注意个人清洁卫生，勤洗阴部，注意休息。

【肺动脉瓣、三尖瓣少量返流】：

(1) 由于三尖瓣瓣膜轻微的改变而产生三尖瓣相对关闭不全。在很多人中，没有临床症状，只有在做心脏彩超时发现。一般不需要治疗，建议定期复查，必要时心内科结合临床考虑。

【左室舒张功能减低】：

(1) 左心室舒张功能是指心肌弹性减低，心脏泵血功能减退。其引起原因，一是随着年龄的增长，心肌组织退行性变。其二是由于冠心病、高血压等慢性心肌病变。一般来说没有原发病变及年龄偏大的人员又无症状，不需要特殊处理，建议心内科结合临床考虑。

【轻度脂肪肝】：

- (1) 脂肪肝是指肝脏被脂肪浸润，为一种多病因引起的获得性疾病。
- (2) 脂肪肝是以肝细胞脂肪变性和脂肪蓄积为病理特征，最常见易患因素有超重或肥胖、进食油腻食物、高脂血症（尤其甘油三酯升高）、营养失调（营养过量或不足）、饮酒、高脂血症、少运动、糖耐量异常、减肥造成体重急剧下降、营养不良、中毒和药物等。
- (3) 当肝内脂类（主要为甘油三酯）含量超过肝重的5%时为脂肪肝。脂肪肝是一个常见的临床现象，不是一个独立性的疾病。
- (4) 值得注意的是，过多的脂肪在肝组织、肝细胞内浸润，引起肝细胞肿大，严重可致肝硬化。脂肪肝是可逆性的，合理饮食、运动及治疗后可恢复。
- (5) 合理控制饮食，控制总摄入量，低盐、低脂和低糖类饮食，少吃动物内脏，多吃蔬菜水果；
- (6) 控制危险因素，如控制体重、改善胰岛素抵抗、调整血脂紊乱，戒酒、戒烟，坚持长期有氧运动，加强体育锻炼；
- (7) 定期复查腹部彩超、血脂、肝功能。

汇总医生： 丁昊炜

主检日期： 2025-07-01

主检医生：

分科结果

身高、体重、血压

项目名称	检查结果	项目名称	检查结果
身高	158cm	体重	56kg
血压	97/71mmHg		

***小结:**

未见异常

操作员：闫辛儿

检查日期：2025-06-29

检查医生：名燕凌

检验报告

尿液分析+尿沉渣

项目名称	检查结果	单位	参考值	提示
白细胞尿	0	个/u1	0--13	
上皮细胞(EC)	4	/HP	0--28	
管型(CAST)	0	个/u1	0--1	
霉菌(尿)	0	/HP	0--0	
结晶	0	/HP	0--10	
透明度(CLA)	清亮			
胆红素(BIL)	-		阴性	
隐血(ERY)	-		阴性	
小圆上皮细胞(SRC)	0	个/u1	0--0	
维生素C	-		阴性	
异常红细胞	0	个/u1	0--3	
红细胞(正常)	0	个/u1	0--6	
鳞状上皮细胞	4	个/u1	0--0	↑
粘液丝	40	个/u1	0--0	↑
颜色(Colour)	淡黄色			
尿葡萄糖(GLU)	-		阴性	
酮体(KET)	-		阴性	
比重(SG)	1.005		1.003--1.030	
酸碱度(PH)	6.0		4.5--8.0	
尿蛋白质(PRO)	-		阴性	
尿胆原(URO)	-		阴性	
亚硝酸盐(NIT)	-		阴性	
红细胞(尿)(RBC)	0	个/u1	0--6	
尿白细胞(LEU)	-		阴性	

*小结：

鳞状上皮细胞偏高(4 /HP) 粘液丝偏高(40 /HP)

操作员：黄璐瑶 检查日期：2025-06-29 检查医生：康建忠

生化系列

项目名称	检查结果	单位	参考值	提示
总蛋白(T PROT)	71.5	g/L	65--85	
白蛋白(ALB)	43.60	g/L	40--55	
球蛋白(GLB)	27.90	g/L	15--35	
白蛋白/球蛋白(ALB/GLB)	1.56		1.0--2.5	
碱性磷酸酶(ALP)	59.0	U/L	45--125	
肌酐(CREA)	51.10	umol/L	57--97	↓
尿酸(UA)	233.00	umol/L	200--420	
乳酸脱氢酶(LDH)	142.00	U/L	120--250	
淀粉酶(AMY)	70.00	IU/L	35--135	
葡萄糖(GLU)	4.91	mmol/L	3.89--6.1	
总胆红素(TBIL)	11.80	umol/L	0--26	
直接胆红素(DBIL)	2.5	umol/L	0--8.0	
间接胆红素(IBIL)	9.30	umol/L	0--17.39	
丙氨酸氨基转移酶(ALT)	13.00	U/L	9--50	
门冬氨酸氨基转移酶(AST)	16.00	U/L	15--40	
尿素测定(Urea)	3.31	mmol/L	3.1--8.0	
肌酸激酶(CK)	43.00	U/L	50--310	↓
α-羟丁酸脱氢酶	108.00	U/L	72--182	
C反应蛋白	0.90	mg/dl	0--3	
动脉硬化指数	1.63		1.31--3.19	
谷草比谷丙	1.23		0.4--2.5	
总胆固醇(CHOL)	3.60	mmol/L	2.59--5.2	
甘油三脂(TG)	1.23	mmol/L	0.7--1.7	

低密度脂蛋白(LDL)	1.76	mmol/L	0--4.13	
高密度脂蛋白(HDL)	1.08	mmol/L	0.77--1.55	

***小结:**

肌酐(CREA)偏低(51.10 umol/L) 肌酸激酶(CK)偏低(43.00 U/L)

操作员：梁可欣 检查日期:2025-06-29

检查医生:康建忠

血常规（五分类）

项目名称	检查结果	单位	参考值	提示
白细胞(WBC)	7.97	10 ⁹ /L	3.5--9.5	
淋巴细胞绝对值(LY#)	2.26	10 ⁹ /L	1.1--3.2	
淋巴细胞百分比(LY%)	28.3	%	20--50	
中性粒细胞绝对值(GR#)	5.22	10 ⁹ /L	1.8--6.3	
中性粒细胞百分比(GR%)	65.6	%	40--75	
嗜碱性粒细胞绝对值(BA#)	0.02	10 ⁹ /L	0--0.06	
嗜碱性粒细胞百分比(BA%)	0.2	%	0--1.0	
嗜酸性粒细胞绝对值(EO#)	0.13	10 ⁹ /L	0.02--0.52	
嗜酸性粒细胞百分比(EO%)	1.6	%	0.4--8.0	
血小板(PLT)	276	10 ⁹ /L	125--350	
血小板分布宽度(PDW)	16.1	%	15--17	
平均血小板体积(MPV)	10.5	f1	6.0--14.0	
血小板压积(PCT)	0.291	%	0.11--0.28	↑
红细胞(RBC)	4.52	10 ¹² /L	4.3--5.8	
血红蛋白	130	g/L	130--175	
红细胞压积(HCT)	40.0	%	40--50	
红细胞平均体积(MCV)	88.5	f1	82--100	
平均血红蛋白含量(MCH)	28.8	pg	27--34	
平均血红蛋白浓度(MCHC)	325	g/L	316--354	
单核细胞绝对值(MO#)	0.34	10 ⁹ /L	0.1--0.60	
单核细胞百分比(MO%)	4.3	%	3--10	

红细胞分布宽度标准差 (RDW-SD)	43.9	f1	35--56	
红细胞分布宽度变异系数 (RDW-CV)	13.2	%	10.6--16.6	
大血小板比率	28.2	%	11--45	
大血小板数目	78	$10^9/L$	30--90	
未成熟粒细胞数目	0.01	$10^9/L$	0--999	
未成熟粒细胞百分比	0.1	%	0--100	
有核红细胞数目	0.000	$10^9/L$	0--9999	
有核红细胞百分比	0.00	/100WBC	0--9999	

***小结:**

血小板压积 (PCT) 偏高 (0.291 %)

操作员：黄璐瑶 检查日期：2025-06-29 检查医生：康建忠

同型半胱氨酸

项目名称	检查结果	单位	参考值	提示
同型半胱氨酸	8.10	umol/L	0--15	

***小结:**

未见异常

操作员：梁可欣 检查日期：2025-06-29 检查医生：康建忠

糖化血红蛋白

项目名称	检查结果	单位	参考值	提示
糖化血红蛋白	6.0		4.1--6.0	

***小结:**

未见异常

操作员：祁佳佳 检查日期：2025-06-29 检查医生：康建忠

大同瑞慈康复医院 12导联心电图报告

王强 男 36岁 体检号:410867

病床号:

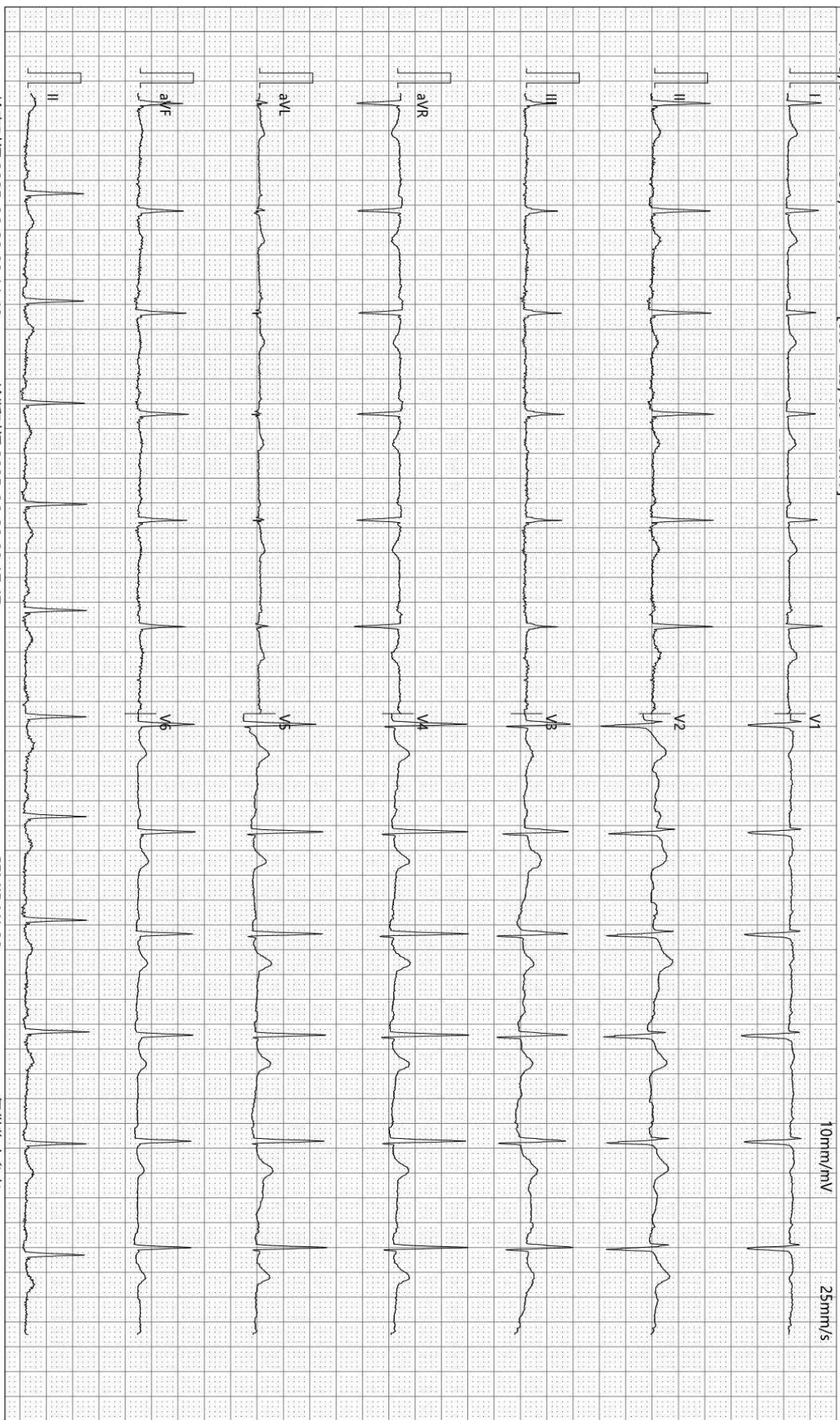
诊断结果:

- 1.窦性心律
- 2.正常心电图

诊断医生:

张之生

HR	: 70bpm	[60 ~ 100bpm]
P	: 108ms	[0 ~ 110ms]
PR	: 170ms	[120 ~ 200ms]
QRS	: 83ms	[60 ~ 100ms]
QT/QTc	: 359/388ms	[320 ~ 440/0 ~ 450ms]
P/QRS/T	: 44/62/22deg.	[0 ~ 75/-30 ~ 90/0 ~ 75deg]
RV5/SV1	: 1.35/0.838mV	[0.0 ~ 2.5/0.0 ~ 2.0mV]



检查时间:2025-06-29 09:11:48

诊断时间:2025-06-29 09:17:47

SEMIP V1 90

仅供临床参考

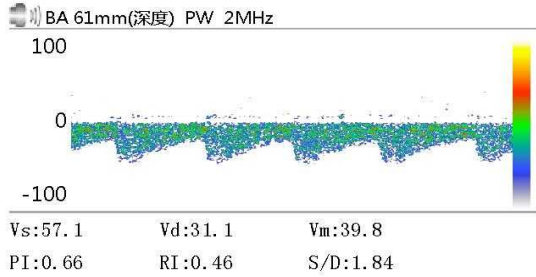
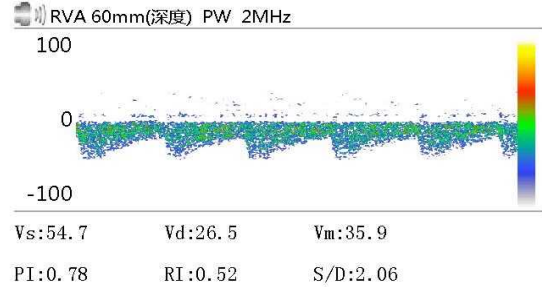
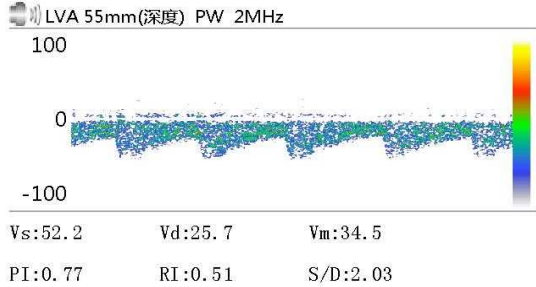
Text



大同瑞慈健康体检

颅内多普勒血流图 (TCD) 检查报告单

姓名: 王强 性别: 男 年龄: 36 岁 检查号: 2212300590
 申请科室: 体检科 申请医师: 李菊蓉 检查类型: 颅内血管 床号:



Vs: Vd: Vm:
 PI: RI: S/D:

Vs: Vd: Vm:
 PI: RI: S/D:

Vs: Vd: Vm:
 PI: RI: S/D:

医生意见

结论: 椎-基底动脉脑血管超声未见异常。

李菊蓉

检查日期: 2025-06-29

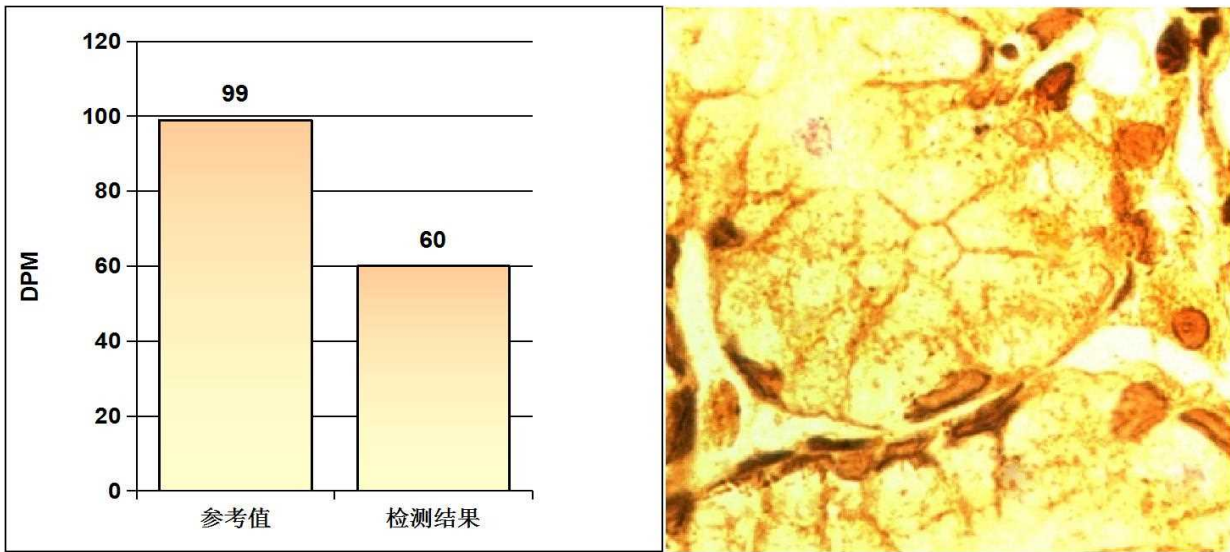
本报告单仅提供临床参考

大同瑞慈康复医院

¹⁴C呼气试验检验报告

姓名	王强	年龄	36	性别	男
住院号	0	日期	2025/6/29 9:07:31	电话	18734903482
送检医生	曹居杰	样品编号	4886	编号	2212300590

¹⁴C呼气试验



阳性参考值 (Disintegrations Per Minute(DPM)):

DPM值:	dpm > 2499	阳性++++
	1499 < dpm ≤ 2499	阳性+++
	499 < dpm ≤ 1499	阳性++
	149 < dpm ≤ 499	阳性+
	dpm ≤ 99	阴性
	99 < dpm ≤ 149	不确定

检测结果: **dpm= 60** **阴性**

医生建议: 注意保持健康及规律饮食

温馨提示: 您本次检测的结果为阴性

检测医生: 曹居杰

Rich 大同瑞慈康复医院
超声诊断图文报告

流水号: 2212300590

超声号: 1870623

姓名: 王强

年龄: 36 岁

性别: 男

检查设备: Vivid E95

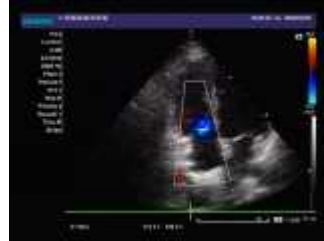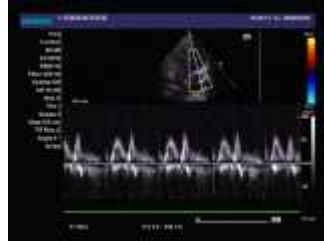
体检号: 410867

申请医院: 本院

体检科室: 体检科

检查部位: 心脏彩超

经典图像:



影像所见:

超声测量 (单位: mm)

升主动脉内径 24 (32±3mm)

左房内径 24 (35mm)

室间隔 10 (8-11mm)

左室内径 45 (47±4mm)

左室后壁 9 (8-11mm)

EF60% (50-80%)

右室内径 25 (36±4mm)

右房内径 28 (36±4mm)

FS32% (28-41%)

主肺动脉内径 20 (23±3mm)

升主动脉内径正常, 心脏各腔室大小正常, 室间隔厚度正常, 左室壁未见明显节段性运动异常, 肺动脉瓣、三尖瓣可见少量返流信号, 余各瓣膜及启闭功能未见明显异常, 舒张期二尖瓣口血流频谱 E/A<1, 心包腔未见积液。

影像诊断:

1. 肺动脉瓣、三尖瓣少量返流
2. 左室舒张功能减低

报告医师: 李菊蓉

检查日期: 2025-06-29


审核医师: 李菊蓉

报告日期: 2025-06-29



注: 本报告仅供临床医生参考!

地址: 大同市魏都大道 79 号。若有疑问, 请致电: 0352---2830580

 **大同瑞慈康复医院**
超声诊断图文报告

流水号: 2212300590

超声号: 1870621

姓名: 王强

年龄: 36岁

性别: 男

检查设备: Vivid E95

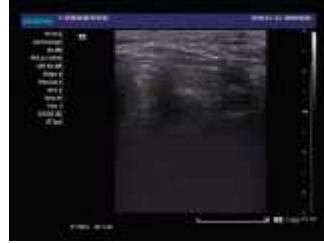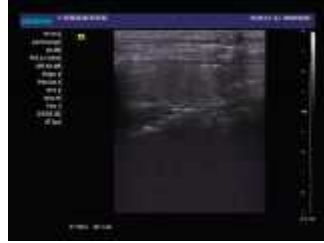体检号: 410867

申请医院: 本院

体检科室: 体检科

检查部位: 甲状腺彩超

经典图像:



影像所见:

甲状腺双侧叶形态正常, 包膜完整, 实质回声均匀, CDFI: 未见异常血流信号。
双侧颈部未见明显肿大淋巴结。

影像诊断:

甲状腺双侧叶未见异常

报告医师: 李菊蓉

检查日期: 2025-06-29

审核医师: 李菊蓉

报告日期: 2025-06-29



注: 本报告仅供临床医生参考!

地址: 大同市魏都大道 79 号。若有疑问, 请致电: 0352---2830580

Rich 大同瑞慈康复医院
超声诊断图文报告

流水号: 2212300590

超声号: 1870625

姓名: 王强

年龄: 36岁

性别: 男

检查设备: Vivid E95

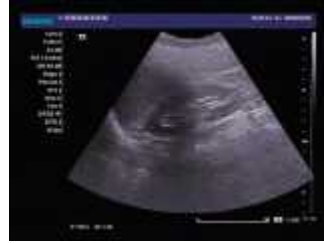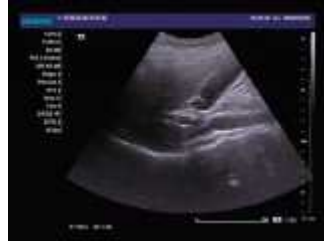体检号: 410867

申请医院: 本院

体检科室: 体检科

检查部位: 全腹彩超

经典图像:



影像所见:

肝脏大小形态正常, 包膜光滑完整, 实质回声细腻、增强, 肝内管道系统走行欠清晰, 门静脉及肝内胆管不扩张。
胆囊大小形态正常, 壁不厚、光滑, 囊内透声好, 肝外胆管不扩张。
胰腺大小形态正常, 实质回声均匀, 主胰管不扩张。
脾脏大小形态正常, 实质回声均匀, 脾门静脉不宽。
双肾大小形态正常, 皮髓质分界清晰, 集合系统未见分离, 双侧输尿管未见扩张。

影像诊断:

轻度脂肪肝

报告医师: 李菊蓉

检查日期: 2025-06-29

审核医师: 李菊蓉

报告日期: 2025-06-29



注: 本报告仅供临床医生参考!

地址: 大同市魏都大道 79 号。若有疑问, 请致电: 0352---2830580

ID 号: 2212300590

影像号: CT20250628106

姓名: 王强

年龄: 36 岁

性别: 男

检查设备: 西门子量子双源 CT

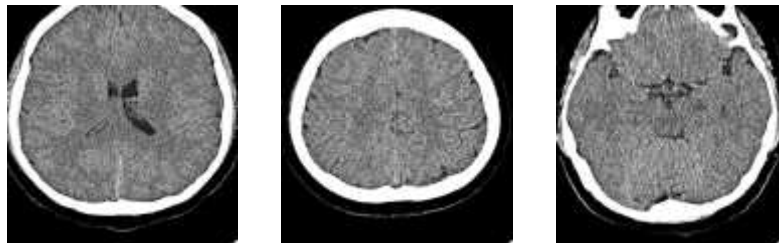体检号: 410867

申请医院: 本院

体检科室: 体检科

检查部位: CT 检查

经典图像:



影像所见:

颅脑结构双侧对称, 脑实质内未见异常密度。中线结构居中。脑沟、裂、池及脑室系统等未见异常。

影像诊断:

颅脑未见明显异常

报告医师: 剧艳军

检查日期: 2025-07-01

审核医师: 剧艳军

报告日期: 2025-07-01

姓名: 王强

年龄: 36岁

性别: 男

检查设备: 西门子数字X线摄影

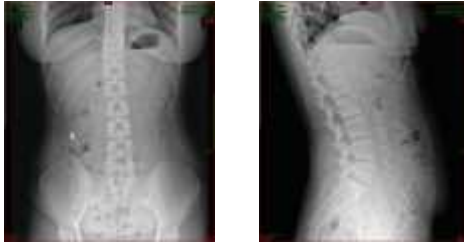
体检号: 410867

申请医院: 本院

体检科室: 体检科

检查部位: DR 检查

经典图像:



影像所见:

腰椎无侧弯。生理曲度存在。椎间隙正常。椎体骨质结构完整，骨皮质连续。椎体附件未见异常。软组织无肿胀。其它未见明显异常。

影像诊断:

腰椎平片骨质未见异常。

报告医师: 李贵

检查日期: 2025-06-29

审核医师: 李贵

报告日期: 2025-06-29