



2212291112

大同瑞慈健康体检

报 告 册

体检编号	410762	工号	35
姓名	冯珊君		
性别	女	年龄	29岁
单位	云州现代农业产业示范区管		
部门	云州现代农业产业示范区管理委		
联系电话	18203422886		
体检日期	2023-11-10		

尊敬的冯珊君女士您好！

首先,瑞慈健康体检全体员工欢迎您的光临,并对您的信任表示衷心的感谢！

您于 2023-11-10 (体检编号: 410762) 完成健康检查,本机构的各科医生已根据您的体检项目及结果,汇总成此份健康体检报告,并经总检医生审核。据此提出对您健康状况的综合分析及建议。

瑞慈健康体检倡导“大健康、大康复”,提出“健康是第一财富 (Rich)”的人文理念。希望您仔细阅读并妥善地保管此份健康体检报告,并认真关注报告中的提示与建议,若您对报告内容有任何疑问,可直接与瑞慈健康体检客服部联系,进一步咨询。

健康体检咨询电话: **0352-2824444**

客户服务咨询电话: **0352-2830597**

400-6112995

瑞慈健康体检报告由下列内容组成:

第一部分:主检报告

第二部分:分科分项结果

第三部分:检验报告

第四部分:附表

主检报告

检查综述

- 1、【尿液分析+尿沉渣】 维生素 C1+ 鳞状上皮细胞偏高(17 /HP) 尿白细胞(LEU)+-
- 2、【心电图】 1. 窦性心律 2. 心电图右偏
- 3、【甲状腺彩超】 甲状腺左侧叶及峡部结节 TI-RADS 3级
- 4、【全腹彩超】 左侧附件区囊性结构 考虑巧囊
- 5、【口腔科】 (1) 左上第三磨牙 龋齿 右下第三磨牙 阻生齿 右上第一磨牙 充填体部分脱落
(2) 牙龈色红，探之出血 (3) 牙周：牙结石
- 6、【眼科】 (1) 镜 0.6 (2) 镜 0.6

医生建议

【维生素 C1+】：

(1) 尿液中维生素 C 阳性，一般提示饮食中摄入维生素 C 含量较高的食物，引起尿液中维生素 C 呈阳性反应。建议定期复查尿常规。

【鳞状上皮细胞偏高】：

(1) 在生理情况下，机体正常的新陈代谢都会引起鳞状上皮细胞的脱离，这是一种正常的机体现象。如果长时间出现鳞状上皮细胞偏高的现象时，则有可能是尿路感染、泌尿系统结石等因素导致，应及时往泌尿外科进一步诊断治疗。

【尿白细胞(LEU)+-】：

(1) 建议结合临床参考。

【心电图右偏】：

(1) 生理情况下可见于瘦长体型者。病理情况下可见于各种原因引起的右室肥厚、右束支、左后分支传导阻滞、肺气肿。

(2) 无症状者无需特殊治疗，可定期复查心电图。有症状（心悸、心慌、胸闷）者，请往心内科结合临床治疗。定期复查。

【甲状腺左侧叶及峡部结节】：

(1) 建议内分泌科诊断治疗。

【巧囊】：

(1) 建议妇科诊断治疗。

【左侧附件区囊性结构】：

(1) 建议妇科进一步复查。

【牙结石】：

(1) 牙结石又称牙石，是沉积在牙齿或修复体表面上已经钙化或正在钙化的菌斑或软垢。其开始时是软的，会因逐渐的钙化而变硬。它是由 75% 的磷酸钙，15-25% 的水、有机物、磷酸锰、矿酸钙及微量的钾、钠、铁所构成，并呈现出黄色、棕色或者黑色。

(2) 牙结石通常存在于唾液腺开口处的牙齿表面（例如：下颚前牙的舌侧表面，上颚后牙的颊侧表面）和牙齿的颈部，以及口腔粘膜运动不到的牙齿表面等处。

(3) 牙结石形成后，可伴随牙龈出血、牙龈萎缩、口臭等症状。

(4) 牙结石是牙周病的重要病因，它会不断刺激牙周组织，并且压迫牙龈，影响血液循环，造成牙周组织的细菌感染，形成牙周囊袋，此后更易使食物残渣、牙菌斑、牙结石等的堆积，最终牙周支持组织全部破坏，导致牙齿松动，以至于不得不拔除牙齿。

(5) 早晚刷牙、饭后漱口是防治牙结石形成的最重要措施。应采取正确的竖刷牙法和巴氏刷牙法，纠正横刷牙法。

(6) 多吃富有维生素的粗纤维食物，如肉、蛋、各种蔬菜和水果，充分咀嚼以利于牙面清洁。少吃甜食及黏性很强的食物，不吃零食。

(7) 建议每半年进行一次口腔健康检查，每年进行 2-3 次全口超声波洁牙术，使牙面、牙颈部经常处于洁净状态。

【牙龈色红，探之出血】：

(1) 牙龈的这种情况一般是由于牙结石导致的牙龈局部发炎。

(2) 必须坚持每天认真和合理刷牙（采用竖刷法），彻底清除牙菌斑。要经常检查口腔，保持口腔卫生，防止牙龈出血。

(3) 正确的刷牙方法是：顺着牙齿长轴方向，上牙向下刷，下牙往上刷，每个牙面都要刷到，这样刷牙不仅能把牙刷干净而且对牙龈起到按摩作用，促进牙龈的血液循环。

(4) 建议每半年进行一次口腔健康检查，每年进行 2-3 次全口超声波洁牙术，使牙面、牙颈部经常处于洁净状态。

(5) 注意口腔清洁卫生，养成早晚刷牙，饭后漱口的良好习惯。

(6) 及时治疗牙龈炎，防止炎症侵犯深部牙周组织，形成牙周炎。

(7) 养成清晨排便习惯。进餐要规律，细嚼慢咽，多食蔬菜，如胡萝卜、菠菜、木耳。适量进食水果，如山楂、苹果。男性少抽烟少喝酒。

【龋齿】：

(1) 龋齿是龋病的俗称，它是一种很常见牙体硬组织疾病，是牙齿在以细菌为主的多种外界因素的影响下，牙齿的牙釉质、牙本质或牙骨质发生的一种慢性进行性破坏的疾病。

(2) 临床上常根据龋坏程度分为浅龋、中龋、深龋三个阶段。

(3) 浅龋初期呈现白垩色或黄褐色斑块，窝沟处呈现浸墨状弥散，一般无明显龋洞；后期可出现局限于釉质的浅洞，无自觉症状。

(4) 中龋有明显龋洞，对外界刺激（如冷、热、酸、甜和食物嵌入等）可出现疼痛反应，当刺激源去除后疼痛立即消失，无自发性痛。

(5) 深龋一般表现为大而深或入口小而深层有较为广泛的破坏龋洞，对外界刺激反应较中龋为重，但刺激源去除后，疼痛仍可消失，无自发性痛。

(6) 对于恒牙尚未成洞的浅龋，乳前牙的浅、中龋洞，主要应用药物抑制龋病发展的方法；对已形成实质性缺损的牙齿，一般应去除龋坏组织，行充填术进行治疗。

(7) 早晚刷牙，养成饭后漱口的好习惯。少吃酸性刺激性及含糖分过高的食物，如糖、巧克力、饼干等，临睡前不吃零食。饮食选择富含钙、无机盐等营养食物，尽可能食用高纤维粗糙食物。定期进行口腔检查。

【阻生齿】：

(1) 牙齿在颌骨内由于位置不当，不能萌出到正常咬合位置，这样的牙齿称为阻生齿。最常见的阻生齿是下颌第三磨牙，其次是上颌第三磨牙和上颌尖牙等。

(2) 阻生齿和覆盖在其上的牙龈之间，很容易藏污纳垢，滋生细菌，引起口臭、牙齿龋坏等，当身体抵抗力下降时，常常会导致牙冠周围的牙龈发生炎症，严重时脸颊可致肿胀，张口困难，甚至会引起全身发烧，颌下淋巴结肿大。

(3) 阻生齿常常还会引起邻牙龋坏、松动、牙槽骨吸收等症状，所以能引起这些病变的阻生牙应该拔除。

(4) 由于阻生齿位置不正，被邻牙阻挡，有些还可能完全被骨组织包埋，因此阻生齿的拔除比拔除其他牙齿要困难，被牙龈覆盖的要切开牙龈，被骨包埋的要把骨去除，被邻牙挡住的要把牙冠劈开，分片拔除。

(5) 拔阻生齿费时较长，术中术后可能发生的并发症也较多，如：出血、断根、邻牙损伤等。

(6) 建议如果阻生齿位置不当，引起智齿冠周炎、邻牙的龋坏、松动等病变时，可往口腔科行拔除术。

汇总医生： 丁昊炜

主检日期： 2023-11-12

主检医生：

分科结果

身高、体重、血压

项目名称	检查结果	项目名称	检查结果
身高	170cm	体重	68kg
血压	135/76mmHg		

***小结：**

未见异常

操作员：高妙

检查日期：2023-11-10

检查医生：张彬艳

内科

项目名称	检查结果	项目名称	检查结果
心率	91 次/min	心律	齐
心脏杂音	无	心界	正常
肺部	正常	呼吸音	呼吸音清
啰音	未闻及	叩诊	叩诊呈清音
腹部触诊	腹部平软	发育	正常
肝胆	肋下未触及	脾脏	肋下未触及
双肾	无叩击痛	肠鸣音	正常
营养	良好	神经系统	正常
生理反射	生理反射存在	病理反射	病理反射未引出
颅神经	正常	运动功能	正常
深浅感觉	正常	其它	无异常发现
既往史	无		

***小结：**

未见异常

操作员：杨淑兰

检查日期：2023-11-10

检查医生：杨淑兰

外科（女）

项目名称	检查结果	项目名称	检查结果
皮肤	正常	甲状腺	无肿大
浅表淋巴结	无肿大	肛门	拒检
泌尿外生殖器	正常	四肢关节	未见异常
腹股沟	未见异常	足背动脉	正常
紫绀	无	色素沉着	无
脱毛	无	脱色	无
浮肿	无	皮下结节	无
头颅	正常	颈部	正常
乳腺	正常	脊柱	正常
直肠	未检	皮肤黄疸	无
四肢	活动正常	其他	无

*小结:

未见异常

操作员：魏利平

检查日期:2023-11-10

检查医生：魏利平

眼科

项目名称	检查结果	项目名称	检查结果
视力(左)	镜 0.6	视力(右)	镜 0.6
辨色力	正常	眼睑	正常
结膜	正常	泪器	正常
角膜	正常	虹膜	正常
瞳孔	正常	晶状体	正常
玻璃体	正常	眼底	未见异常

*小结:

(1) 镜 0.6

(2) 镜 0.6

操作员：田野青 检查日期:2023-11-10 检查医生：田野青

耳鼻喉科

项目名称	检查结果	项目名称	检查结果
听力(左)	正常	听力(右)	正常
外耳道	正常	鼓膜	正常
鼻窦	正常	鼻中隔	正常
鼻腔	正常	扁桃体	无肿大
嗅觉	正常	咽喉	正常

***小结:**

未见异常

操作员：王存宝 检查日期:2023-11-10 检查医生：王存宝

口腔科

项目名称	检查结果	项目名称	检查结果
唇颊	正常	齿	左上第三磨牙&龅齿&右下第三磨牙&阻生齿&右上第一磨牙&充填体部分脱落
牙龈	牙龈色红, 探之出血	牙周	牙结石 I 度
舌腭	正常	腮腺	正常
颌下腺	正常	颞下颌关节	正常

***小结:**

(1) 左上第三磨牙 龅齿 右下第三磨牙 阻生齿 右上第一磨牙 充填体部分脱落

(2) 牙龈色红, 探之出血

(3) 牙周: 牙结石

操作员：麻剑 检查日期:2023-11-10 检查医生：麻剑

检验报告

尿液分析+尿沉渣

项目名称	检查结果	单位	参考值	提示
白细胞尿	13	个/ul	0--13	
上皮细胞(EC)	18	/HP	0--28	
管型(CAST)	0	个/ul	0--1	
霉菌(尿)	0	/HP	0--0	
结晶	1	/HP	0--10	
透明度(CLA)	清亮			
胆红素(BIL)	-		阴性	
隐血(ERY)	-		阴性	
小圆上皮细胞(SRC)	1	个/ul	0--0	↑
维生素C	1+		阴性	
异常红细胞	0	个/ul	0--3	
红细胞(正常)	4	个/ul	0--6	
鳞状上皮细胞	17	个/ul	0--0	↑
粘液丝	0	个/ul	0--0	
颜色(Colour)	淡黄色			
尿葡萄糖(GLU)	-		阴性	
酮体(KET)	-		阴性	
比重(SG)	1.025		1.003--1.030	
酸碱度(PH)	6.5		4.5--8.0	
尿蛋白质(PRO)	-		阴性	
尿胆原(URO)	-		阴性	
亚硝酸盐(NIT)	-		阴性	
红细胞(尿)(RBC)	4	个/ul	0--6	
尿白细胞(LEU)	+-		阴性	

*小结:

维生素 C1+ 鳞状上皮细胞偏高(17 /HP) 尿白细胞(LEU)+-

操作员：赵伟 检查日期:2023-11-10 检查医生:陈建国

血常规（五分类）

项目名称	检查结果	单位	参考值	提示
白细胞(WBC)	6.42	10 ⁹ /L	3.5--9.5	
淋巴细胞绝对值(LY#)	2.56	10 ⁹ /L	1.1--3.2	
淋巴细胞百分比(LY%)	39.8	%	20--50	
中性粒细胞绝对值(GR#)	3.33	10 ⁹ /L	1.8--6.3	
中性粒细胞百分比(GR%)	51.9	%	40--75	
嗜碱性粒细胞绝对值(BA#)	0.02	10 ⁹ /L	0--0.06	
嗜碱性粒细胞百分比(BA%)	0.3	%	0--1.0	
嗜酸性粒细胞绝对值(EO#)	0.22	10 ⁹ /L	0.02--0.52	
嗜酸性粒细胞百分比(EO%)	3.4	%	0.4--8.0	
血小板(PLT)	224	10 ⁹ /L	125--350	
血小板分布宽度(PDW)	15.5	%	15--17	
平均血小板体积(MPV)	8.8	fl	6.0--14.0	
血小板压积(PCT)	0.196	%	0.11--0.28	
红细胞(RBC)	4.59	10 ¹² /L	3.8--5.1	
血红蛋白	140	g/L	115--150	
红细胞压积(HCT)	41.8	%	35--45	
红细胞平均体积(MCV)	91.1	fl	82--100	
平均血红蛋白含量(MCH)	30.6	pg	27--34	
平均血红蛋白浓度(MCHC)	336	g/L	316--354	
单核细胞绝对值(MO#)	0.29	10 ⁹ /L	0.1--0.60	
单核细胞百分比(MO%)	4.6	%	3--10	
红细胞分布宽度标准差	40.9	fl	35--56	

(RDW-SD)				
红细胞分布宽度变异系数 (RDW-CV)	11.8	%	10.6--16.6	
大血小板比率	17.1	%	11--45	
大血小板数目	38	10 ⁹ /L	30--90	
未成熟粒细胞数目	0.00	10 ⁹ /L	0--999	
未成熟粒细胞百分比	0.1	%	0--100	
有核红细胞数目	0.000	10 ⁹ /L	0--9999	
有核红细胞百分比	0.00	/100WBC	0--9999	

***小结:**

未见异常

操作员：贺琰 检查日期:2023-11-10 检查医生:陈建国

肾功三项

项目名称	检查结果	单位	参考值	提示
肌酐(CREA)	54.00	umol/L	41--73	
尿酸(UA)	258.00	umol/L	140--340	
尿素测定 (Urea)	4.20	mmol/L	2.6--7.5	

***小结:**

未见异常

操作员：刘慧芳 检查日期:2023-11-10 检查医生:陈建国

空腹血糖

项目名称	检查结果	单位	参考值	提示
葡萄糖(GLU)	4.77	mmol/L	3.89--6.1	

***小结:**

未见异常

操作员：刘慧芳 检查日期:2023-11-10 检查医生:陈建国

血脂四项

项目名称	检查结果	单位	参考值	提示
动脉硬化指数	2.41		1.31--3.19	
总胆固醇(CHOL)	4.45	mmol/L	2.59--5.2	
甘油三脂(TG)	1.14	mmol/L	0.7--1.7	
低密度脂蛋白(LDL)	2.77	mmol/L	0--4.13	
高密度脂蛋白(HDL)	1.15	mmol/L	0.77--1.55	

***小结：**

未见异常

操作员：刘慧芳 检查日期：2023-11-10

检查医生：陈建国

肝功能三项

项目名称	检查结果	单位	参考值	提示
γ -谷氨酰转肽酶(GGT)	13.0	U/L	7--45	
丙氨酸氨基转移酶(ALT)	16.00	U/L	7--40	
门冬氨酸氨基转移酶(AST)	19.00	U/L	13--35	
谷草比谷丙	1.19		0.4--2.5	

***小结：**

未见异常

操作员：刘慧芳 检查日期：2023-11-10

检查医生：陈建国

大同瑞慈康复医院 12导联心电图报告

冯珊君 女 29岁 体检号:410762

病床号:

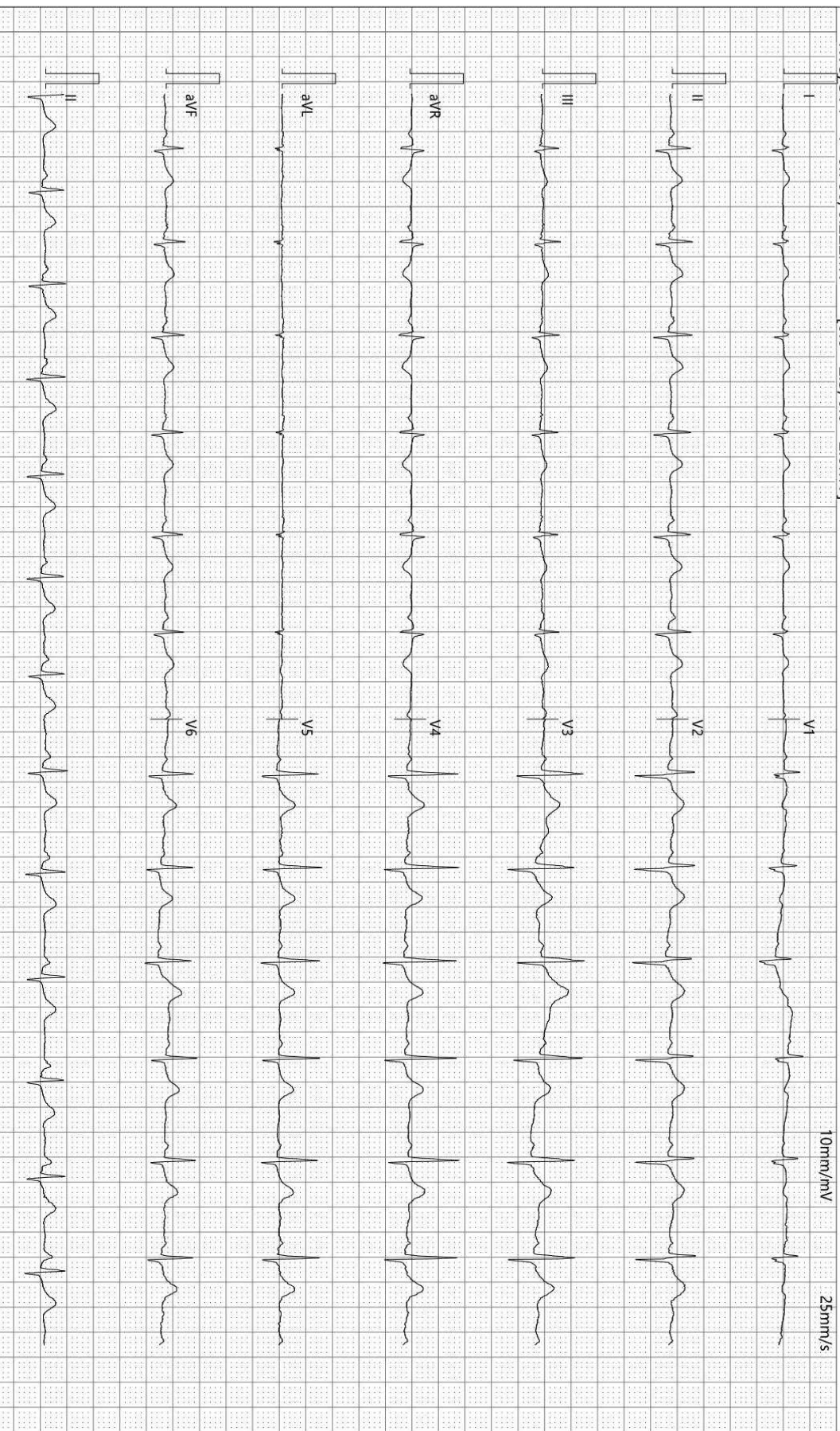
诊断结果:

- 1.窦性心律
- 2.心电图右偏

诊断医生:

张之生

HR	: 76bpm	[60 ~ 100bpm]
P	: 95ms	[0 ~ 110ms]
PR	: 141ms	[120 ~ 200ms]
QRS	: 71ms	[60 ~ 100ms]
QT/QTc	: 381/430ms	[320 ~ 440/0 ~ 460ms]
P/QRS/T	: 64/105 / 60deg	[0 ~ 75/-30 ~ 90/0 ~ 75deg]
RV5/SV1	: 0.780/0.222mV	[0.0 ~ 2.5/0.0 ~ 2.0mV]



检查时间:2023-11-10 08:48:19

诊断时间:2023-11-10 08:54:02

SEMIP V1 90

仅供临床参考

大同瑞慈健康体检

骨密度检测报告

受检者信息

受检者ID: 2212291112
姓名: 冯珊君
出生年月日: 1994/3/3

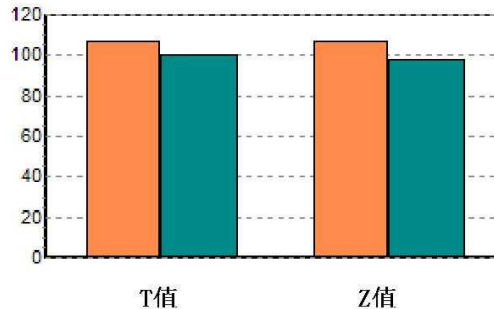
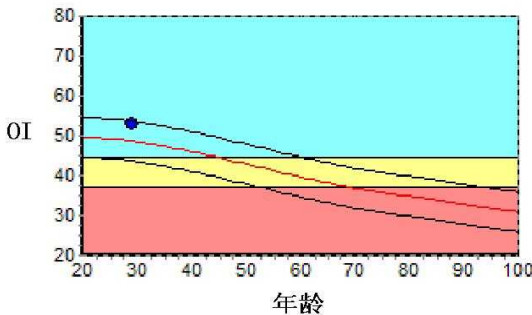
年龄: 29
性别: 女
测定部位(右/左): 右

测定结果

测定日期: 2023/11/10 8:53:09

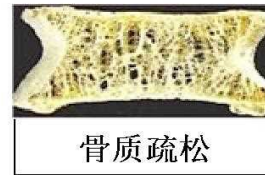
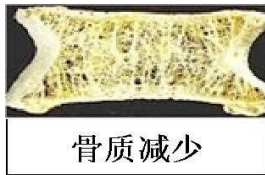测试编号: 1/1

受测者 平均值



数据库:	Asia	成人比:	106.8	%
OI:	53.1	同龄比:	109.1	%
SOS:	1377.2 m/s	OPR:	N/A	%
T值:	0.68			
Z值:	0.89			

结果分析



注解

以上结论仅供参考

科室:

医生签名:

医院地址 大同瑞慈健康体检
地址 大同市平城区魏都大道79号

联系电话 0352-2824444
操作者 名燕凌

双源 CT 诊断图文报告

流水号: 2212291112

影像号: CT20231109127

姓名: 冯珊君

年龄: 29 岁

性别: 女

检查设备: 西门子量子双源 CT

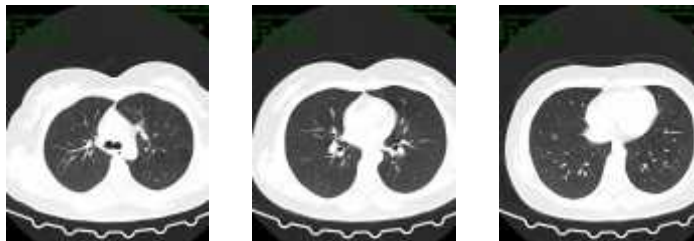体检号: 410762

申请医院: 本院

体检科室: 体检科

检查部位: CT 检查

经典图像:



影像所见:

胸廓对称, 骨性肋骨完整, 胸壁软组织结构良好, 两肺支气管血管纹理走行分布良好, 支气管束结构清晰, 双肺通气良好。肺门结构未见异常。纵隔无偏移, 段以上支气管通畅。心影及大血管形态结构正常, 纵隔内未见肿大淋巴结。胸膜未见异常。

影像诊断:

胸部未见明显异常

报告医师: 剧艳军

检查日期: 2023-11-11

审核医师: 剧艳军

报告日期: 2023-11-11

超声诊断图文报告

流水号: 2212291112

影像号: 1445510

姓名: 冯珊君

年龄: 29 岁

性别: 女

检查设备: Vivid E95

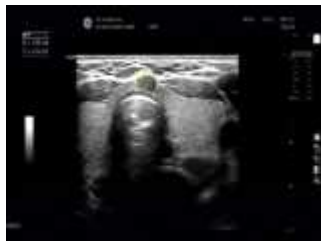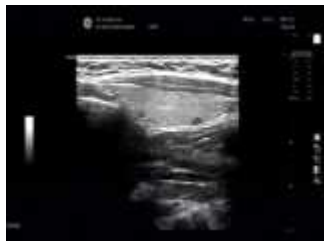体检号: 410762

申请医院: 本院

体检科室: 体检科

检查部位: 甲状腺彩超

经典图像:



影像所见:

甲状腺双侧叶形态正常, 包膜完整, 左侧叶可见大小约 0.3*0.2cm 低回声结节, 峡部可见大小约 0.7*0.3cm 低回声结节, 边界清, 形态规整, 余实质回声均匀, CDFI: 结节未见明显血流信号。

双侧颈部未见明显肿大淋巴结。

影像诊断:

甲状腺左侧叶及峡部结节 TI-RADS 3 级

报告医师: 陈玉荣

检查日期: 2023-11-10

审核医师: 陈玉荣

报告日期: 2023-11-10

超声诊断图文报告

流水号: 2212291112

影像号: 1445515

姓名: 冯珊君

年龄: 29 岁

性别: 女

检查设备: Vivid E95

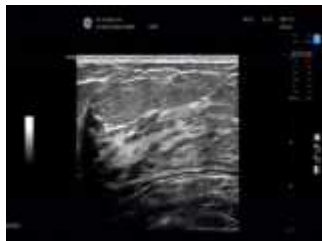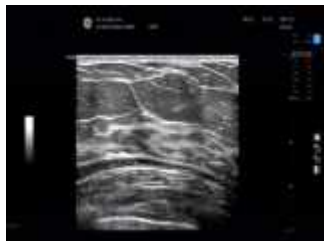体检号: 410762

申请医院: 本院

体检科室: 体检科

检查部位: 乳腺彩超

经典图像:



影像所见:

双侧乳腺腺体层次清晰, 右乳腺体厚 1.1cm, 左乳腺体厚 0.9cm, 乳导管未见扩张, 未见明显占位性病变, CDFI: 未见异常血流信号。

双侧腋下未见明显肿大淋巴结。

影像诊断:

双侧乳腺未见明显异常

报告医师: 陈玉荣

检查日期: 2023-11-10

审核医师: 陈玉荣

报告日期: 2023-11-10

超声诊断图文报告

流水号: 2212291112

影像号: 1445519

姓名: 冯珊君

年龄: 29 岁

性别: 女

检查设备: Vivid E95

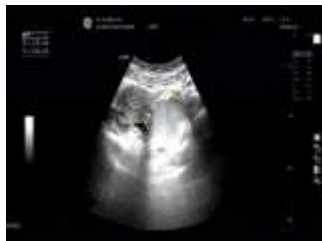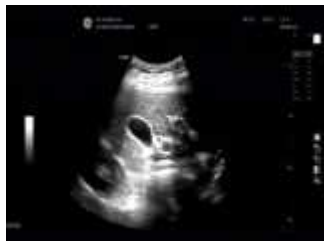体检号: 410762

申请医院: 本院

体检科室: 体检科

检查部位: 全腹彩超

经典图像:



影像所见:

肝脏大小形态正常, 包膜光滑完整, 实质回声均匀, 肝内管道系统走行清晰, 门静脉及肝内胆管不扩张。

胆囊大小形态正常, 壁不厚、光滑, 囊内透声好, 肝外胆管不扩张。

胰腺大小形态正常, 实质回声均匀, 主胰管不扩张。

脾脏大小形态正常, 实质回声均匀, 脾门静脉不宽。

双肾大小形态正常, 皮髓质分界清晰, 集合系统未见分离, 双侧输尿管未见扩张。

膀胱充盈佳, 未见明显异常。

前位子宫, 大小正常, 肌壁回声均匀, 内膜线清晰, 厚 1.0cm, 宫颈厚约 2.7cm, 左侧卵巢未显示, 左侧附件区探及大小约 5.8*5.8cm 囊性结构, 囊壁稍厚, 囊液透声差, 囊腔后壁可见偏高回声沉积物, 右侧附件区未见异常。

影像诊断:

左侧附件区囊性结构 考虑巧囊

报告医师: 陈玉荣

检查日期: 2023-11-10

审核医师: 陈玉荣

报告日期: 2023-11-10



大同市医学影像研究中心

注: 本报告仅供临床医生参考!

地址: 大同市魏都大道 79 号。若有疑问, 请致电: 0352---2830580