



检 查 结 果

姓名	李伟加
性别	男
年龄	33岁
联系电话	18135126360
体检日期	2026-04-30

检验报告

尿液分析+尿沉渣

项目名称	检查结果	单位	参考值	提示
白细胞尿	0	个/u1	0--13	
上皮细胞(EC)	0	/HP	0--28	
管型(CAST)	0	个/u1	0--1	
霉菌(尿)	0	/HP	0--0	
结晶	0	/HP	0--10	
透明度(CLA)	清亮			
胆红素(BIL)	-		阴性	
隐血(ERY)	-		阴性	
小圆上皮细胞(SRC)	0	个/u1	0--0	
维生素C	-		阴性	
异常红细胞	0	个/u1	0--3	
红细胞(正常)	0	个/u1	0--6	
鳞状上皮细胞	0	个/u1	0--0	
粘液丝	0	个/u1	0--0	
颜色(Colour)	淡黄色			
尿葡萄糖(GLU)	4+		阴性	
酮体(KET)	+-		阴性	
比重(SG)	1.025		1.003--1.030	
酸碱度(PH)	5.0		4.5--8.0	
尿蛋白质(PRO)	1+		阴性	
尿胆原(URO)	-		阴性	
亚硝酸盐(NIT)	-		阴性	
红细胞(尿)(RBC)	0	个/u1	0--6	
尿白细胞(LEU)	-		阴性	

***小结：**

尿葡萄糖 (GLU) 4+ 酮体 (KET) +- 尿蛋白质 (PRO) 1+

操作员：祁佳佳 检查日期：2026-04-30 检查医生：

血常规（五分类）

项目名称	检查结果	单位	参考值	提示
白细胞 (WBC)	3.32	10 ⁹ /L	3.5--9.5	↓
淋巴细胞绝对值 (LY#)	1.52	10 ⁹ /L	1.1--3.2	
淋巴细胞百分比 (LY%)	45.8	%	20--50	
中性粒细胞绝对值 (GR#)	1.52	10 ⁹ /L	1.8--6.3	↓
中性粒细胞百分比 (GR%)	46.0	%	40--75	
嗜碱性粒细胞绝对值 (BA#)	0.01	10 ⁹ /L	0--0.06	
嗜碱性粒细胞百分比 (BA%)	0.2	%	0--1.0	
嗜酸性粒细胞绝对值 (EO#)	0.08	10 ⁹ /L	0.02--0.52	
嗜酸性粒细胞百分比 (EO%)	2.3	%	0.4--8	
血小板 (PLT)	252	10 ⁹ /L	125--350	
血小板分布宽度 (PDW)	11.1	f1	9.0--17	
平均血小板体积 (MPV)	10.2	f1	6.0--14.0	
血小板压积 (PCT)	0.256	%	0.11--0.28	
红细胞 (RBC)	5.66	10 ¹² /L	4.3--5.8	
血红蛋白	164	g/L	130--175	
红细胞压积 (HCT)	49.2	%	40--50	
红细胞平均体积 (MCV)	87.1	f1	82--100	
平均血红蛋白含量 (MCH)	28.9	pg	27--34	
平均血红蛋白浓度 (MCHC)	332	g/L	316--354	
单核细胞绝对值 (MO#)	0.19	10 ⁹ /L	0.1--0.6	
单核细胞百分比 (MO%)	5.7	%	3--10	
红细胞分布宽度标准差 (RDW-SD)	42.6	f1	35--56	
红细胞分布宽度变异系数 (RDW-CV)	13.7	%	10.6--16.6	

大血小板比率	27.4	%	11--45	
大血小板数目	69	$10^9/L$	30--90	
未成熟粒细胞数目	0.00	$10^9/L$	0--0.6	
未成熟粒细胞百分比	0.0	%	0--10	
有核红细胞数目	0.000	$10^9/L$	0--9999	
有核红细胞百分比	0.00	/100WBC	0--9999	

***小结:**

白细胞(WBC)偏低 ($3.32 \times 10^9/L$) 中性粒细胞绝对值(GR#)偏低 ($1.52 \times 10^9/L$)

操作员：祁佳佳 检查日期:2026-04-30 检查医生:

肾功三项

项目名称	检查结果	单位	参考值	提示
肌酐(CREA)	42.30	umol/L	57--97	↓
尿酸(UA)	450.00	umol/L	200--420	↑
尿素测定(Urea)	4.50	mmol/L	3.1--8.0	

***小结:**

肌酐(CREA)偏低 (42.30 umol/L) 尿酸(UA)偏高 (450.00 umol/L)

操作员：孙钰 检查日期:2026-04-30 检查医生:

空腹血糖

项目名称	检查结果	单位	参考值	提示
葡萄糖(GLU)	17.37	mmol/L	3.89--6.1	↑

***小结:**

葡萄糖(GLU)偏高 (17.37 mmol/L)

操作员：孙钰 检查日期:2026-04-30 检查医生:

血脂四项

项目名称	检查结果	单位	参考值	提示
动脉硬化指数	2.72		1.31--3.19	
总胆固醇(CHOL)	5.60	mmol/L	2.59--5.2	↑

甘油三脂 (TG)	6.47	mmol/L	0.7--1.7	↑
低密度脂蛋白 (LDL)	2.80	mmol/L	0--4.13	
高密度脂蛋白 (HDL)	1.03	mmol/L	0.77--1.55	

***小结:**

总胆固醇 (CHOL) 偏高 (5.60 mmol/L) 甘油三脂 (TG) 偏高 (6.47 mmol/L)

操作员：孙钰 检查日期：2026-04-30 检查医生：

肝功能三项

项目名称	检查结果	单位	参考值	提示
γ-谷氨酰转肽酶 (GGT)	39.0	U/L	10--60	
丙氨酸氨基转移酶 (ALT)	21.00	U/L	9--50	
门冬氨酸氨基转移酶 (AST)	11.00	U/L	15--40	↓
谷草比谷丙	0.52		0.4--2.5	

***小结:**

门冬氨酸氨基转移酶 (AST) 偏低 (11.00 U/L)

操作员：孙钰 检查日期：2026-04-30 检查医生：

体检科 12导联心电图报告

李伟加 男 33岁 体检号:410742

病床号:

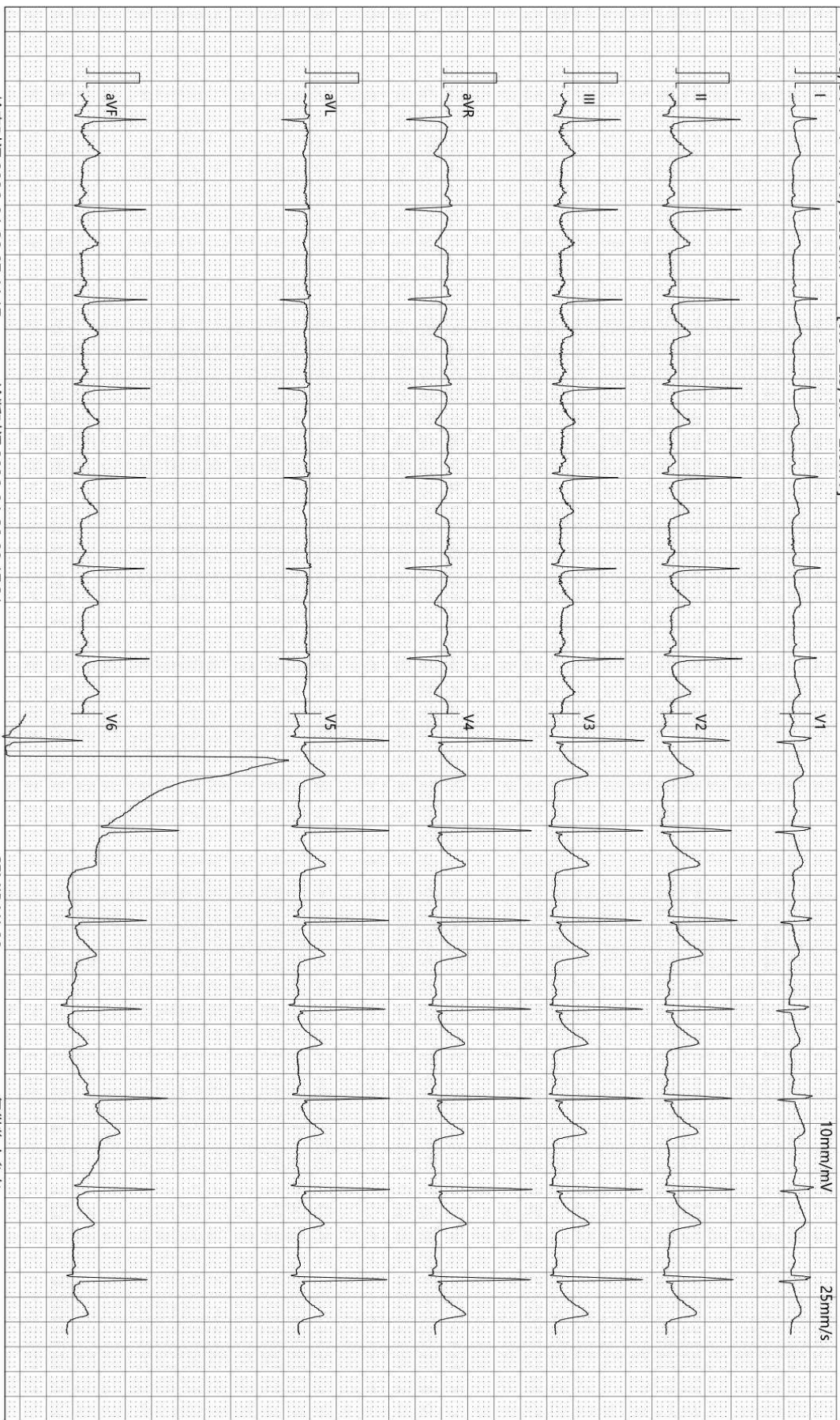
诊断结果:

- 1.窦性心律
- 2.逆钟向转位

诊断医生:

张生 陶志辉

HR	: 82bpm	[60 ~ 100bpm]
P	: 111 ↑ ms	[0 ~ 110ms]
PR	: 148ms	[120 ~ 200ms]
QRS	: 99ms	[60 ~ 100ms]
QT/QTc	: 389/455ms	[320 ~ 440/0 ~ 450ms]
P/QRS/T	: 63/71/71deg.	[0 ~ 75/-30 ~ 90/0 ~ 75deg]
RV5/SV1	: 1.740/0.258mV	[0.0 ~ 2.5/0.0 ~ 2.0mV]



检查时间:2026-04-30 07:44:17

诊断时间:2026-04-30 08:17:31

SEMIP V1 90

仅供临床参考

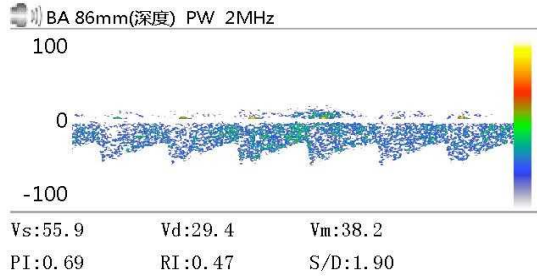
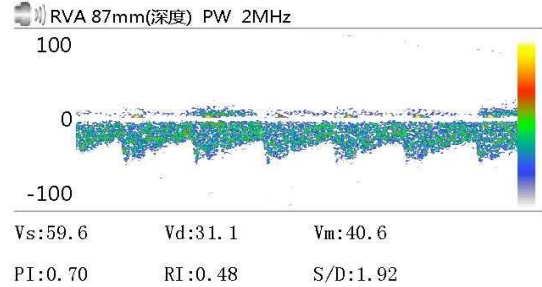
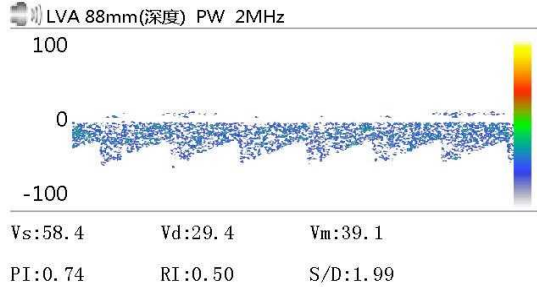
Text



大同瑞慈健康体检

颅内多普勒血流图 (TCD) 检查报告单

姓名: 李伟加 性别: 男 年龄: 33 岁 检查号: 2212291092
 申请科室: 体检科 申请医师: 李菊蓉 检查类型: 颅内血管 床号:



Vs: Vd: Vm:
 PI: RI: S/D:

Vs: Vd: Vm:
 PI: RI: S/D:

Vs: Vd: Vm:
 PI: RI: S/D:

医生意见

结论: 椎-基底动脉脑血管超声未见异常。

李菊蓉

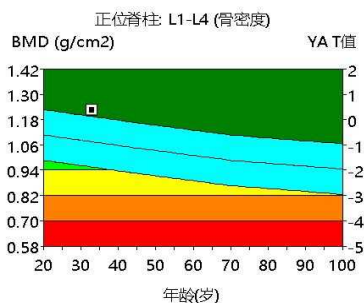
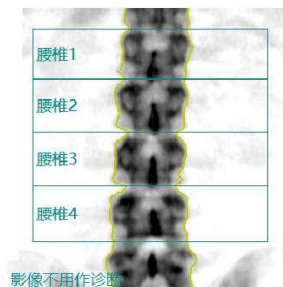
检查日期: 2026-04-30

本报告单仅提供临床参考

大同瑞慈康复医院

双能X线骨密度检查报告单

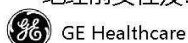
姓名:	李伟加	年龄:	32.8岁	申请科室:	
生日:	1993/06/20	体重:	72.0 kg	住院号:	
身高:	175.0 cm	种族:	亚裔人	检查ID:	
性别:	男性			检查日期:	2026/04/30



区域	骨密度 (g/cm ²)	YA T值	AM Z值	骨矿盐量 (BMC)	面积 (cm ²)
腰椎1	1.131	0.0	1.0	15.60	13.79
腰椎2	1.212	0.1	1.1	17.70	14.60
腰椎3	1.253	0.4	1.2	17.97	14.34
腰椎4	1.298	0.8	1.8	21.80	16.79
L1-L4	1.227	0.4	1.3	73.06	59.52

诊断意见: 骨密度在同龄人范围内。

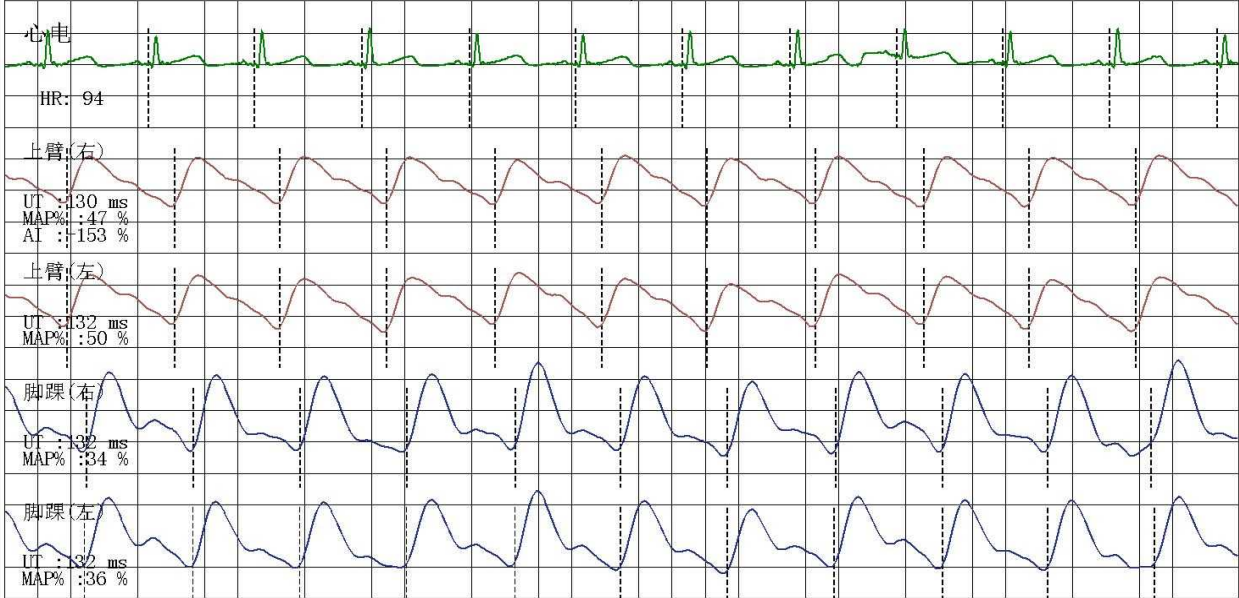注: 绝经后女性及50岁以上男性BMD报告原则: $T \leq -2.5$ 骨质疏松, $-2.5 < T < -1.0$ 骨量减少, $-1.0 \leq T$ 正常骨密度。
绝经前女性及50岁以下男性BMD报告原则: $Z > -2.0$ 骨密度在同龄人范围内, $Z \leq -2.0$ 骨密度低于同龄人范围。



操作者:

大同瑞慈健康体检 动脉阻塞与僵硬度检测报告单

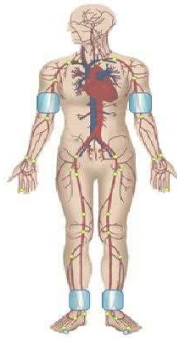
病历号: 2212291092 检查号: 12048
姓名: 李伟加 性别: 男 年龄: 33 岁
身高: 175.0 cm 体重: 72.0 kg BMI: 23.5



四肢动脉血压值(mmHg)

上臂(右)

SBP: 137
MBP: 109
DBP: 90
PP: 47



上臂(左)

SBP: 134
MBP: 108
DBP: 90
PP: 44

脚踝(右)

SBP: 171
MBP: 126
DBP: 95
PP: 76

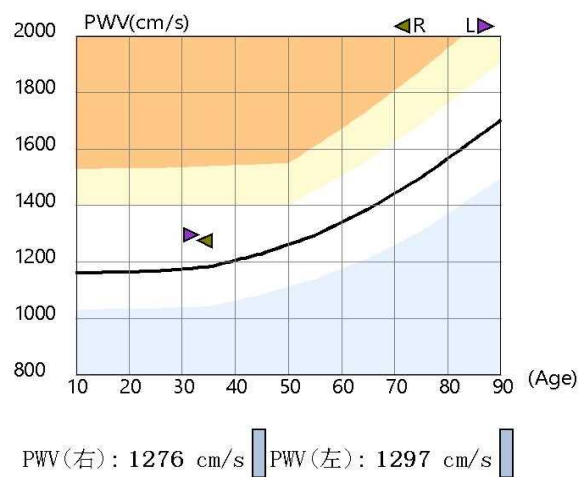
脚踝(左)

SBP: 176
MBP: 131
DBP: 96
PP: 80

动脉阻塞值

ABI(R): 1.25 ABI(L): 1.28
BAI(R): 0.78 BAI(L): 0.76

动脉硬化分析(PWV)图



检查所见

双侧上肢血压偏高; 双侧上肢血压无明显差异; 双侧上肢脉压正常; 双侧下肢血压无明显差异; 双侧下肢脉压增大;
双侧下肢静态ABI在正常范围;
双侧baPWV正常范围;
四肢动脉脉搏波形未见异常。

诊断所见

外周动脉检测未见异常。

操作者: 邢秀彬

检查日期: 2026-04-30

地址: 大同市平城区魏都大道79号

高血压判断依据《中国高血压防治指南》(第三版)
ABI判断依据《2011版美国心脏协会/美国心脏病学会周围动脉疾病指南》
电话:

Rich 大同瑞慈康复医院
超声诊断图文报告

流水号: 2212291092

超声号: 2165015

姓名: 李伟加

年龄: 33 岁

性别: 男

检查设备: Vivid E95

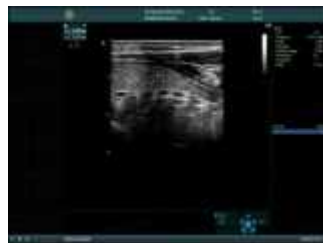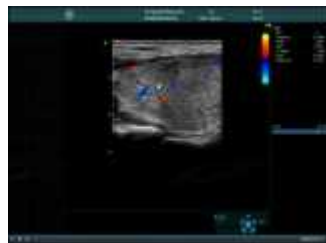
体检号: 410742

申请医院: 本院

体检科室: 体检科

检查部位: 甲状腺彩超

经典图像:



影像所见:

甲状腺右侧叶体积增大, 大小约 4.6*1.9*1.9cm, 左侧叶形态正常, 大小约 3.9*1.2*1.1cm, 包膜完整, 实质回声不均匀, 可见小片状无回声区, 呈蜂窝样改变, 于双侧叶探及多个囊性无回声区, 右侧大者约 0.1*0.1cm, 左侧大者约 0.4*0.2cm, 边界清, 形态规则, CDFI: 腺体内血流信号较丰富。

双侧颈部未见明显肿大淋巴结。

影像诊断:

1. 甲状腺双侧叶回声不均右侧叶体积增大建议查甲功
2. 甲状腺双侧叶结节 TI-RADS2 级

报告医师:

检查日期: 2026-04-30

审核医师:

报告日期: 2026-04-30



注: 本报告仅供临床医生参考!

地址: 大同市魏都大道 79 号。若有疑问, 请致电: 0352---2830580

Rich 大同瑞慈康复医院
超声诊断图文报告

流水号: 2212291092

超声号: 2165017

姓名: 李伟加

年龄: 33 岁

性别: 男

检查设备: Vivid E95

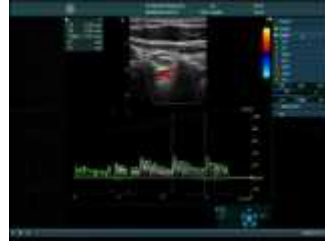
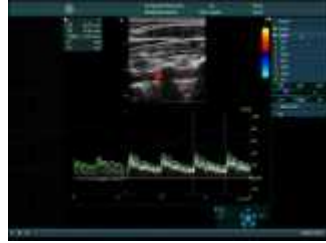
体检号: 410742

申请医院: 本院

体检科室: 体检科

检查部位: 颈部血管彩超

经典图像:



影像所见:

右锁骨下动脉起始处、双侧颈总动脉、颈内、颈外动脉起始段内中膜不增厚, 内壁欠光滑, 管壁未见明确强回声斑。CDFI: 血流充盈好。PW: 频谱形态正常。

双侧椎动脉走行正常, 椎动脉内径正常, 管壁不厚, 管腔内为无回声, CDFI: 血流充盈好。PW: 频谱正常。

影像诊断:

双侧颈动脉、椎动脉未见明显异常

报告医师:

检查日期: 2026-04-30

审核医师:

报告日期: 2026-04-30



注: 本报告仅供临床医生参考!

地址: 大同市魏都大道 79 号。若有疑问, 请致电: 0352---2830580

Rich 大同瑞慈康复医院
超声诊断图文报告

流水号: 2212291092

超声号: 2165019

姓名: 李伟加

年龄: 33 岁

性别: 男

检查设备: Vivid E95

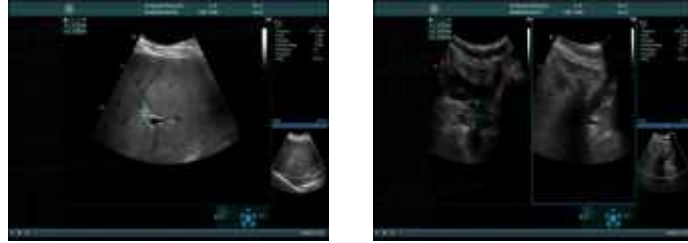体检号: 410742

申请医院: 本院

体检科室: 体检科

检查部位: 全腹彩超

经典图像:



影像所见:

肝脏大小形态正常, 包膜光滑完整, 于肝右前叶探及大小约 1.4*1.3cm 高回声结节, 边界清, 余实质回声细腻、增强, 肝内管道系统走行欠清晰, 门静脉及肝内胆管不扩张。

胆囊大小形态正常, 壁不厚、光滑, 囊内透声好, 肝外胆管不扩张。

胰腺大小形态正常, 实质回声均匀, 主胰管不扩张。

脾脏大小形态正常, 实质回声均匀, 脾门静脉不宽。

双肾大小形态正常, 皮髓质分界清晰, 集合系统未见分离, 双侧输尿管未见扩张。

膀胱充盈欠佳。

前列腺形态正常, 大小约 4.5*2.8*2.5cm, 实质回声均匀。

影像诊断:

1. 轻-中度脂肪肝
2. 肝内高回声结节考虑肝血管瘤

报告医师:

检查日期: 2026-04-30

审核医师:

报告日期: 2026-04-30



注: 本报告仅供临床医生参考!

地址: 大同市魏都大道 79 号。若有疑问, 请致电: 0352---2830580

ID 号: 2212291092

影像号: CT20260429144

姓名: 李伟加

年龄: 33 岁

性别: 男

检查设备: 西门子量子双源 CT

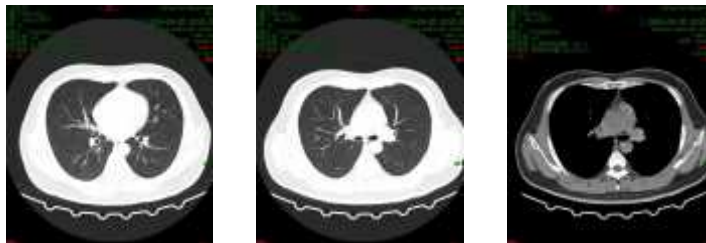体检号: 410742

申请医院: 本院

体检科室: 体检科

检查部位: CT 检查

经典图像:



影像所见:

双侧胸廓对称, 气管居中。气管及支气管未见狭窄及阻塞。双肺支气管血管束形态、结构、走行正常, 肺内未见异常密度。双肺门不大, 形态自然。心脏及大血管大小、形态未见异常。纵隔内未见肿块及肿大淋巴结。胸膜无增厚, 胸膜腔内无积液。胸壁软组织及骨骼未见病变征象。

脾脏体积增大。

影像诊断:

1. 胸部 CT 平扫未见异常
2. 脾大

报告医师: 张剑峰

检查日期: 2026-04-30

审核医师:

报告日期: 2026-04-30