



2212291063

大同瑞慈健康体检

报 告 册

体检编号	410711	工号	119
姓名	何启莲		
性别	女	年龄	50岁
单位	大同市第十九中		
部门	大同市第十九中		
联系电话	13593041506		
体检日期	2024-05-26		

尊敬的何启莲女士您好！

首先，瑞慈健康体检全体员工欢迎您的光临，并对您的信任表示衷心的感谢！

您于 2024-05-26 （体检编号：410711）完成健康检查，本机构的各科医生已根据您的体检项目及结果，汇总成此份健康体检报告，并经总检医生审核。据此提出对您健康状况的综合分析及建议。

瑞慈健康体检倡导“大健康、大康复”，提出“健康是第一财富（Rich）”的人文理念。希望您仔细阅读并妥善地保管此份健康体检报告，并认真关注报告中的提示与建议，若您对报告内容有任何疑问，可直接与瑞慈健康体检客服部联系，进一步咨询。

健康体检咨询电话：**0352-2824444**

客户服务咨询电话：**0352-2830597**

400-6112995

瑞慈健康体检报告由下列内容组成：

第一部分：主检报告

第二部分：分科分项结果

第三部分：检验报告

第四部分：附表

主检报告

检查综述

- 1、【血常规（五分类）】嗜碱性粒细胞绝对值(BA#)偏高($0.07 \times 10^9/L$) 嗜碱性粒细胞百分比(BA%)偏高(1.4%)
- 2、【尿液分析+尿沉渣】鳞状上皮细胞偏高(6 /HP)
- 3、【妇科内诊】(1)阴道炎 (2)宫颈肥大 宫颈：宫颈糜烂
- 4、【心电图】1.窦性心律不齐
- 5、【甲状腺彩超】1.甲状腺弥漫性病变 建议结合甲功 2.甲状腺右侧叶结节 TI-RADS II级
- 6、【乳腺彩超】左乳结节 BI-RADS 2级
- 7、【全腹彩超】1.轻度脂肪肝 2.宫腔节育器位置正常
- 8、【眼科】(1)镜0.6 (2)镜0.6

医生建议

【嗜碱性粒细胞绝对值(BA#)偏高】：

(1)供内科结合临床参考。

【嗜碱性粒细胞百分比(BA%)偏高】：

(1)供内科结合临床参考。

【鳞状上皮细胞偏高】：

(1)在生理情况下，机体正常的新陈代谢都会引起鳞状上皮细胞的脱离，这是一种正常的机体现象。如果长时间出现鳞状上皮细胞偏高的现象时，则有可能是尿路感染、泌尿系统结石等因素导致，应及时往泌尿外科进一步诊断治疗。

【宫颈糜烂】：

- (1)宫颈糜烂是慢性宫颈炎最常见的一种病理改变。由于宫颈表面的鳞状上皮长期浸于碱性炎症分泌物中而剥脱，被宫颈管内柱状上皮所代替，因柱状上皮薄，可显露皮下血管，宫颈表面呈红色，通称宫颈糜烂。
- (2)宫颈糜烂根据糜烂面积大小，可将宫颈糜烂分为三度，轻度指糜烂面小于整个宫颈的1/3；中度指糜烂面占整个宫颈的1/3-2/3；重度指糜烂面超过整个宫颈的2/3。
- (3)宫颈糜烂根据类型分为单纯性糜烂，在炎症初期，糜烂面光滑；颗粒状糜烂，因腺体及间质增生，表面凹凸不平，呈颗粒状；乳头状糜烂，增生更显著，呈乳头状。
- (4)以局部治疗为主，主要有药物局部治疗和物理治疗。
- (5)请在妇科医生指导下规范治疗，并定期复查。

【宫颈肥大】：

- (1)宫颈肥大引起的原因一是慢性炎症长期刺激，使宫颈充血、水肿，宫颈腺体和间质发生增生而导致宫颈不同程度的肥大、硬度增加。
- (2)二是在宫颈腺体的深部可能出现粘液潴留，形成大小不等的囊肿，使宫颈变得肥大。
- (3)宫颈肥大有时可比正常宫颈增大2~4倍，宫颈表面可以是光滑的，也可有糜烂。宫颈质地一般较硬，这是纤维结缔组织增生所致的。

(4)如果是单纯性的宫颈肥大，一般不需特殊处理，妇科定期复查即可。

【阴道炎】：

(1)阴道炎是阴道粘膜及粘膜下结缔组织的炎症，是妇科门诊常见的疾病。

(2)正常健康妇女，由于解剖学及生物化学特点，阴道对病原体的侵入有自然防御功能，当阴道的自然防御功能遭到破坏，则病原体易于侵入，导致阴道炎症。

(3)绝经后妇女由于雌激素缺乏，阴道上皮菲薄，细胞内糖原含量减少，阴道PH高达7左右，故阴道抵抗力低下，比青春期及育龄妇女易受感染。

(4)阴道炎临床上以白带的性状发生改变以及外阴痒痒灼痛为主要临床特点，感染累及尿道时，可有尿痛、尿急等症状。常见的阴道炎有细菌性阴道病、滴虫性阴道炎、霉菌性阴道炎、老年性阴道炎。

(5)阴道炎由不同的病原体感染所致，一旦出现外阴不适，白带异常，立即去医院检查，确定病原体，针对病因治疗。

【窦性心律不齐】：

(1)供内科临床参考，可见于正常人，无重要临床意义。

(2)见于正常人，是一种随呼吸节律而变化的正常心律。

【甲状腺弥漫性病变】：

(1)甲状腺弥漫性病变是甲状腺的一种病症，临床上常见的病种，多为结节性甲状腺肿、甲状腺癌、桥本甲状腺炎、甲亢等。建议内分泌科结合临床诊治。

【甲状腺右侧叶结节】：

(1)甲状腺结节是一种常见的甲状腺疾病，很多甲状腺疾病可表现为结节，如可由甲状腺退行性变、炎症、自身免疫性及新生物等多种病变所致。甲状腺结节在各个年龄段的男女人群中均可见到，但中年女性中较多。

(2)甲状腺结节分良性和恶性两大类，良性的占绝大多数，恶性者不足1%，判断甲状腺结节的良恶主要依靠病史、体格检查、放射性核素扫描、穿刺细胞学检查。

(3)建议往外科就诊，进一步检查，明确诊断，结合临床诊治并定期复查。

【左乳结节】：

(1)乳腺结节是乳腺组织导管和乳小叶在结构上的退行性变及进行性结缔组织的生长，主要以乳房周围性疼痛为特征，或在情绪变化、劳累、天气变化时加重，每月月经前疼痛加剧，行经后疼痛减退或消失。其主要原因是由于内分泌失调。

(2)建议少吃刺激性食物或进行药物治疗干预，必要时外科诊治。

【轻度脂肪肝】：

(1)脂肪肝是指肝脏被脂肪浸润，为一种多病因引起的获得性疾病。

(2)脂肪肝是以肝细胞脂肪变性和脂肪蓄积为病理特征，最常见易患因素有超重或肥胖、进食油腻食物、高脂血症（尤其甘油三酯升高）、营养失调（营养过量或不足）、饮酒、高脂血症、少运动、糖耐量异常、减肥造成体重急剧下降、营养不良、中毒和药物等。

(3)当肝内脂类（主要为甘油三酯）含量超过肝重的5%时为脂肪肝。脂肪肝是一个常见的临床现象，不是一个独立性的疾病。

(4)值得注意的是，过多的脂肪在肝组织、肝细胞内浸润，引起肝细胞肿大，严重可致肝硬化。脂肪肝是可逆性的，合理饮食、运动及治疗后可恢复。

(5)合理控制饮食，控制总摄入量，低盐、低脂和低糖类饮食，少吃动物内脏，多吃蔬菜水果；

(6)控制危险因素，如控制体重、改善胰岛素抵抗、调整血脂紊乱，戒酒、戒烟，坚持长期有氧运动，加强体育锻炼；

(7)定期复查腹部彩超、血脂、肝功能。

汇总医生： 丁昊炜

主检日期： 2024-05-27

主检医生：

分科结果

身高、体重、血压

项目名称	检查结果	项目名称	检查结果
身高	162cm	体重	60kg
血压	126/82mmHg		

***小结:**

未见异常

操作员：张文静

检查日期:2024-05-26

检查医生：名燕凌

内科

项目名称	检查结果	项目名称	检查结果
心率	66 次/min	心律	齐
心脏杂音	无	心界	正常
肺部	正常	呼吸音	呼吸音清
啰音	未闻及	叩诊	叩诊呈清音
腹部触诊	腹部平软	发育	正常
肝胆	肋下未触及	脾脏	肋下未触及
双肾	无叩击痛	肠鸣音	正常
营养	良好	神经系统	正常
生理反射	生理反射存在	病理反射	病理反射未引出
颅神经	正常	运动功能	正常
深浅感觉	正常	其它	无异常发现
既往史	无		

***小结:**

未见异常

操作员：名燕凌

检查日期:2024-05-26

检查医生：名燕凌

外科（女）

项目名称	检查结果	项目名称	检查结果
皮肤	正常	甲状腺	无肿大
浅表淋巴结	无肿大	肛门	拒检
泌尿外生殖器	正常	四肢关节	未见异常
腹股沟	未见异常	足背动脉	正常
紫绀	无	色素沉着	无
脱毛	无	脱色	无
浮肿	无	皮下结节	无
头颅	正常	颈部	正常
乳腺	正常	脊柱	正常
直肠	未检	皮肤黄疸	无
四肢	活动正常	其他	无

*小结:

未见异常

操作员：魏利平

检查日期:2024-05-26

检查医生：魏利平

眼科

项目名称	检查结果	项目名称	检查结果
视力(左)	镜 0.6	视力(右)	镜 0.6
辨色力	正常	眼睑	正常
结膜	正常	泪器	正常
角膜	正常	虹膜	正常
瞳孔	正常	晶状体	正常
玻璃体	正常	眼底	未见异常

*小结:

(1) 镜 0.6

(2) 镜 0.6

操作员：田野青 检查日期：2024-05-26 检查医生：田野青

耳鼻喉科

项目名称	检查结果	项目名称	检查结果
听力(左)	正常	听力(右)	正常
外耳道	正常	鼓膜	正常
鼻窦	正常	鼻中隔	正常
鼻腔	正常	扁桃体	无肿大
嗅觉	正常	咽喉	正常

***小结：**

未见异常

操作员：王存宝 检查日期：2024-05-26 检查医生：王存宝

妇科内诊

项目名称	检查结果	项目名称	检查结果
外阴	正常	尿道口	正常
阴道	阴道炎	子宫	正常
附件	正常	宫颈	肥大&轻度糜烂
后穹窿	正常		

***小结：**

(1) 阴道炎

(2) 宫颈肥大 宫颈：宫颈糜烂

操作员：智美玲 检查日期：2024-05-26 检查医生：智美玲

检验报告

尿液分析+尿沉渣

项目名称	检查结果	单位	参考值	提示
白细胞尿	0	个/ul	0--13	
上皮细胞(EC)	6	/HP	0--28	
管型(CAST)	0	个/ul	0--1	
霉菌(尿)	0	/HP	0--0	
结晶	0	/HP	0--10	
透明度(CLA)	清亮			
胆红素(BIL)	-		阴性	
隐血(ERY)	-		阴性	
小圆上皮细胞(SRC)	0	个/ul	0--0	
维生素C	-		阴性	
异常红细胞	0	个/ul	0--3	
红细胞(正常)	0	个/ul	0--6	
鳞状上皮细胞	6	个/ul	0--0	↑
粘液丝	0	个/ul	0--0	
颜色(Colour)	淡黄色			
尿葡萄糖(GLU)	-		阴性	
酮体(KET)	-		阴性	
比重(SG)	1.020		1.003--1.030	
酸碱度(PH)	7.0		4.5--8.0	
尿蛋白质(PRO)	-		阴性	
尿胆原(URO)	-		阴性	
亚硝酸盐(NIT)	-		阴性	
红细胞(尿)(RBC)	0	个/ul	0--6	
尿白细胞(LEU)	-		阴性	

*小结:

鳞状上皮细胞偏高(6 /HP)

操作员：黄璐瑶 检查日期：2024-05-26 检查医生：陈建国

血常规（五分类）

项目名称	检查结果	单位	参考值	提示
白细胞(WBC)	5.20	10 ⁹ /L	3.5--9.5	
淋巴细胞绝对值(LY#)	1.83	10 ⁹ /L	1.1--3.2	
淋巴细胞百分比(LY%)	35.3	%	20--50	
中性粒细胞绝对值(GR#)	2.90	10 ⁹ /L	1.8--6.3	
中性粒细胞百分比(GR%)	55.8	%	40--75	
嗜碱性粒细胞绝对值(BA#)	0.07	10 ⁹ /L	0--0.06	↑
嗜碱性粒细胞百分比(BA%)	1.4	%	0--1.0	↑
嗜酸性粒细胞绝对值(EO#)	0.12	10 ⁹ /L	0.02--0.52	
嗜酸性粒细胞百分比(EO%)	2.2	%	0.4--8.0	
血小板(PLT)	235	10 ⁹ /L	125--350	
血小板分布宽度(PDW)	15.4	%	15--17	
平均血小板体积(MPV)	8.5	fl	6.0--14.0	
血小板压积(PCT)	0.200	%	0.11--0.28	
红细胞(RBC)	4.55	10 ¹² /L	3.8--5.1	
血红蛋白	144	g/L	115--150	
红细胞压积(HCT)	43.4	%	35--45	
红细胞平均体积(MCV)	95.4	fl	82--100	
平均血红蛋白含量(MCH)	31.7	pg	27--34	
平均血红蛋白浓度(MCHC)	332	g/L	316--354	
单核细胞绝对值(MO#)	0.28	10 ⁹ /L	0.1--0.60	
单核细胞百分比(MO%)	5.3	%	3--10	
红细胞分布宽度标准差	42.3	fl	35--56	

(RDW-SD)				
红细胞分布宽度变异系数 (RDW-CV)	11.8	%	10.6--16.6	
大血小板比率	13.6	%	11--45	
大血小板数目	32	10 ⁹ /L	30--90	
未成熟粒细胞数目	0.00	10 ⁹ /L	0--999	
未成熟粒细胞百分比	0.0	%	0--100	
有核红细胞数目	0.000	10 ⁹ /L	0--9999	
有核红细胞百分比	0.00	/100WBC	0--9999	

***小结:**

嗜碱性粒细胞绝对值(BA#)偏高(0.07 10⁹/L) 嗜碱性粒细胞百分比(BA%)偏高(1.4 %)

操作员：王文静 检查日期:2024-05-26 检查医生:陈建国

血 HP 检测

项目名称	检查结果	单位	参考值	提示
幽门螺旋杆菌抗体检测	阴性 (-)		阴性 (-)	

***小结:**

未见异常

操作员：王小雪 检查日期:2024-05-26 检查医生:陈建国

肾功三项

项目名称	检查结果	单位	参考值	提示
肌酐(CREA)	56.00	umol/L	41--73	
尿酸(UA)	292.00	umol/L	140--340	
尿素测定 (Urea)	4.40	mmol/L	2.6--7.5	

***小结:**

未见异常

操作员：祁佳佳 检查日期:2024-05-26 检查医生:陈建国

空腹血糖

项目名称	检查结果	单位	参考值	提示
葡萄糖(GLU)	5.06	mmol/L	3.89--6.1	

***小结:**

未见异常

操作员：祁佳佳 检查日期:2024-05-26 检查医生:陈建国

血脂四项

项目名称	检查结果	单位	参考值	提示
动脉硬化指数	1.62		1.31--3.19	
总胆固醇(CHOL)	4.61	mmol/L	2.59--5.2	
甘油三脂(TG)	1.05	mmol/L	0.7--1.7	
低密度脂蛋白(LDL)	2.40	mmol/L	0--4.13	
高密度脂蛋白(HDL)	1.48	mmol/L	0.77--1.55	

***小结:**

未见异常

操作员：祁佳佳 检查日期:2024-05-26 检查医生:陈建国

肝功能三项

项目名称	检查结果	单位	参考值	提示
γ-谷氨酰转肽酶(GGT)	21.0	U/L	7--45	
丙氨酸氨基转移酶(ALT)	25.00	U/L	7--40	
门冬氨酸氨基转移酶(AST)	23.00	U/L	13--35	
谷草比谷丙	0.92		0.4--2.5	

***小结:**

未见异常

操作员：祁佳佳 检查日期:2024-05-26 检查医生:陈建国

(女) 肿瘤三项

项目名称	检查结果	单位	参考值	提示
糖类抗原 125 测定 (CA125)	4.7	U/ml	0--38	
癌胚抗原(CEA)	0.94	ng/ml	0--5	
甲胎蛋白(AFP)	4.7	ng/ml	0--7	

*小结:

未见异常

操作员: 祁佳佳 检查日期:2024-05-26 检查医生:陈建国

大同现代医学检验实验室

液基薄层细胞学图文报告

ID: 2024099315

病理号: 093012

姓名: 何启莲

性别: 女

年龄: 50岁

送检科室: 体检科

电话号码: 13593041506

床号:

病历号:

体检号: 2212291063

送检医院: 大同瑞慈康复体检

送检日期: 2024-05-27

末次月经:

送检医生:

采样日期:

报告日期: 2024-05-27

标本满意度: 满意

细胞量: >40%

红细胞:

经期样本:

颈管细胞:

化生细胞:

鳞状细胞:

宫颈柱状细胞:

未见上皮内病变/恶性细胞:

正常范围内:

良性反应性改变:

- 炎症:
 - 轻度:
 - 中度:
 - 重度:
- 放疗:
- 妊娠:
- 萎缩性:
- 宫内避孕器:
- 其他:

病原体: 滴虫感染: 念珠菌感染: 细菌感染:

提示 HPV 感染: 疱疹病毒感染:

鳞状上皮细胞分析:

非典型鳞状细胞:

- 倾向上皮内瘤变:
- 倾向良性反应性改变:
- 不能明确意义(ASC-US):
- 不排除高度病变(ASC-H):

上皮内低度病变: 鳞癌:

上皮内高度病变:

- CIN2:
- CIN3:

腺上皮细胞分析:

非典型腺细胞:

- 宫内膜:
- 来源不明:

非典型腺细胞(宫颈管):

- 倾向原位腺癌:
- 不能明确意义:
- 倾向良性反应性改变:

腺癌:

- 宫颈管:
- 宫内膜:
- 其它:

炎细胞:

- 轻度:
- 中度:
- 重度:

可疑腺癌:

诊断意见: 未见上皮内病变或恶性细胞 (NILM)。

建议:

报告医师: 张荣生

地址: 大同市魏都大道 79 号, 本报告医师签字后有效
咨询: 0352-2830587 4006-122-995

妇科细胞学是筛查项目, 出于技术原因, 可能会有假阴性结果, 本检测仅对来样负责, 如果对结果有疑义, 请在收到报告 7 天内与我们联系。

大同瑞慈康复医院 12导联心电图报告

何启莲 女 50岁

体检号:410711

病床号:

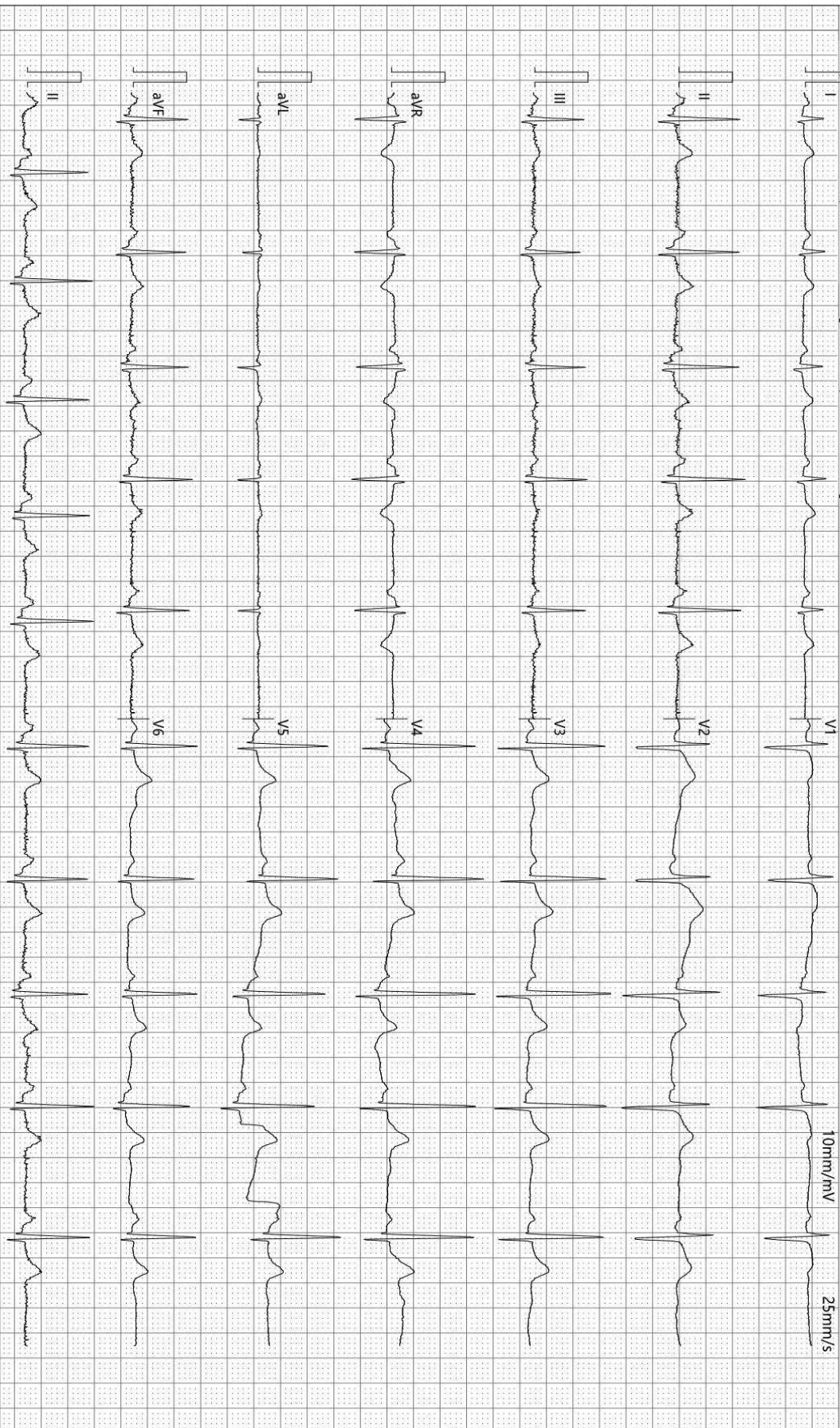
诊断结果:

窦性心律不齐

诊断医生:

张之生

HR : 64bpm [60~100bpm]
 P : 114↑ms [0~110ms]
 PR : 165ms [120~200ms]
 QRS : 88ms [60~100ms]
 QT/QTc : 400/416ms [320~440/0~460ms]
 P/QRS/T : 58/74/50deg. [0~75/-30~90/0~75deg]
 RV5/SV1 : 1.448/0.806mV [0.0~2.5/0.0~2.0mV]



检查时间:2024-05-26 08:58:33

诊断时间:2024-05-26 09:06:12

SEMIP V1.90

仅供临床参考

双源 CT 诊断图文报告

流水号: 2212291063

影像号: CT20240525065

姓名: 何启莲

年龄: 50 岁

性别: 女

检查设备: 西门子量子双源 CT

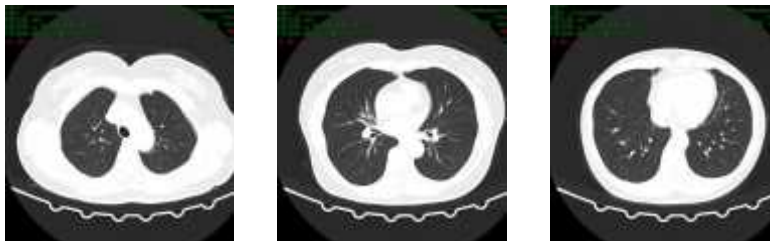体检号: 410711

申请医院: 本院

体检科室: 体检科

检查部位: CT 检查

经典图像:



影像所见:

胸廓对称, 骨性肋骨完整, 胸壁软组织结构良好, 两肺支气管血管纹理走行分布良好, 支气管束结构清晰, 双肺通气良好。肺门结构未见异常。纵隔无偏移, 段以上支气管通畅。心影及大血管形态结构正常, 纵隔内未见肿大淋巴结。胸膜未见异常。

影像诊断:

胸部未见明显异常

报告医师: 剧艳军

检查日期: 2024-05-26

审核医师: 剧艳军

报告日期: 2024-05-26

超声诊断图文报告

流水号: 2212291063

影像号: 1577130

姓名: 何启莲

年龄: 50 岁

性别: 女

检查设备: Vivid E95

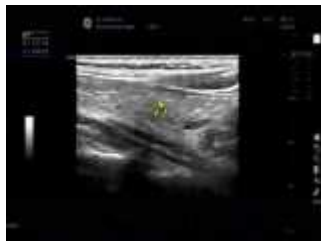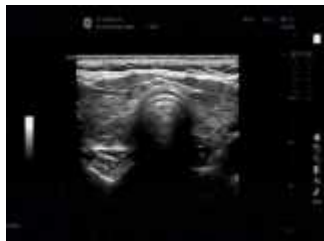体检号: 410711

申请医院: 本院

体检科室: 体检科

检查部位: 甲状腺彩超

经典图像:



影像所见:

甲状腺双侧叶形态正常, 包膜完整, 实质回声不均匀, 呈蜂窝样改变, CDFI: 未见异常血流信号, 于右侧叶探及囊性结节, 大小约 0.3*0.2cm, 边界清。

双侧颈部未见明显肿大淋巴结。

影像诊断:

1. 甲状腺弥漫性病变 建议结合甲功
2. 甲状腺右侧叶结节 TI-RADS II 级

报告医师: 柴芳

检查日期: 2024-05-26

审核医师: 柴芳

报告日期: 2024-05-26



大同市医学影像研究中心

注: 本报告仅供临床医生参考!

地址: 大同市魏都大道 79 号。若有疑问, 请致电: 0352---2830580

超声诊断图文报告

流水号: 2212291063

影像号: 1577136

姓名: 何启莲

年龄: 50 岁

性别: 女

检查设备: Vivid E95

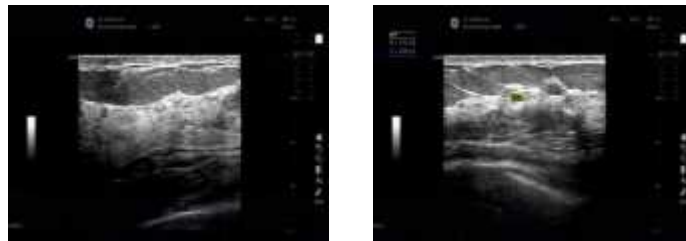
体检号: 410711

申请医院: 本院

体检科室: 体检科

检查部位: 乳腺彩超

经典图像:



影像所见:

双侧乳腺腺体层次清晰, 右乳腺体厚 0.7cm, 左乳腺体厚 0.8cm, 乳导管未见扩张, 左乳 6 点位距乳头 1cm 处探及囊性结节, 大小约 0.4*0.2cm, 边界清, CDFI: 未见异常血流信号。

双侧腋下未见明显肿大淋巴结。

影像诊断:

左乳结节 BI-RADS 2 级

报告医师: 柴芳

检查日期: 2024-05-26

审核医师: 柴芳

报告日期: 2024-05-26

超声诊断图文报告

流水号: 2212291063

影像号: 1577140

姓名: 何启莲

年龄: 50 岁

性别: 女

检查设备: Vivid E95

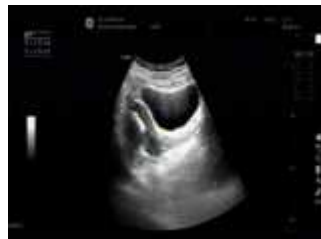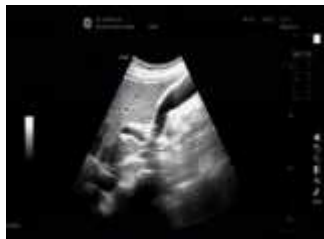体检号: 410711

申请医院: 本院

体检科室: 体检科

检查部位: 全腹彩超

经典图像:



影像所见:

肝脏大小形态正常, 包膜光滑完整, 实质回声细腻、增强, 肝内管道系统走行欠清晰, 门静脉及肝内胆管不扩张。

胆囊大小形态正常, 壁不厚、光滑, 囊内透声好, 肝外胆管不扩张。

胰腺大小形态正常, 实质回声均匀, 主胰管不扩张。

脾脏大小形态正常, 实质回声均匀, 脾门静脉不宽。

双肾大小形态正常, 皮髓质分界清晰, 集合系统未见分离, 双侧输尿管未见扩张。

膀胱充盈佳, 未见明显异常。

前位子宫, 大小正常, 肌壁回声均匀, 内膜线清晰, 厚 0.5cm, 宫腔内探及节育器回声, 位置正常, 宫颈厚约 2.3cm, 双侧附件区未见异常。

影像诊断:

1. 轻度脂肪肝
2. 宫腔节育器位置正常

报告医师: 柴芳

检查日期: 2024-05-26

审核医师: 柴芳

报告日期: 2024-05-26