



2212291046

# 大同五洲心血管病医院

## 健康体检报告

体检编号	410694	工号	102
姓名	许华云		
性别	女	年龄	53岁
单位	大同市第十九中		
部门	大同市第十九中		
联系电话	13620626105		
体检日期	2026-01-06		

尊敬的许华云女士您好！

首先，五洲心血管健康体检全体员工欢迎您的光临，并对您的信任表示衷心的感谢！

您于 2026-01-06 （体检编号：410694）完成健康检查，本机构的各科医生已根据您的体检项目及结果，汇总成此份健康体检报告，并经总检医生审核。据此提出对您健康状况的综合分析及建议。

五洲心血管健康体检倡导守护心健康，预见未来的人文理念。希望您仔细阅读并妥善地保管此份健康体检报告，并认真关注报告中的提示与建议，若您对报告内容有任何疑问，可直接与五洲健康体检客服部联系，进一步咨询。

健康体检咨询电话：0352-5332388

客户服务咨询电话：0352-5339811

五洲健康体检报告由下列内容组成：

第一部分：主检报告

第二部分：分科分项结果

第三部分：检验报告

第四部分：附表

大同五洲心血管病医院  
0352-5332388

## 主检报告

### 检查综述

- 【眼科】 (1) 左眼视力下降 (2) 右眼视力下降
- 【血常规（五分类）】 血小板分布宽度(PDW)偏低(9.6 f1)
- 【血脂四项】 总胆固醇(CHOL)偏高(5.53 mmol/L)
- 【尿液分析+尿沉渣】 隐血(ERY) 3+
- 【CT检查】 右肺多发磨玻璃密度病变，考虑炎症，建议随诊复查
- 【甲状腺彩超】 1. 甲状腺弥漫性病变 建议甲功 2. 甲状腺右侧叶结节 TI-RADS 3级
- 【全腹彩超】 1. 肝囊肿 2. 宫内节育器位置正常

### 医生建议

#### 【左眼视力下降】：

(1) 视力下降是由角膜白斑或角膜炎、晶状体混浊、眼底疾病、屈光不正等原因引起，建议眼科诊断治疗。

#### 【右眼视力下降】：

(1) 视力下降是由角膜白斑或角膜炎、晶状体混浊、眼底疾病、屈光不正等原因引起，建议眼科诊断治疗。

#### 【血小板分布宽度(PDW)偏低】：

(1) 供内科结合临床参考。

#### 【总胆固醇(CHOL)偏高】：

(1) 总胆固醇是脂质的主要成分之一，其数量受年龄、家族、性别、饮食、遗传等多种因素影响。总胆固醇对人体生长发育以及新陈代谢有重要的作用，正常值是 2.59-5.20mmol/L。

(2) 总胆固醇升高后，会增加类脂物质的堆积，会产生更多的血管斑块，进而增加心脑血管疾病的风险。大于 5.21-5.69mmol/L 是胆固醇的临界偏高，即使是一个完全健康的人，只要总胆固醇 > 7.2mmol/L 或低密度脂蛋白 > 4.9mmol/L，未来发生心脑血管的风险就明显增高，应该马上治疗。

(3) 总胆固醇升高根据病因可分为两大类：一是原发性，是由于遗传因素缺陷所致，另一种是继发性，可引起其升高的疾病主要有糖尿病、高血压、甲减、肝肾疾病等。

(4) 降低总胆固醇的治疗中，原发性偏高应积极应用降脂药，曾经选择他汀类药物，胆固醇不能达标的，可联合用药（如依折麦布等）。

(5) 如果总胆固醇偏高，且患者有糖尿病、高血压、甲减、肝肾疾病或者已经发生心脑血管疾病的人更应积极用药，控制降低疾病风险。

(6) 戒烟，增强运动，采用低脂、低糖饮食，少食富含脂肪、胆固醇及饱和脂肪酸的食物，多进食蔬菜、水果、豆制品、粗粮、鱼和高纤维食品。

(7) 必要时在医师指导下使用降脂药物治疗，并前往内分泌科复诊。

#### 【隐血(ERY) 3+】：

(1) 尿隐血可分为肉眼血尿和镜下血尿。肉眼血尿是指肉眼能见到血色的尿，尿液呈洗肉水色或血色，通常在 1000ml 尿中含有 1ml 血液即肉眼可见。镜下血尿是指尿的颜色正常，通过显微镜可以观察到尿液中含红细胞，通常离心沉淀后的尿液镜检每高倍视野有红细胞 3 个以上。

大同五洲心血管病医院

0352-5332388

(2)尿隐血是泌尿系疾病常见的症状之一，生理情况下女性生理期、运动后等都可以引起，病理情况下大多是由泌尿系统疾病引起，如泌尿系炎症、尿路结石等，也有一些血尿是由全身性疾病或泌尿系统邻近器官所致。

(3)需要指出的是：尿液呈红色并不都是血尿，有些药物、食物都能使尿液呈红色、橙色或褐色；由于严重创伤、错误输血等大量红细胞或组织破坏，也可导致血红蛋白或肌红蛋白血尿。

(4)建议往泌尿外科进一步复查，以明确诊断。

**【甲状腺弥漫性病变】：**

(1)甲状腺弥漫性病变是甲状腺的一种病症，临床上常见的病种，多为结节性甲状腺肿、甲状腺癌、桥本甲状腺炎、甲亢等。建议内分泌科结合临床诊治。

**【甲状腺右侧叶结节】：**

(1)甲状腺结节是一种常见的甲状腺疾病，很多甲状腺疾病可表现为结节，如可由甲状腺退行性变、炎症、自身免疫性及新生物等多种病变所致。甲状腺结节在各个年龄段的男女人群中均可见到，但中年女性中较多。

(2)甲状腺结节分良性和恶性两大类，良性的占绝大多数，恶性者不足1%，判断甲状腺结节的良恶主要依靠病史、体格检查、放射性核素扫描、穿刺细胞学检查。

(3)建议往外科就诊，进一步检查，明确诊断，结合临床诊治并定期复查。

**【肝囊肿】：**

(1)肝囊肿，通俗说就是肝脏中的水泡。绝大多数的肝囊肿都是先天性的，即因先天发育的某些异常导致了肝囊肿形成。

(2)肝囊肿病因大多数系肝内小胆管发育障碍所致，单发性肝囊肿的发生是由于异位胆管造成。肝囊肿生长缓慢，所以可能长期或终生无症状，其临床表现也随囊肿位置、大小、数目以及有无压迫邻近器官和有无并发症而异。

(3)肝囊肿是一种较常见的肝脏良性疾病，一般没有什么症状，也不会影响肝功。5CM以下的肝囊肿一般不需要特殊治疗。当囊肿长大到一定程度，可能会压迫胃肠道而引起症状，如上腹不适饱胀；也有因囊肿继发细菌感染而有腹痛、发热的。

(4)肝囊肿首次发现，建议作MRI或CT检查，除外肝内其它占位性病变。

(5)过大的肝囊肿，对肝脏本身或周围的器官有压迫症状的，或有炎症的，往外科治疗。

(6)已确诊为肝囊肿，动态观察，定期B超检查进行对照，监测囊肿大小。

(7)解除顾虑和紧张情绪，保持良好心态，切忌大怒。

(8)多食新鲜蔬菜和水果，保持大便通畅，防止便秘；保证营养，宜食清淡富含蛋白质的食物为主；限制饮酒。

(9)不宜剧烈运动，防止过度用力，以免增加腹腔压力。

(10)如有症状请及时就诊。

**【右肺多发磨玻璃密度病变】：**

(1)建议随诊复查

汇总医生： 丁昊炜

主检日期： 2026-01-07

主检医生：

### 分科结果

#### 身高、体重、血压

项目名称	检查结果	项目名称	检查结果
身高	174cm	体重	65kg
血压	132/62mmHg		

**\*小结:**

未见异常

操作员：杨柳庆 检查日期：2026-01-06 检查医生：名燕凌

#### 眼科

项目名称	检查结果	项目名称	检查结果
视力(左)	0.3	视力(右)	0.25
辨色力	正常	眼睑	正常
结膜	正常	泪器	正常
角膜	正常	虹膜	正常
瞳孔	正常	晶状体	正常
玻璃体	正常	眼底	未见异常

**\*小结:**

- (1) 左眼视力下降
- (2) 右眼视力下降

操作员：田野青 检查日期：2026-01-06 检查医生：田野青

#### 耳鼻喉科

项目名称	检查结果	项目名称	检查结果
听力(左)	正常	听力(右)	正常
外耳道	正常	鼓膜	正常

大同五洲心血管病医院  
0352-5332388

鼻窦	正常	鼻中隔	正常
鼻腔	正常	扁桃体	无肿大
嗅觉	正常	咽喉	正常

**\*小结：**

未见异常

操作员：裴文兴 检查日期：2026-01-06 检查医生：裴文兴

**妇科内诊**

项目名称	检查结果	项目名称	检查结果
外阴	正常	尿道口	正常
阴道	通畅	子宫	正常
附件	正常	宫颈	光滑
后穹窿	正常		

**\*小结：**

未见异常

操作员：马月秀 检查日期：2026-01-06 检查医生：马月秀

## 检验报告

## 尿液分析+尿沉渣

项目名称	检查结果	单位	参考值	提示
白细胞尿	0	个/u1	0--13	
上皮细胞(EC)	0	/HP	0--28	
管型(CAST)	0	个/u1	0--1	
霉菌(尿)	0	/HP	0--0	
结晶	0	/HP	0--10	
透明度(CLA)	清亮			
胆红素(BIL)	-		阴性	
隐血(ERY)	3+		阴性	
小圆上皮细胞(SRC)	0	个/u1	0--0	
维生素C	-		阴性	
异常红细胞	0	个/u1	0--3	
红细胞(正常)	0	个/u1	0--6	
鳞状上皮细胞	0	个/u1	0--0	
粘液丝	0	个/u1	0--0	
颜色(Colour)	淡黄色			
尿葡萄糖(GLU)	-		阴性	
酮体(KET)	-		阴性	
比重(SG)	1.010		1.003--1.030	
酸碱度(PH)	7.0		4.5--8.0	
尿蛋白质(PRO)	-		阴性	
尿胆原(URO)	-		阴性	
亚硝酸盐(NIT)	-		阴性	

红细胞(尿)(RBC)	0	个/u1	0--6
尿白细胞(LEU)	-		阴性

**\*小结:**

隐血(ERY)3+

操作员：梁可欣 检查日期:2026-01-06

检查医生:康建忠

**血常规（五分类）**

项目名称	检查结果	单位	参考值	提示
白细胞(WBC)	4.95	10 <sup>9</sup> /L	3.5--9.5	
淋巴细胞绝对值(LY#)	1.25	10 <sup>9</sup> /L	1.1--3.2	
淋巴细胞百分比(LY%)	25.2	%	20--50	
中性粒细胞绝对值(GR#)	3.28	10 <sup>9</sup> /L	1.8--6.3	
中性粒细胞百分比(GR%)	66.1	%	40--75	
嗜碱性粒细胞绝对值(BA#)	0.01	10 <sup>9</sup> /L	0--0.06	
嗜碱性粒细胞百分比(BA%)	0.3	%	0--1.0	
嗜酸性粒细胞绝对值(E0#)	0.22	10 <sup>9</sup> /L	0.02--0.52	
嗜酸性粒细胞百分比(E0%)	4.5	%	0.4--8	
血小板(PLT)	313	10 <sup>9</sup> /L	125--350	
血小板分布宽度(PDW)	9.6	%	15--17	↓
平均血小板体积(MPV)	8.9	f1	6.0--14.0	
血小板压积(PCT)	0.280	%	0.11--0.28	
红细胞(RBC)	4.55	10 <sup>12</sup> /L	3.8--5.1	
血红蛋白	130	g/L	115--150	
红细胞压积(HCT)	40.2	%	35--45	
红细胞平均体积(MCV)	88.4	f1	82--100	
平均血红蛋白含量(MCH)	28.6	pg	27--34	
平均血红蛋白浓度(MCHC)	324	g/L	316--354	

大同五洲心血管病医院

0352-5332388

单核细胞绝对值(MO#)	0.19	10 <sup>9</sup> /L	0.1--0.6	
单核细胞百分比(MO%)	3.9	%	3--10	
红细胞分布宽度标准差(RDW-SD)	42.6	f1	35--56	
红细胞分布宽度变异系数(RDW-CV)	13.6	%	10.6--16.6	
大血小板比率	19.0	%	11--45	
大血小板数目	60	10 <sup>9</sup> /L	30--90	
未成熟粒细胞数目	0.01	10 <sup>9</sup> /L	0--0.6	
未成熟粒细胞百分比	0.2	%	0--10	
有核红细胞数目	0.000	10 <sup>9</sup> /L	0--9999	
有核红细胞百分比	0.00	/100WBC	0--9999	

**\*小结:**

血小板分布宽度(PDW)偏低(9.6 f1)

操作员：孙钰 检查日期:2026-01-06

检查医生:康建忠

**血 HP 检测**

项目名称	检查结果	单位	参考值	提示
幽门螺旋杆菌抗体检测	阴性 (-)		阴性 (-)	

**\*小结:**

未见异常

操作员：梁可欣 检查日期:2026-01-06

检查医生:康建忠

**肾功三项**

项目名称	检查结果	单位	参考值	提示
肌酐(CREA)	61.50	umol/L	41--73	
尿酸(UA)	232.00	umol/L	140--340	
尿素测定(Urea)	4.20	mmol/L	2.6--7.5	

**\*小结:**

大同五洲心血管病医院

0352-5332388

未见异常

操作员：孙钰 检查日期：2026-01-06 检查医生：康建忠

### 空腹血糖

项目名称	检查结果	单位	参考值	提示
葡萄糖 (GLU)	5.38	mmol/L	3.89--6.1	

**\*小结:**

未见异常

操作员：孙钰 检查日期：2026-01-06 检查医生：康建忠

### 血脂四项

项目名称	检查结果	单位	参考值	提示
动脉硬化指数	1.80		1.31--3.19	
总胆固醇 (CHOL)	5.53	mmol/L	2.59--5.2	↑
甘油三脂 (TG)	1.08	mmol/L	0.7--1.7	
低密度脂蛋白 (LDL)	2.79	mmol/L	0--4.13	
高密度脂蛋白 (HDL)	1.55	mmol/L	0.77--1.55	

**\*小结:**

总胆固醇 (CHOL) 偏高 (5.53 mmol/L)

操作员：孙钰 检查日期：2026-01-06 检查医生：康建忠

### 肝功能三项

项目名称	检查结果	单位	参考值	提示
γ-谷氨酰转肽酶 (GGT)	9.0	U/L	7--45	
丙氨酸氨基转移酶 (ALT)	16.00	U/L	7--40	
门冬氨酸氨基转移酶 (AST)	17.00	U/L	13--35	
谷草比谷丙	1.06		0.4--2.5	

**\*小结:**

大同五洲心血管病医院  
0352-5332388

未见异常

操作员：孙钰 检查日期：2026-01-06 检查医生：康建忠

(女) 肿瘤三项

项目名称	检查结果	单位	参考值	提示
糖类抗原 125 测定 (CA125)	8.05	U/ml	0--35	
癌胚抗原(CEA)	1.56	ng/ml	0--5	
甲胎蛋白(AFP)	2.60	ng/ml	0--7	

\*小结:

未见异常

操作员：刘慧芳 检查日期：2026-01-06 检查医生：康建忠

大同现代医学检验实验室

液基薄层细胞学图文报告

ID: 2026125786

病理号: 113142

姓名: 许华云

性别: 女

年龄: 53岁

送检科室:

电话号码: 13620626105

床号:

病历号:

体检号: 2212291046

送检医院: 大同瑞慈康复体检

送检日期: 2026-01-06

末次月经:

送检医生:

采样日期:

报告日期: 2026-01-06

标本满意度: 满意

细胞量: >40%

红细胞:

经期样本:

颈管细胞:

化生细胞:

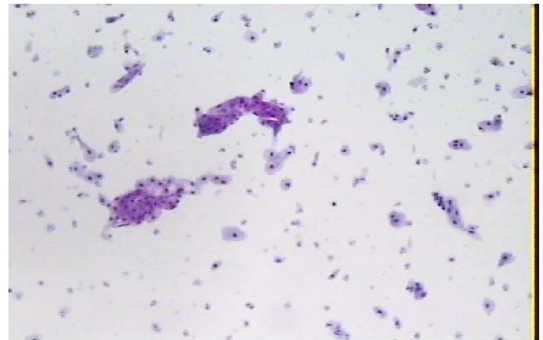鳞状细胞:

宫颈柱状细胞:

未见上皮内病变/恶性细胞:

正常范围内:

- 良性反应性改变: 
  - 炎症: 
    - 轻度:
    - 中度:
    - 重度:
  - 放疗:
  - 妊娠:
  - 萎缩性:
  - 宫内避孕器:
  - 其他:



病原体: 滴虫感染:  念珠菌感染:  细菌感染:

提示 HPV 感染:  疱疹病毒感染:

鳞状上皮细胞分析:

- 非典型鳞状细胞: 
  - 倾向上皮内瘤变:
  - 倾向良性反应性改变:
  - 不能明确意义(ASC-US):
  - 不排除高度病变(ASC-H):
- 上皮内低度病变:
- 鳞癌:
- 上皮内高度病变: 
  - CIN2:
  - CIN3:

腺上皮细胞分析:

- 非典型腺细胞: 
  - 宫内膜:
  - 来源不明:
- 非典型腺细胞(宫颈管): 
  - 倾向原位腺癌:
  - 不能明确意义:
  - 倾向良性反应性改变:
- 腺癌: 
  - 宫颈管:
  - 宫内膜:
  - 其它:
- 炎细胞: 
  - 轻度:
  - 中度:
  - 重度:
- 可疑腺癌:

诊断意见: 未见上皮内病变或恶性细胞 (NILM)。

建议:

报告医师: 张荣生

地址: 大同市魏都大道 79 号, 本报告医师签字后有效  
咨询: 0352-2830587 4006-122-995

妇科细胞学是筛查项目, 出于技术原因, 可能会有假阴性结果, 本检测仅对来样负责, 如果对结果有疑义, 请在收到报告 7 天内与我们联系。

大同五洲心血管病医院

0352-5332388

体检科 12导联心电图报告

许华云 女 53岁 体检号:410694

病床号:

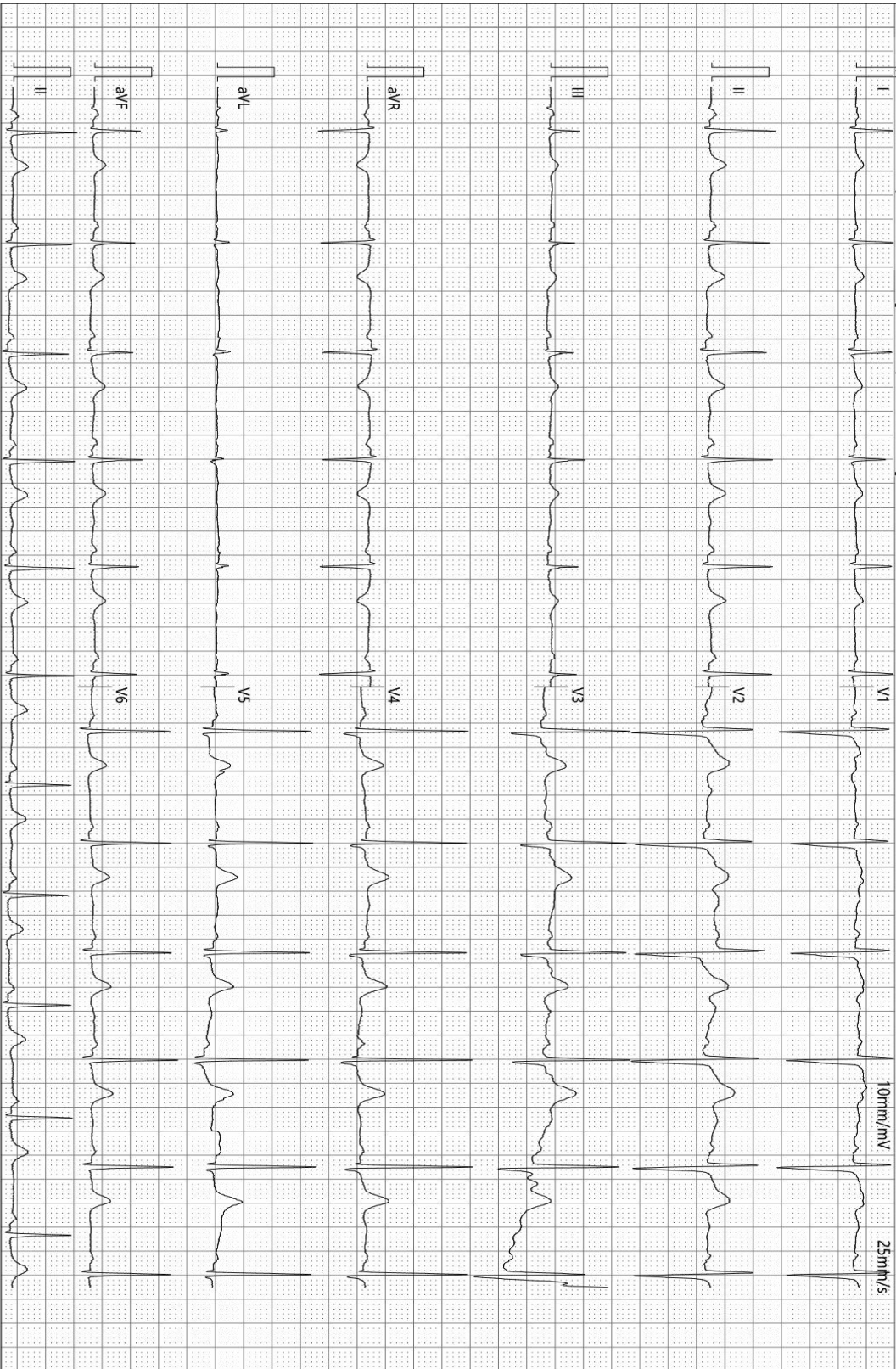
诊断结果:

- 1.窦性心律
- 2.正常心电图

诊断医生:

张之生

HR : 65bpm [60~100bpm]  
 P : 103ms [0~110ms]  
 PR : 155ms [120~200ms]  
 QRS : 94ms [60~100ms]  
 QT/QTc : 415/433ms [320~440/0~460ms]  
 P/QRS/T : 70/60/61deg. [0~75/-30~90/0~75deg]  
 RV5/SV1 : 1.736/1.179mV [0.0~2.5/0.0~2.0mV]



检查时间:2026-01-06 09:10:22

诊断时间:2026-01-06 09:13:55

SEMP V1.90

仅供临床参考



大同五洲心血管病医院

## 超声诊断图文报告

流水号: 2212291046

超声号: 2095803

姓名: 许华云

年龄: 53 岁

性别: 女

检查设备: Vivid E95

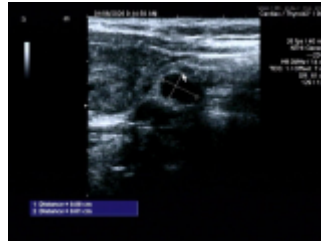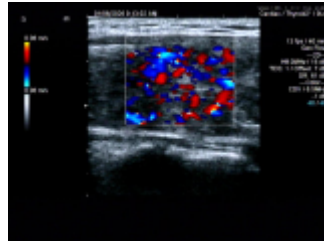
体检号: 410694

申请医院: 本院

体检科室: 体检科

检查部位: 甲状腺彩超

经典图像:



影像所见:

甲状腺双侧叶形态饱满, 包膜完整, 右侧叶大小约 4.7\*2.1\*2.1cm, 左侧叶大小约 4.9\*2.0\*1.9cm, 峡部厚约 2.1\*2.1cm, 实质回声不均匀, 内可见弥漫分布弱回声区, 呈蜂窝样改变, CDFI: 腺体内血流信号丰富, 于右侧叶下极包膜外探及低回声结节, 大小约 0.9\*0.6cm, 边界清, 形态规则。

双侧颈部未见明显肿大淋巴结。

影像诊断:

1. 甲状腺弥漫性病变建议甲功
2. 甲状腺右侧叶结节 TI-RADS3 级

报告医师: 李菊蓉

检查日期: 2026-01-06

审核医师: 李菊蓉

报告日期: 2026-01-06

温馨提示: 本报告仅供临床医生参考! 若有疑问, 请致电: 0352---5339668

地址: 大同市平城区迎宾街 750 号。

大同五洲心血管病医院

0352-5332388



大同五洲心血管病医院

## 超声诊断图文报告

流水号: 2212291046

超声号: 2095860

姓名: 许华云

年龄: 53 岁

性别: 女

检查设备: Vivid E95

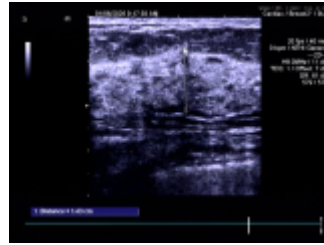
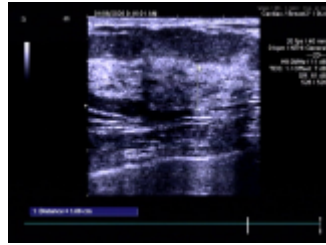
体检号: 410694

申请医院: 本院

体检科室: 体检科

检查部位: 乳腺彩超

经典图像:



影像所见:

双侧乳腺腺体层次清晰, 右乳腺体厚 1.4cm, 左乳腺体厚 1.0cm, 乳导管未见扩张, 未见明显占位性病变, CDFI: 未见异常血流信号。

双侧腋下未见明显肿大淋巴结。

影像诊断:

双侧乳腺未见明显异常

报告医师: 李菊蓉

检查日期: 2026-01-06

审核医师: 李菊蓉

报告日期: 2026-01-06

温馨提示: 本报告仅供临床医生参考! 若有疑问, 请致电: 0352---5339668

地址: 大同市平城区迎宾街 750 号。

大同五洲心血管病医院

0352-5332388



流水号: 2212291046

超声号: 2095862

姓名: 许华云

年龄: 53 岁

性别: 女

检查设备: Vivid E95

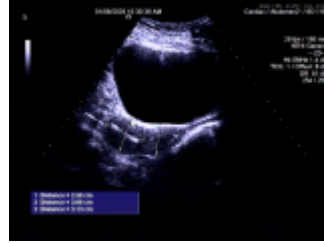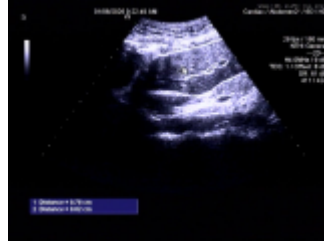
体检号: 410694

申请医院: 本院

体检科室: 体检科

检查部位: 全腹彩超

经典图像:



影像所见:

肝脏大小形态正常, 包膜光滑完整, 肝右叶探及囊性回声, 大小约 0.8\*0.6cm, 边界清, 形态规则, 余实质回声均匀, 肝内管道系统走行清晰, 门静脉及肝内胆管不扩张。

胆囊大小形态正常, 壁不厚、光滑, 囊内透声好, 肝外胆管不扩张。

胰腺大小形态正常, 实质回声均匀, 主胰管不扩张。

脾脏大小形态正常, 实质回声均匀, 脾门静脉不宽。

双肾大小形态正常, 皮髓质分界清晰, 集合系统未见分离, 双侧输尿管未见扩张。

膀胱充盈佳, 未见明显异常。

前位子宫, 大小约 3.6\*3.5\*3.1cm, 肌壁回声均匀, 内膜线清晰, 厚 0.3cm, 宫内探及节育器回声, 位置正常, 宫颈厚约 2.6cm, 双侧附件区未见异常。

影像诊断:

1. 肝囊肿
2. 宫内节育器位置正常

报告医师: 李菊蓉

检查日期: 2026-01-06

审核医师: 李菊蓉

报告日期: 2026-01-06

温馨提示: 本报告仅供临床医生参考! 若有疑问, 请致电: 0352---5339668

地址: 大同市平城区迎宾街 750 号。

大同五洲心血管病医院

0352-5332388



大同五洲心血管病医院

# 双源 CT 诊断图文报告

ID号: 2212291046

影像号: CT20260106036

姓名: 许华云

年龄: 53 岁

性别: 女

检查设备: 西门子量子双源 CT

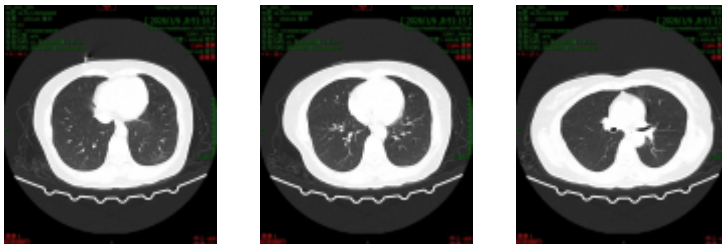体检号: 410694

申请医院: 本院

体检科室: 体检科

检查部位: CT 检查

## 经典图像:



## 影像所见:

双侧胸廓对称, 气管居中。气管及支气管未见狭窄及阻塞。双肺支气管血管束形态、结构、走行正常, 右肺上、下叶见多发磨玻璃结节, 较大者位于右肺下叶后基底段 (IM262), 大小约为 2.4cm×2.0cm。双肺门不大, 形态自然。心脏及大血管大小、形态未见异常。纵隔内未见肿块及肿大淋巴结。胸膜无增厚, 胸膜腔内无积液。胸壁软组织及骨骼未见病变征象。

## 影像诊断:

右肺多发磨玻璃密度病变, 考虑炎症, 建议随诊复查

报告医师: 张剑峰

检查日期: 2026-01-07

审核医师: 张剑峰

报告日期: 2026-01-07

大同五洲心血管病医院

0352-5332388

---

温馨提示：本报告仅供临床医生参考！如有疑问，请致电：0352---5339668

地址：大同市平城区迎宾街 750 号。

---

大同五洲心血管病医院  
0352-5332388

---

---