



2212291042

大同瑞慈健康体检

报 告 册

体检编号	410690	工号	98
姓名	陈风玲		
性别	女	年龄	53岁
单位	大同市第十九中		
部门	大同市第十九中		
联系电话	13513678319		
体检日期	2025-07-14		

尊敬的陈风玲女士您好！

首先，瑞慈健康体检全体员工欢迎您的光临，并对您的信任表示衷心的感谢！

您于 2025-07-14 （体检编号：410690）完成健康检查，本机构的各科医生已根据您的体检项目及结果，汇总成此份健康体检报告，并经总检医生审核。据此提出对您健康状况的综合分析及建议。

瑞慈健康体检倡导“大健康、大康复”，提出“健康是第一财富（Rich）”的人文理念。希望您仔细阅读并妥善地保管此份健康体检报告，并认真关注报告中的提示与建议，若您对报告内容有任何疑问，可直接与瑞慈健康体检客服部联系，进一步咨询。

健康体检咨询电话：0352-2824444

客户服务咨询电话：0352-2830597

400-6112995

瑞慈健康体检报告由下列内容组成：

第一部分：主检报告

第二部分：分科分项结果

第三部分：检验报告

第四部分：附表

主检报告

检查综述

- 1、【外科（女）】（1）乳腺：左乳腺癌保乳术后
- 2、【血常规（五分类）】白细胞(WBC)偏低($3.33 \times 10^9/L$) 红细胞(RBC)偏低($3.57 \times 10^{12}/L$)
- 3、【血脂四项】总胆固醇(CHOL)偏高(6.34 mmol/L)
- 4、【尿液分析+尿沉渣】粘液丝偏高(1 /HP) 尿白细胞(LEU)+-
- 5、【口腔科】（1）牙周：牙结石

医生建议

【左乳腺癌保乳术后】：

- (1)建议外科定期复查。

【红细胞(RBC)偏低】：

- (1)红细胞减少提示贫血,是诊断贫血的三大指标之一:血红蛋白、红细胞、网织红细胞。要了解贫血的程度和类型,需要进一步检查的内容有:血清铁蛋白、红细胞游离原卟啉、血清叶酸、血清维生素B12。
- (2)注意观察是否有慢性失血,查找病因,多数由挑吃、偏食、慢性疾病引起,往血液科及时治疗,定期复查。
- (3)平衡饮食,并适当补充铁剂,维生素C及B族。
- (4)复查血常规。

【白细胞(WBC)偏低】：

- (1)白细胞是机体防御系统的重要组成部分。白细胞通过不同的方式、不同的机制消灭病原体、消除过敏原和参与免疫反应产生的抗体等。
- (2)降低可见于病毒感染、伤寒、再障、免疫低下、使用某些药物和爱好运动者,供内科结合临床参考,必要时复查。复查结果如果明显偏低,往内科进一步检查,明确病因,结合临床治疗。
- (3)复查血常规。若持续降低,建议血液科进一步检查,以及升白细胞药物治疗。

【总胆固醇(CHOL)偏高】：

- (1)总胆固醇是脂质的主要成分之一,其数量受年龄、家族、性别、饮食、遗传等多种因素影响。总胆固醇对人体生长发育以及新陈代谢有重要的作用,正常值是2.59-5.20mmol/L。
- (2)总胆固醇升高后,会增加类脂物质的堆积,会产生更多的血管斑块,进而增加心脑血管疾病的风险。大于5.21-5.69mmol/L是胆固醇的临界偏高,即使是一个完全健康的人,只要总胆固醇 $>7.2\text{mmol/L}$ 或低密度脂蛋白 $>4.9\text{mmol/L}$,未来发生心脑血管的风险就明显增高,应该马上治疗。
- (3)总胆固醇升高根据病因可分为两大类:一是原发性,是由于遗传因素缺陷所致,另一种是继发性,可引起其升高的疾病主要有糖尿病、高血压、甲减、肝肾疾病等。
- (4)降低总胆固醇的治疗中,原发性偏高应积极应用降脂药,曾经选择他汀类药物,胆固醇不能达标的,可联合用药(如依折麦布等)。
- (5)如果总胆固醇偏高,且患者有糖尿病、高血压、甲减、肝肾疾病或者已经发生心脑血管疾病的人更应积极用药,控制降低疾病风险。
- (6)戒烟,增强运动,采用低脂、低糖饮食,少食富含脂肪、胆固醇及饱和脂肪酸的食物,多进食蔬菜、水果、豆制品、粗粮、鱼和高纤维食品。
- (7)必要时在医师指导下使用降脂药物治疗,并前往内分泌科复诊。

【粘液丝偏高】：

- (1)尿常规中粘液丝是由尿路中细胞分泌出来的,在有尿路感染时分泌会明显增多,且伴有炎症细胞的出现。

(2) 粘液丝偏高，可分为生理性偏高和病理性偏高两种，生理性偏高一般是由于喝水较少导致的尿液浓缩，一般在喝水后就能达到稀释的效果。

(3) 病理性的粘液丝偏高是由于泌尿系炎症或者是前列腺炎导致的，需要注意观察，多喝水，同时有白细胞等炎症细胞增多时，应及时服用抗感染药物治疗。如果仅有粘液丝的增多而没有白细胞等炎症细胞增多时，尿路有炎症的可能性不大。

(4) 建议平时饮食注意清淡，多喝水，少吃油腻和辛辣的食物，要注意个人清洁卫生，勤洗阴部，注意休息。

【尿白细胞(LEU)+-】：

(1) 建议结合临床参考。

【牙结石】：

(1) 牙结石又称牙石，是沉积在牙齿或修复体表面上已经钙化或正在钙化的菌斑或软垢。其开始时是软的，会因逐渐的钙化而变硬。它是由 75% 的磷酸钙，15-25% 的水、有机物、磷酸锰、矿酸钙及微量的钾、钠、铁所构成，并呈现出黄色、棕色或者黑色。

(2) 牙结石通常存在于唾液腺开口处的牙齿表面（例如：下颚前牙的舌侧表面，上颚后牙的颊侧表面）和牙齿的颈部，以及口腔粘膜运动不到的牙齿表面等处。

(3) 牙结石形成后，可伴随牙龈出血、牙龈萎缩、口臭等症状。

(4) 牙结石是牙周病的重要病因，它会不断刺激牙周组织，并且压迫牙龈，影响血液循环，造成牙周组织的细菌感染，形成牙周囊袋，此后更易使食物残渣、牙菌斑、牙结石等的堆积，最终牙周支持组织全部破坏，导致牙齿松动，以至于不得不拔除牙齿。

(5) 早晚刷牙、饭后漱口是防治牙结石形成的最重要措施。应采取正确的竖刷牙法和巴氏刷牙法，纠正横刷牙法。

(6) 多吃富有维生素的粗纤维食物，如肉、蛋、各种蔬菜和水果，充分咀嚼以利于牙面清洁。少吃甜食及黏性很强的食物，不吃零食。

(7) 建议每半年进行一次口腔健康检查，每年进行 2-3 次全口超声波洁牙术，使牙面、牙颈部经常处于洁净状态。

汇总医生： 丁昊炜

主检日期： 2025-07-16

主检医生：

分科结果

身高、体重、血压

项目名称	检查结果	项目名称	检查结果
身高	158cm	体重	55kg
血压	115/65mmHg		

***小结:**

未见异常

操作员：闫辛儿

检查日期：2025-07-14

检查医生：名燕凌

内科

项目名称	检查结果	项目名称	检查结果
心率	72次/min	心律	齐
心脏杂音	无	心界	正常
肺部	正常	呼吸音	呼吸音清
啰音	未闻及	叩诊	叩诊呈清音
腹部触诊	腹部平软	发育	正常
肝胆	肋下未触及	脾脏	肋下未触及
双肾	无叩击痛	肠鸣音	正常
营养	良好	神经系统	正常
生理反射	生理反射存在	病理反射	病理反射未引出
颅神经	正常	运动功能	正常
深浅感觉	正常	其它	无异常发现
既往史	无		

***小结:**

未见异常

操作员：李军

检查日期：2025-07-14

检查医生：李军

外科（女）

项目名称	检查结果	项目名称	检查结果
皮肤	正常	甲状腺	无肿大
浅表淋巴结	无肿大	肛门	正常
泌尿外生殖器	正常	四肢关节	未见异常
腹股沟	未见异常	足背动脉	正常
紫绀	无	色素沉着	无
脱毛	无	脱色	无
浮肿	无	皮下结节	无
头颅	正常	颈部	正常
乳腺	左乳腺癌保乳术后	脊柱	正常
直肠	未检	皮肤黄疸	无
四肢	活动正常	其他	无

***小结:**

(1) 乳腺：左乳腺癌保乳术后

操作员：张明远

检查日期：2025-07-14

检查医生：张明远

眼科

项目名称	检查结果	项目名称	检查结果
视力(左)	1.0	视力(右)	0.8
辨色力	正常	眼睑	正常
结膜	正常	泪器	正常
角膜	正常	虹膜	正常
瞳孔	正常	晶状体	正常
玻璃体	正常	眼底	未见异常

***小结:**

未见异常

操作员：田野青

检查日期：2025-07-14

检查医生：田野青

耳鼻喉科

项目名称	检查结果	项目名称	检查结果
听力(左)	正常	听力(右)	正常
外耳道	正常	鼓膜	正常
鼻窦	正常	鼻中隔	正常
鼻腔	正常	扁桃体	无肿大
嗅觉	正常	咽喉	正常

***小结:**

未见异常

操作员：裴文兴 检查日期:2025-07-14 检查医生：裴文兴

妇科内诊

项目名称	检查结果	项目名称	检查结果
外阴	正常	尿道口	正常
阴道	通畅	子宫	正常
附件	正常	宫颈	光滑
后穹窿	正常		

***小结:**

未见异常

操作员：智美玲 检查日期:2025-07-14 检查医生：智美玲

口腔科

项目名称	检查结果	项目名称	检查结果
唇颊	正常	齿	正常
齿龈	正常	牙周	牙结石 I 度
舌腭	正常	腮腺	正常
颌下腺	正常	颞下颌关节	正常

***小结:**

(1) 牙周：牙结石

操作员：龚富生 检查日期:2025-07-14 检查医生：龚富生

检验报告

尿液分析+尿沉渣

项目名称	检查结果	单位	参考值	提示
白细胞尿	13	个/u1	0--13	
上皮细胞(EC)	0	/HP	0--28	
管型(CAST)	0	个/u1	0--1	
霉菌(尿)	0	/HP	0--0	
结晶	0	/HP	0--10	
透明度(CLA)	清亮			
胆红素(BIL)	-		阴性	
隐血(ERY)	-		阴性	
小圆上皮细胞(SRC)	0	个/u1	0--0	
维生素C	-		阴性	
异常红细胞	0	个/u1	0--3	
红细胞(正常)	0	个/u1	0--6	
鳞状上皮细胞	0	个/u1	0--0	
粘液丝	1	个/u1	0--0	↑
颜色(Colour)	淡黄色			
尿葡萄糖(GLU)	-		阴性	
酮体(KET)	-		阴性	
比重(SG)	1.005		1.003--1.030	
酸碱度(PH)	7.0		4.5--8.0	
尿蛋白质(PRO)	-		阴性	
尿胆原(URO)	-		阴性	
亚硝酸盐(NIT)	-		阴性	
红细胞(尿)(RBC)	0	个/u1	0--6	
尿白细胞(LEU)	+-		阴性	

***小结:**

粘液丝偏高(1 /HP) 尿白细胞(LEU)+-

操作员：刘慧芳 检查日期:2025-07-14

检查医生:康建忠

血常规（五分类）

项目名称	检查结果	单位	参考值	提示
白细胞(WBC)	3.33	10 ⁹ /L	3.5--9.5	↓
淋巴细胞绝对值(LY#)	1.11	10 ⁹ /L	1.1--3.2	
淋巴细胞百分比(LY%)	33.5	%	20--50	
中性粒细胞绝对值(GR#)	1.87	10 ⁹ /L	1.8--6.3	
中性粒细胞百分比(GR%)	56.0	%	40--75	
嗜碱性粒细胞绝对值(BA#)	0.01	10 ⁹ /L	0--0.06	
嗜碱性粒细胞百分比(BA%)	0.4	%	0--1.0	
嗜酸性粒细胞绝对值(E0#)	0.09	10 ⁹ /L	0.02--0.52	
嗜酸性粒细胞百分比(E0%)	2.7	%	0.4--8.0	
血小板(PLT)	251	10 ⁹ /L	125--350	
血小板分布宽度(PDW)	15.7	%	15--17	
平均血小板体积(MPV)	9.1	f1	6.0--14.0	
血小板压积(PCT)	0.228	%	0.11--0.28	
红细胞(RBC)	3.57	10 ¹² /L	3.8--5.1	↓
血红蛋白	117	g/L	115--150	
红细胞压积(HCT)	35.1	%	35--45	
红细胞平均体积(MCV)	98.5	f1	82--100	
平均血红蛋白含量(MCH)	32.7	pg	27--34	
平均血红蛋白浓度(MCHC)	332	g/L	316--354	
单核细胞绝对值(MO#)	0.25	10 ⁹ /L	0.1--0.60	
单核细胞百分比(MO%)	7.4	%	3--10	
红细胞分布宽度标准差(RDW-SD)	45.1	f1	35--56	
红细胞分布宽度变异系数(RDW-CV)	12.2	%	10.6--16.6	

大血小板比率	18.3	%	11--45	
大血小板数目	46	$10^9/L$	30--90	
未成熟粒细胞数目	0.00	$10^9/L$	0--999	
未成熟粒细胞百分比	0.0	%	0--100	
有核红细胞数目	0.000	$10^9/L$	0--9999	
有核红细胞百分比	0.00	/100WBC	0--9999	

***小结:**

白细胞(WBC)偏低 ($3.33 \times 10^9/L$) 红细胞(RBC)偏低 ($3.57 \times 10^{12}/L$)

操作员：乔叶 检查日期:2025-07-14 检查医生:康建忠

血 HP 检测

项目名称	检查结果	单位	参考值	提示
幽门螺旋杆菌抗体检测	阴性 (-)		阴性 (-)	

***小结:**

未见异常

操作员：祁佳佳 检查日期:2025-07-14 检查医生:康建忠

肾功三项

项目名称	检查结果	单位	参考值	提示
肌酐(CREA)	59.60	$\mu\text{mol}/L$	41--73	
尿酸(UA)	274.00	$\mu\text{mol}/L$	140--340	
尿素测定(Urea)	6.03	mmol/L	2.6--7.5	

***小结:**

未见异常

操作员：刘慧芳 检查日期:2025-07-14 检查医生:康建忠

空腹血糖

项目名称	检查结果	单位	参考值	提示
葡萄糖(GLU)	4.93	mmol/L	3.89--6.1	

***小结:**

未见异常

操作员：刘慧芳 检查日期：2025-07-14 检查医生：康建忠

血脂四项

项目名称	检查结果	单位	参考值	提示
动脉硬化指数	1.64		1.31--3.19	
总胆固醇(CHOL)	6.34	mmol/L	2.59--5.2	↑
甘油三脂(TG)	1.32	mmol/L	0.7--1.7	
低密度脂蛋白(LDL)	2.16	mmol/L	0--4.13	
高密度脂蛋白(HDL)	1.32	mmol/L	0.77--1.55	

***小结:**

总胆固醇(CHOL)偏高(6.34 mmol/L)

操作员：刘慧芳 检查日期：2025-07-14 检查医生：康建忠

肝功能三项

项目名称	检查结果	单位	参考值	提示
γ-谷氨酰转肽酶(GGT)	15.0	U/L	7--45	
丙氨酸氨基转移酶(ALT)	16.00	U/L	7--40	
门冬氨酸氨基转移酶(AST)	22.00	U/L	13--35	
谷草比谷丙	1.38		0.4--2.5	

***小结:**

未见异常

操作员：刘慧芳 检查日期：2025-07-14 检查医生：康建忠

(女) 肿瘤三项

项目名称	检查结果	单位	参考值	提示
糖类抗原 125 测定(CA125)	14.2	U/ml	0--38	
癌胚抗原(CEA)	0.3	ng/ml	0--5	
甲胎蛋白(AFP)	1.8	ng/ml	0--7	

***小结:**

未见异常

操作员：刘慧芳 检查日期：2025-07-14 检查医生：康建忠

大同现代医学检验实验室

液基薄层细胞学图文报告

ID: 2025117947

病理号: 107107

姓名: 陈凤玲

性别: 女

年龄: 53岁

送检科室:

电话号码: 13513678319

床号:

病历号:

体检号: 2212291042

送检医院: 大同瑞慈康复体检

送检日期: 2025-07-14

末次月经:

送检医生:

采样日期:

报告日期: 2025-07-14

标本满意度: 满意

细胞量: >40%

红细胞:

经期样本:

颈管细胞:

化生细胞:

鳞状细胞:

宫颈柱状细胞:

未见上皮内病变/恶性细胞:

正常范围内:

- 良性反应性改变:
- 炎症:
 - 轻度:
 - 中度:
 - 重度:
 - 放疗:
 - 妊娠:
 - 萎缩性:
 - 宫内避孕器:
 - 其他:

病原体: 滴虫感染: 念珠菌感染: 细菌感染:

提示 HPV 感染: 疱疹病毒感染:

鳞状上皮细胞分析:

- 非典型鳞状细胞:
- 倾向上皮内瘤变:
 - 倾向良性反应性改变:
 - 不能明确意义(ASC-US):
 - 不排除高度病变(ASC-H):
- 上皮内低度病变: 鳞癌:
- 上皮内高度病变:
- CIN2:
 - CIN3:

腺上皮细胞分析:

非典型腺细胞:

- 宫内膜:
- 来源不明:

非典型腺细胞(宫颈管):

- 倾向原位腺癌:
- 不能明确意义:
- 倾向良性反应性改变:

- 腺癌:
- 宫颈管:
 - 宫内膜:
 - 其它:
- 炎细胞:
- 轻度:
 - 中度:
 - 重度:
- 可疑腺癌:

诊断意见: 未见上皮内病变或恶性细胞 (NILM)。

建议:

报告医师: 张荣生

地址: 大同市魏都大道 79 号, 本报告医师签字后有效
咨询: 0352-2830587 4006-122-995

妇科细胞学是筛查项目, 出于技术原因, 可能会有假阴性结果, 本检测仅对来样负责, 如果对结果有疑义, 请在收到报告 7 天内与我们联系。

大同瑞慈康复医院 12导联心电图报告

陈凤玲 女 53岁 体检号:410690

病床号:

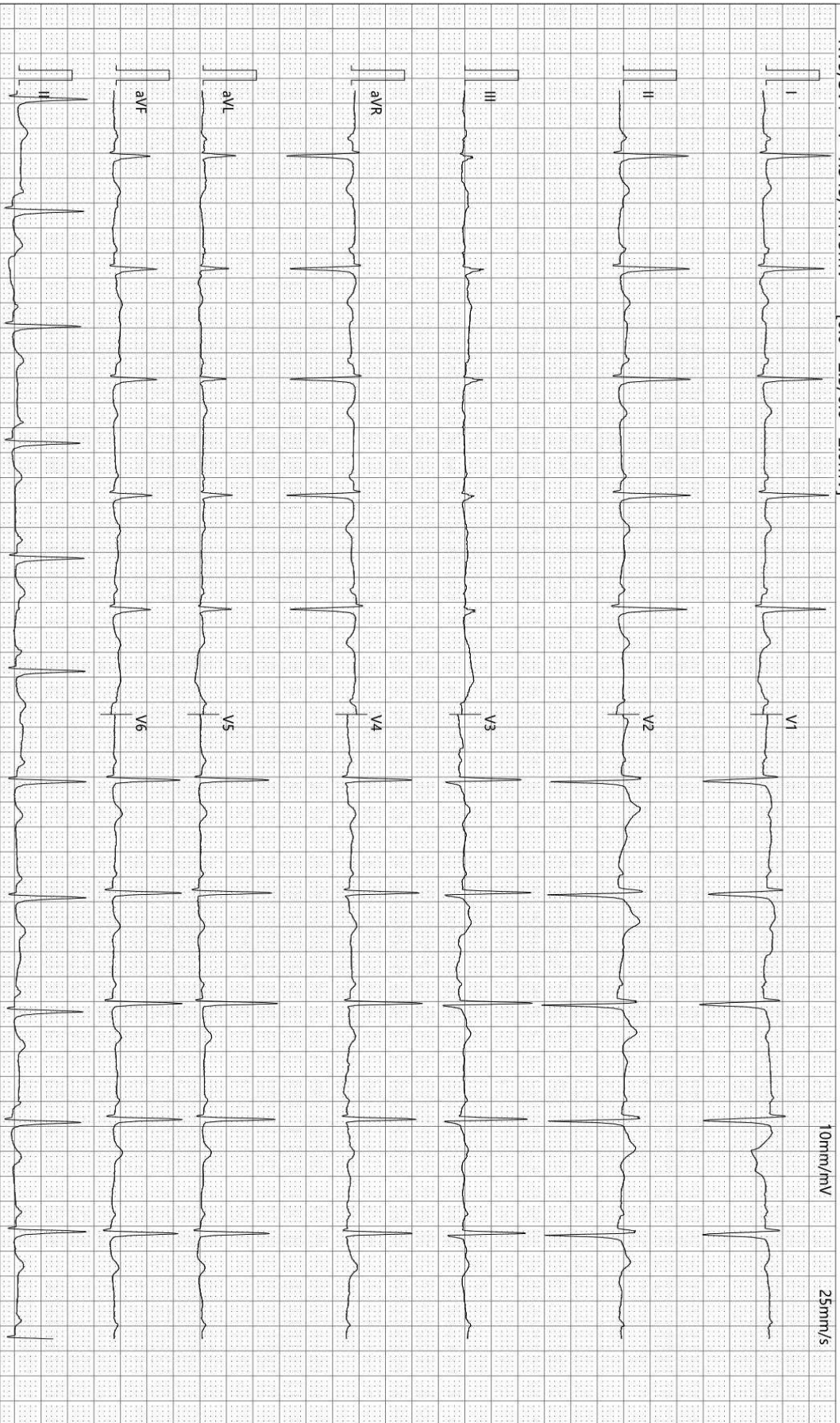
诊断结果:

- 1.窦性心律
- 2.大致正常心电图

诊断医生:

张之生

HR : 66bpm [60 ~ 100bpm]
P : 101ms [0 ~ 110ms]
PR : 167ms [120 ~ 200ms]
QRS : 90ms [60 ~ 100ms]
QT/QTc : 402/422ms [320 ~ 440/0 ~ 460ms]
P/QRS/T : 41/40/47deg. [0 ~ 75/-30 ~ 90/0 ~ 75deg]
RV5/SV1 : 1.345/1.173mV [0.0 ~ 2.5/0.0 ~ 2.0mV]



检查时间:2025-07-14 09:10:39

诊断时间:2025-07-14 09:21:05

SEMIP V1.90

仅供临床参考

Rich 大同瑞慈康复医院
超声诊断图文报告

流水号: 2212291042

超声号: 1880853

姓名: 陈风玲

年龄: 53 岁

性别: 女

检查设备: Vivid E95

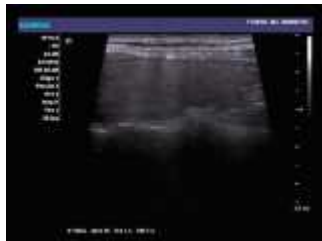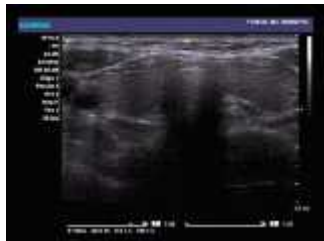体检号: 410690

申请医院: 本院

体检科室: 体检科

检查部位: 甲状腺彩超

经典图像:



影像所见:

甲状腺双侧叶形态正常, 包膜完整, 实质回声均匀, CDFI: 未见异常血流信号。
双侧颈部未见明显肿大淋巴结。

影像诊断:

甲状腺双侧叶未见异常

报告医师: 李菊蓉

检查日期: 2025-07-14

审核医师: 李菊蓉

报告日期: 2025-07-14



注: 本报告仅供临床医生参考!

地址: 大同市魏都大道 79 号。若有疑问, 请致电: 0352---2830580

Rich 大同瑞慈康复医院
超声诊断图文报告

流水号: 2212291042

超声号: 1880859

姓名: 陈凤玲

年龄: 53 岁

性别: 女

检查设备: Vivid E95

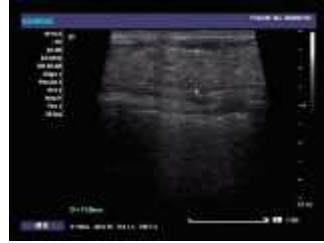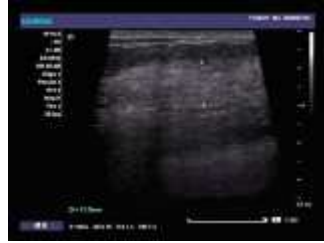体检号: 410690

申请医院: 本院

体检科室: 体检科

检查部位: 乳腺彩超

经典图像:



影像所见:

双侧乳腺腺体层次清晰, 右乳腺体厚 1.2cm, 左乳腺体厚 1.1cm, 乳导管未见扩张, 未见明显占位性病变, CDFI: 未见异常血流信号。

双侧腋下未见明显肿大淋巴结。

影像诊断:

双侧乳腺未见明显异常

报告医师: 李菊蓉

检查日期: 2025-07-14

审核医师: 李菊蓉

报告日期: 2025-07-14



注: 本报告仅供临床医生参考!

地址: 大同市魏都大道 79 号。若有疑问, 请致电: 0352---2830580

Rich 大同瑞慈康复医院
超声诊断图文报告

流水号: 2212291042

超声号: 1880862

姓名: 陈凤玲

年龄: 53 岁

性别: 女

检查设备: Vivid E95

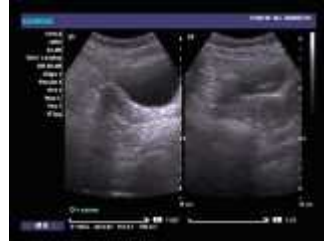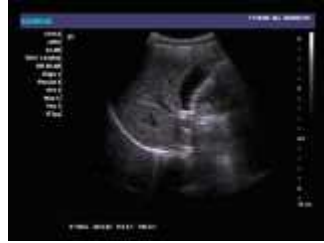体检号: 410690

申请医院: 本院

体检科室: 体检科

检查部位: 全腹彩超

经典图像:



影像所见:

肝脏大小形态正常, 包膜光滑完整, 实质回声均匀, 肝内管道系统走行清晰, 门静脉及肝内胆管不扩张。

胆囊大小形态正常, 壁不厚、光滑, 囊内透声好, 肝外胆管不扩张。

胰腺大小形态正常, 实质回声均匀, 主胰管不扩张。

脾脏大小形态正常, 实质回声均匀, 脾门静脉不宽。

双肾大小形态正常, 皮髓质分界清晰, 集合系统未见分离, 双侧输尿管未见扩张。

膀胱充盈佳, 未见明显异常。

绝经后子宫, 大小约 3.1*2.9*2.3cm, 肌壁回声均匀, 内膜线清晰, 厚 0.3cm, 宫颈厚约 1.6cm, 双侧附件区未见异常。

影像诊断:

肝、胆、脾、胰、双肾、子宫、双侧附件区未见明显异常

报告医师: 李菊蓉

检查日期: 2025-07-14

审核医师: 李菊蓉

报告日期: 2025-07-14



注: 本报告仅供临床医生参考!

地址: 大同市魏都大道 79 号。若有疑问, 请致电: 0352---2830580

ID 号: 2212291042

影像号: CT20250714010

姓名: 陈风玲

年龄: 53 岁

性别: 女

检查设备: 西门子量子双源 CT

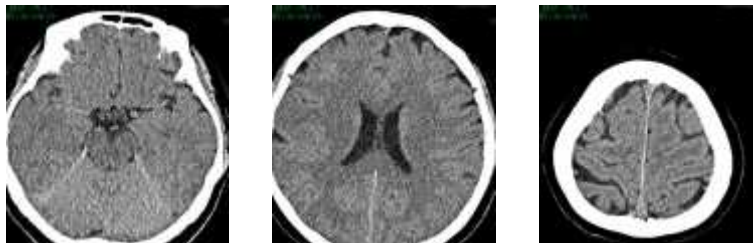体检号: 410690

申请医院: 本院

体检科室: 体检科

检查部位: CT 检查

经典图像:



影像所见:

颅脑结构双侧对称, 脑实质内未见异常密度。中线结构居中。脑沟、裂、池及脑室系统等未见异常。

影像诊断:

颅脑未见明显异常

报告医师: 剧艳军

检查日期: 2025-07-15

审核医师: 剧艳军

报告日期: 2025-07-15