



2212291027

大同瑞慈健康体检

报 告 册

体检编号	410675	工号	83
姓名	张晓宏		
性别	女	年龄	57岁
单位	大同市第十九中		
部门	大同市第十九中		
联系电话	13393525363		
体检日期	2024-07-11		

尊敬的张晓宏女士您好！

首先，瑞慈健康体检全体员工欢迎您的光临，并对您的信任表示衷心的感谢！

您于 2024-07-11 （体检编号：410675）完成健康检查，本机构的各科医生已根据您的体检项目及结果，汇总成此份健康体检报告，并经总检医生审核。据此提出对您健康状况的综合分析及建议。

瑞慈健康体检倡导“大健康、大康复”，提出“健康是第一财富（Rich）”的人文理念。希望您仔细阅读并妥善地保管此份健康体检报告，并认真关注报告中的提示与建议，若您对报告内容有任何疑问，可直接与瑞慈健康体检客服部联系，进一步咨询。

健康体检咨询电话：**0352-2824444**

客户服务咨询电话：**0352-2830597**

400-6112995

瑞慈健康体检报告由下列内容组成：

第一部分：主检报告

第二部分：分科分项结果

第三部分：检验报告

第四部分：附表

主检报告

检查综述

- 1、【空腹血糖】 葡萄糖 (GLU) 偏高 (6.66 mmol/L)
- 2、【尿液分析+尿沉渣】 维生素 C+- 粘液丝偏高 (24 /HP) 尿葡萄糖 (GLU) 2+
- 3、【CT 检查】 右肺中下叶多灶纤维粘连，钙化。
- 4、【妇科内诊】 (1) 阴道炎
- 5、【口腔科】 (1) 牙龈萎缩 (2) 牙周：牙结石
- 6、【眼科】 (1) 镜 0.5

医生建议

【葡萄糖 (GLU) 偏高】：

- (1) 正常情况下，人体中糖的分解和合成代谢处于动态平衡，保持相对恒定。血清葡萄糖是指血液中的葡萄糖浓度，是诊断糖尿病最重要检查项目之一。
- (2) 空腹血糖偏高可分为生理性偏高（如餐后、高糖饮食、剧烈运动、情绪激动等均可引起一过性增高，经过休息后血糖值可以恢复正常）和病理性增高（如糖尿病、甲状腺功能亢进、库欣综合征等）。
- (3) 空腹血糖生理性增高经过调整饮食结构、避免剧烈活动、控制情绪等方式后可自行缓解，血糖值可以恢复正常。
- (4) 排除生理性增高因素经复查仍然增高者属于病理性增高，应及时到内分泌科复诊，明确血糖偏高的原因及所患疾病的种类。
- (5) 如果是首次检查发现血糖偏高，应及时到医院内分泌科进行详细的检查及正规的治疗。
- (6) 已确诊的糖尿病患者，如血糖仍较高则说明血糖控制不佳，应及时到医院内分泌科诊治，修正以往的治疗方案及改变一些不良的生活习惯。
- (7) 糖尿病的治疗强调早期治疗、长期治疗、综合治疗和措施个体化，综合防治包括糖尿病教育、饮食治疗、体育锻炼、药物治疗和血糖监测五个方面。

【尿葡萄糖 (GLU) 2+】：

- (1) 结合血糖、肾功能、肝功能结果分析，如有糖尿病者，提示血糖控制不理想，建议积极治疗原发病。常见于糖尿病，肾性糖尿，肝功能不全，甲亢等，请往内分泌科结合临床进一步检查、治疗。
- (2) 在个别情况下，如果肾糖阈是降低的，也会出现尿葡萄糖阳性，但此时血糖是正常的。

【粘液丝偏高】：

- (1) 尿常规中粘液丝是由尿路中细胞分泌出来的，在有尿路感染时分泌会明显增多，且伴有炎症细胞的出现。
- (2) 粘液丝偏高，可分为生理性偏高和病理性偏高两种，生理性偏高一般是由于喝水较少导致的尿液浓缩，一般在喝水后就能达到稀释的效果。
- (3) 病理性的粘液丝偏高是由于泌尿系炎症或者是前列腺炎导致的，需要注意观察，多喝水，同时有白细胞等炎症细胞增多时，应及时服用抗感染药物治疗。如果仅有粘液丝的增多而没有白细胞等炎症细胞增多时，尿路有炎症的可能性不大。
- (4) 建议平时饮食注意清淡，多喝水，少吃油腻和辛辣的食物，要注意个人清洁卫生，勤洗阴部，注意休息。

【维生素 C+-】：

(1) 尿液中维生素 C 阳性，一般提示饮食中摄入维生素 C 含量较高的食物，引起尿液中维生素 C 呈阳性反应。建议定期复查尿常规。

【阴道炎】：

- (1) 阴道炎是阴道粘膜及粘膜下结缔组织的炎症，是妇科门诊常见的疾病。
- (2) 正常健康妇女，由于解剖学及生物化学特点，阴道对病原体的侵入有自然防御功能，当阴道的自然防御功能遭到破坏，则病原体易于侵入，导致阴道炎症。
- (3) 绝经后妇女由于雌激素缺乏，阴道上皮菲薄，细胞内糖原含量减少，阴道 PH 高达 7 左右，故阴道抵抗力低下，比青春期及育龄妇女易受感染。
- (4) 阴道炎临床上以白带的性状发生改变以及外阴痒痒灼痛为主要临床特点，感染累及尿道时，可有尿痛、尿急等症状。常见的阴道炎有细菌性阴道病、滴虫性阴道炎、霉菌性阴道炎、老年性阴道炎。
- (5) 阴道炎由不同的病原体感染所致，一旦出现外阴不适，白带异常，立即去医院检查，确定病原体，针对病因治疗。

【牙结石】：

- (1) 牙结石又称牙石，是沉积在牙齿或修复体表面上已经钙化或正在钙化的菌斑或软垢。其开始时是软的，会因逐渐的钙化而变硬。它是由 75% 的磷酸钙，15-25% 的水、有机物、磷酸锰、矿酸钙及微量的钾、钠、铁所构成，并呈现出黄色、棕色或者黑色。
- (2) 牙结石通常存在于唾液腺开口处的牙齿表面（例如：下颚前牙的舌侧表面，上颚后牙的颊侧表面）和牙齿的颈部，以及口腔粘膜运动不到的牙齿表面等处。
- (3) 牙结石形成后，可伴随牙龈出血、牙龈萎缩、口臭等症状。
- (4) 牙结石是牙周病的重要病因，它会不断刺激牙周组织，并且压迫牙龈，影响血液循环，造成牙周组织的细菌感染，形成牙周囊袋，此后更易使食物残渣、牙菌斑、牙结石等的堆积，最终牙周支持组织全部破坏，导致牙齿松动，以至于不得不拔除牙齿。
- (5) 早晚刷牙、饭后漱口是防治牙结石形成的最重要措施。应采取正确的竖刷牙法和巴氏刷牙法，纠正横刷牙法。
- (6) 多吃富有维生素的粗纤维食物，如肉、蛋、各种蔬菜和水果，充分咀嚼以利于牙面清洁。少吃甜食及黏性很强的食物，不吃零食。
- (7) 建议每半年进行一次口腔健康检查，每年进行 2-3 次全口超声波洁牙术，使牙面、牙颈部经常处于洁净状态。

【牙龈萎缩】：

- (1) 牙龈生理性萎缩主要是龈缘部分存在异物又长期得不到清理，细菌滋生刺激长期存在所致；另外随着年龄的增长也会或多或少发生萎缩，致使牙龈暴露，这种生理性萎缩，是无需要治疗的。
- (2) 炎症性的牙龈萎缩，主要表现为牙龈红肿胀痛，刷牙常见出血，对冷热温度变化及酸性食物等异常敏感，妨碍进食，尤其应该注意防治。
- (3) 掌握正确竖刷法的刷牙方法，注意口腔清洁卫生，养成早晚刷牙，饭后漱口的良好习惯。
- (4) 定期到医院检查治疗，每年进行 2-3 次全口超声波洁牙术。
- (5) 补充维生素 C 等微量元素，多食水果蔬菜，戒烟限酒，避免熬夜的不良生活习惯。

【右肺中下叶多灶纤维粘连，钙化】：

- (1) 建议呼吸内科诊断治疗。

汇总医生： 丁昊炜

主检日期： 2024-07-13

主检医生：

分科结果

身高、体重、血压

项目名称	检查结果	项目名称	检查结果
身高	164cm	体重	62kg
血压	95/64mmHg		

***小结：**

未见异常

操作员：张悦 检查日期：2024-07-11 检查医生：名燕凌

内科

项目名称	检查结果	项目名称	检查结果
心率	70 次/min	心律	齐
心脏杂音	无	心界	正常
肺部	正常	呼吸音	呼吸音清
啰音	未闻及	叩诊	叩诊呈清音
腹部触诊	腹部平软	发育	正常
肝胆	肋下未触及	脾脏	肋下未触及
双肾	无叩击痛	肠鸣音	正常
营养	良好	神经系统	正常
生理反射	生理反射存在	病理反射	病理反射未引出
颅神经	正常	运动功能	正常
深浅感觉	正常	其它	无异常发现
既往史	无		

***小结：**

未见异常

操作员：杨淑兰 检查日期：2024-07-11 检查医生：杨淑兰

外科（女）

项目名称	检查结果	项目名称	检查结果
皮肤	正常	甲状腺	无肿大
浅表淋巴结	无肿大	肛门	拒检
泌尿外生殖器	正常	四肢关节	未见异常
腹股沟	未见异常	足背动脉	正常
紫绀	无	色素沉着	无
脱毛	无	脱色	无
浮肿	无	皮下结节	无
头颅	正常	颈部	正常
乳腺	正常	脊柱	正常
直肠	未检	皮肤黄疸	无
四肢	活动正常	其他	无

*小结:

未见异常

操作员：魏利平

检查日期:2024-07-11

检查医生：魏利平

眼科

项目名称	检查结果	项目名称	检查结果
视力(左)	镜 0.5	视力(右)	镜 0.8
辨色力	正常	眼睑	正常
结膜	正常	泪器	正常
角膜	正常	虹膜	正常
瞳孔	正常	晶状体	正常
玻璃体	正常	眼底	未见异常

*小结:

(1) 镜 0.5

操作员：田野青

检查日期:2024-07-11

检查医生：田野青

耳鼻喉科

项目名称	检查结果	项目名称	检查结果
听力(左)	正常	听力(右)	正常
外耳道	正常	鼓膜	正常
鼻窦	正常	鼻中隔	正常
鼻腔	正常	扁桃体	无肿大
嗅觉	正常	咽喉	正常

***小结:**

未见异常

操作员：王存宝 检查日期:2024-07-11 检查医生：王存宝

妇科内诊

项目名称	检查结果	项目名称	检查结果
外阴	正常	尿道口	正常
阴道	阴道炎	子宫	正常
附件	正常	宫颈	光滑
后穹窿	正常		

***小结:**

(1) 阴道炎

操作员：智美玲 检查日期:2024-07-11 检查医生：智美玲

口腔科

项目名称	检查结果	项目名称	检查结果
唇颊	正常	齿	正常
齿龈	牙龈萎缩	牙周	牙结石 II 度
舌腭	正常	腮腺	正常

颌下腺	正常	颞下颌关节	正常
-----	----	-------	----

***小结：**

- (1) 牙龈萎缩
- (2) 牙周：牙结石

操作员：龚富生 检查日期：2024-07-11 检查医生：龚富生

检验报告

尿液分析+尿沉渣

项目名称	检查结果	单位	参考值	提示
白细胞尿	6	个/ul	0--13	
上皮细胞(EC)	0	/HP	0--28	
管型(CAST)	0	个/ul	0--1	
霉菌(尿)	0	/HP	0--0	
结晶	0	/HP	0--10	
透明度(CLA)	清亮			
胆红素(BIL)	-		阴性	
隐血(ERY)	-		阴性	
小圆上皮细胞(SRC)	0	个/ul	0--0	
维生素C	+-		阴性	
异常红细胞	0	个/ul	0--3	
红细胞(正常)	1	个/ul	0--6	
鳞状上皮细胞	0	个/ul	0--0	
粘液丝	24	个/ul	0--0	↑
颜色(Colour)	淡黄色			
尿葡萄糖(GLU)	2+		阴性	
酮体(KET)	-		阴性	
比重(SG)	1.030		1.003--1.030	
酸碱度(PH)	6.5		4.5--8.0	
尿蛋白质(PRO)	-		阴性	
尿胆原(URO)	-		阴性	
亚硝酸盐(NIT)	-		阴性	
红细胞(尿)(RBC)	1	个/ul	0--6	
尿白细胞(LEU)	-		阴性	

*小结:

维生素 C+- 粘液丝偏高(24 /HP) 尿葡萄糖(GLU)2+

操作员：王文静 检查日期:2024-07-11 检查医生:陈建国

血常规（五分类）

项目名称	检查结果	单位	参考值	提示
白细胞(WBC)	5.95	10 ⁹ /L	3.5--9.5	
淋巴细胞绝对值(LY#)	1.97	10 ⁹ /L	1.1--3.2	
淋巴细胞百分比(LY%)	33.0	%	20--50	
中性粒细胞绝对值(GR#)	3.43	10 ⁹ /L	1.8--6.3	
中性粒细胞百分比(GR%)	57.7	%	40--75	
嗜碱性粒细胞绝对值(BA#)	0.06	10 ⁹ /L	0--0.06	
嗜碱性粒细胞百分比(BA%)	1.0	%	0--1.0	
嗜酸性粒细胞绝对值(EO#)	0.23	10 ⁹ /L	0.02--0.52	
嗜酸性粒细胞百分比(EO%)	3.9	%	0.4--8.0	
血小板(PLT)	228	10 ⁹ /L	125--350	
血小板分布宽度(PDW)	16.0	%	15--17	
平均血小板体积(MPV)	11.1	fl	6.0--14.0	
血小板压积(PCT)	0.252	%	0.11--0.28	
红细胞(RBC)	4.76	10 ¹² /L	3.8--5.1	
血红蛋白	144	g/L	115--150	
红细胞压积(HCT)	44.0	%	35--45	
红细胞平均体积(MCV)	92.4	fl	82--100	
平均血红蛋白含量(MCH)	30.2	pg	27--34	
平均血红蛋白浓度(MCHC)	327	g/L	316--354	
单核细胞绝对值(MO#)	0.26	10 ⁹ /L	0.1--0.60	
单核细胞百分比(MO%)	4.4	%	3--10	
红细胞分布宽度标准差	43.9	fl	35--56	

(RDW-SD)				
红细胞分布宽度变异系数 (RDW-CV)	12.7	%	10.6--16.6	
大血小板比率	32.4	%	11--45	
大血小板数目	74	10 ⁹ /L	30--90	
未成熟粒细胞数目	0.01	10 ⁹ /L	0--999	
未成熟粒细胞百分比	0.2	%	0--100	
有核红细胞数目	0.000	10 ⁹ /L	0--9999	
有核红细胞百分比	0.00	/100WBC	0--9999	

***小结:**

未见异常

操作员：乔叶 检查日期:2024-07-11 检查医生:陈建国

血 HP 检测

项目名称	检查结果	单位	参考值	提示
幽门螺旋杆菌抗体检测	阴性 (-)		阴性 (-)	

***小结:**

未见异常

操作员：赵伟 检查日期:2024-07-11 检查医生:陈建国

肾功三项

项目名称	检查结果	单位	参考值	提示
肌酐(CREA)	44.00	umol/L	41--73	
尿酸(UA)	230.00	umol/L	140--340	
尿素测定 (Urea)	5.00	mmol/L	2.6--7.5	

***小结:**

未见异常

操作员：祁佳佳 检查日期:2024-07-11 检查医生:陈建国

空腹血糖

项目名称	检查结果	单位	参考值	提示
葡萄糖(GLU)	6.66	mmol/L	3.89--6.1	↑

***小结:**

葡萄糖(GLU)偏高(6.66 mmol/L)

操作员：祁佳佳 检查日期:2024-07-11 检查医生:陈建国

血脂四项

项目名称	检查结果	单位	参考值	提示
动脉硬化指数	2.29		1.31--3.19	
总胆固醇(CHOL)	5.00	mmol/L	2.59--5.2	
甘油三脂(TG)	0.87	mmol/L	0.7--1.7	
低密度脂蛋白(LDL)	3.46	mmol/L	0--4.13	
高密度脂蛋白(HDL)	1.51	mmol/L	0.77--1.55	

***小结:**

未见异常

操作员：祁佳佳 检查日期:2024-07-11 检查医生:陈建国

肝功能三项

项目名称	检查结果	单位	参考值	提示
γ-谷氨酰转肽酶(GGT)	16.0	U/L	7--45	
丙氨酸氨基转移酶(ALT)	19.00	U/L	7--40	
门冬氨酸氨基转移酶(AST)	25.00	U/L	13--35	
谷草比谷丙	1.32		0.4--2.5	

***小结:**

未见异常

操作员：祁佳佳 检查日期:2024-07-11 检查医生:陈建国

(女) 肿瘤三项

项目名称	检查结果	单位	参考值	提示
糖类抗原 125 测定 (CA125)	7.2	U/ml	0--38	
癌胚抗原(CEA)	1.0	ng/ml	0--5	
甲胎蛋白(AFP)	2.8	ng/ml	0--7	

*小结:

未见异常

操作员：祁佳佳 检查日期:2024-07-11 检查医生:陈建国

大同现代医学检验实验室

液基薄层细胞学图文报告

ID: 2024102591

病理号: 095759

姓名: 张晓宏

性别: 女

年龄: 57岁

送检科室:

电话号码: 13393525363

床号:

病历号:

体检号: 2212291027

送检医院: 大同瑞慈康复体检

送检日期: 2024-07-11

末次月经:

送检医生:

采样日期:

报告日期: 2024-07-11

标本满意度: 满意

细胞量: >45%

红细胞:

经期样本:

颈管细胞:

化生细胞:

鳞状细胞:

宫颈柱状细胞:

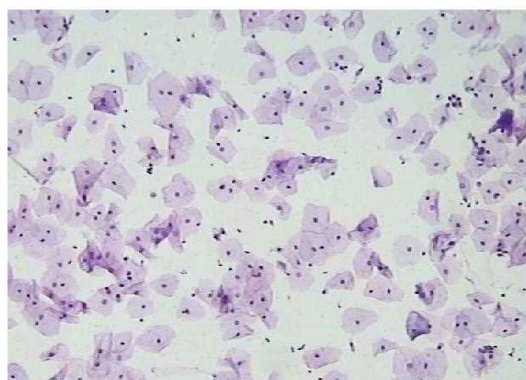
未见上皮内病变/恶性细胞:

正常范围内:

良性反应性改变:

- 炎性:
- 放疗:
- 妊娠:
- 萎缩性:
- 宫内避孕器:
- 其他:

- 轻度:
- 中度:
- 重度:



病原体: 滴虫感染: 念珠菌感染: 细菌感染:

提示 HPV 感染: 疱疹病毒感染:

鳞状上皮细胞分析:

- 非典型鳞状细胞:
- 倾向上皮内瘤变:
 - 倾向良性反应性改变:
 - 不能明确意义(ASC-US):
 - 不排除高度病变(ASC-H):

- 上皮内低度病变: 鳞癌:
- 上皮内高度病变:
- CIN2:
 - CIN3:

腺上皮细胞分析:

非典型腺细胞:

- 宫内膜:
- 来源不明:

非典型腺细胞(宫颈管):

- 倾向原位腺癌:
- 不能明确意义:
- 倾向良性反应性改变:

腺癌:

- 宫颈管:
- 宫内膜:
- 其它:

炎细胞:

- 轻度:
- 中度:
- 重度:

可疑腺癌:

诊断意见: 未见上皮内病变或恶性细胞 (NILM)。

建议:

报告医师: 张荣生

地址: 大同市魏都大道 79 号, 本报告医师签字后有效
咨询: 0352-2830587 4006-122-995

妇科细胞学是筛查项目, 出于技术原因, 可能会有假阴性结果, 本检测仅对来样负责, 如果对结果有疑义, 请在收到报告 7 天内与我们联系。

大同瑞慈康复医院 12导联心电图报告

张晓宏 女 57岁 体检号:410675

病床号:

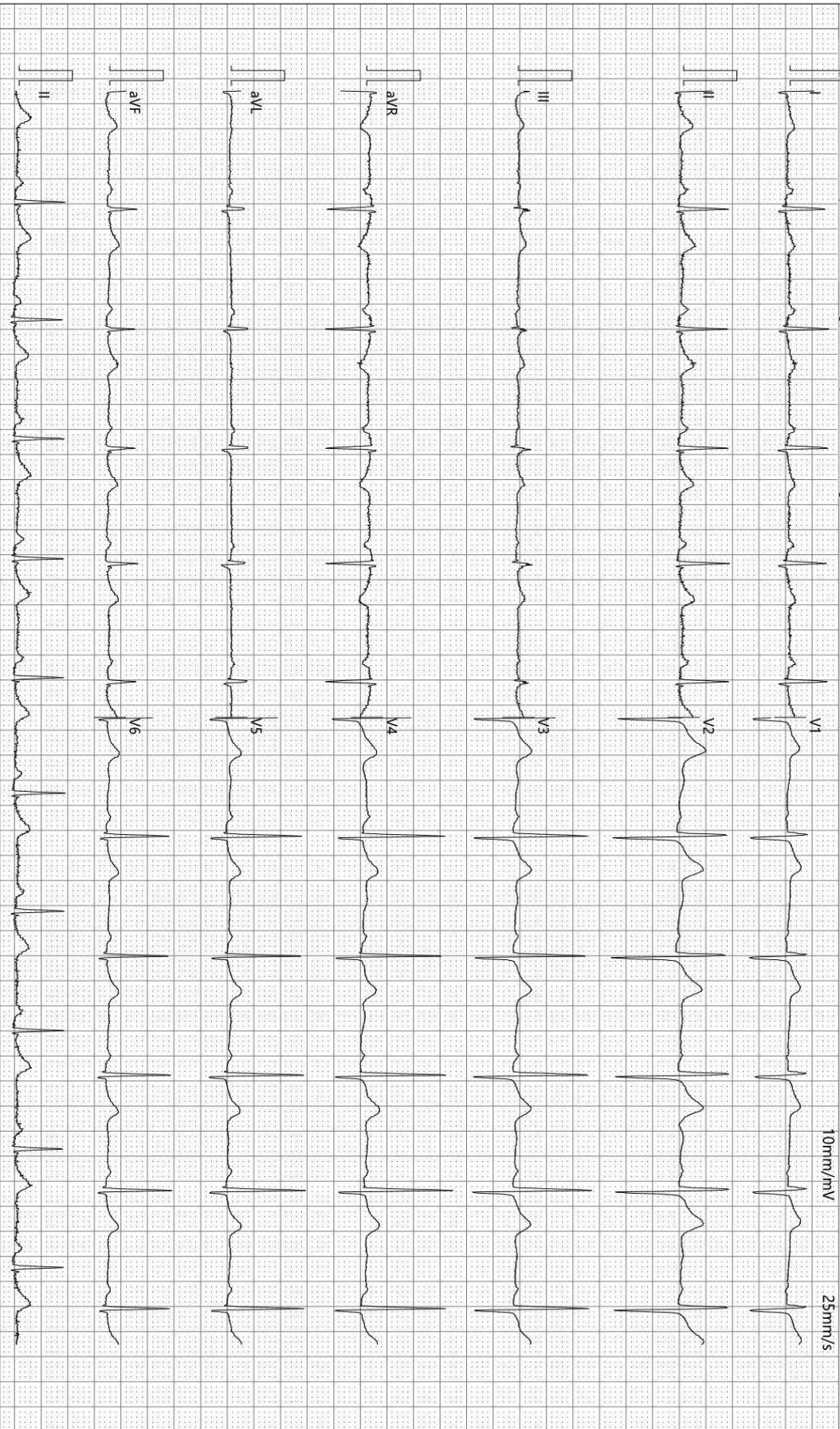
诊断结果:

- 1.窦性心律
- 2.正常心电图

诊断医生:

张之生

HR : 63bpm [60 ~ 100bpm]
P : 109ms [0 ~ 110ms]
PR : 181ms [120 ~ 200ms]
QRS : 71ms [60 ~ 100ms]
QT/QTc : 397/408ms [320 ~ 440/0 ~ 460ms]
P/QRS/T : 41/43/61deg. [0 ~ 75/-30 ~ 90/0 ~ 75deg]
RV5/SV1 : 1.416/0.660mV [0.0 ~ 2.5/0.0 ~ 2.0mV]



检查时间:2024-07-11 08:39:11

诊断时间:2024-07-11 08:51:18

SEMIP V1.90

仅供临床参考

双源 CT 诊断图文报告

流水号: 2212291027

影像号: CT20240711047

姓名: 张晓宏

年龄: 57 岁

性别: 女

检查设备: 西门子量子双源 CT

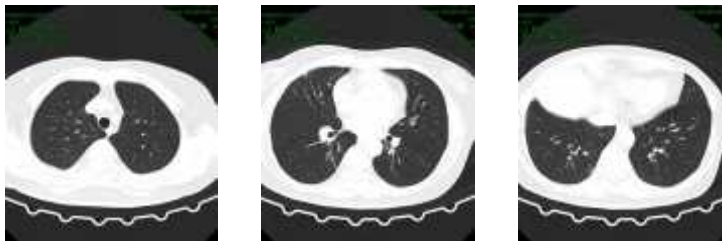体检号: 410675

申请医院: 本院

体检科室: 体检科

检查部位: CT 检查

经典图像:



影像所见:

胸廓对称, 骨性肋骨完整, 胸壁软组织结构良好, 两肺支气管血管纹理走行分布良好, 支气管束结构清晰, 双肺通气良好。右肺中下叶间质纤维灶, 钙化斑点索条影结构紊乱。肺门结构未见异常。纵隔无偏移, 段以上支气管通畅。心影及大血管形态结构正常, 纵隔内未见肿大淋巴结。胸膜未见异常。

影像诊断:

右肺中下叶多灶纤维粘连, 钙化。

报告医师: 剧艳军

检查日期: 2024-07-12

审核医师: 剧艳军

报告日期: 2024-07-12

超声诊断图文报告

流水号: 2212291027

影像号: 1607113

姓名: 张晓宏

年龄: 57 岁

性别: 女

检查设备: Vivid E95

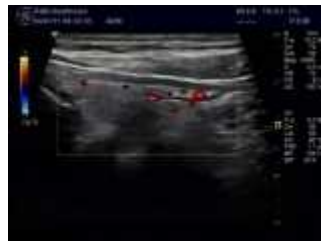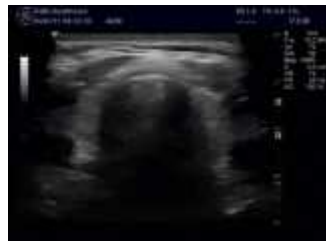体检号: 410675

申请医院: 本院

体检科室: 体检科

检查部位: 甲状腺彩超

经典图像:



影像所见:

甲状腺双侧叶形态正常, 包膜完整, 实质回声均匀, CDFI: 未见异常血流信号。
双侧颈部未见明显肿大淋巴结。

影像诊断:

甲状腺双侧叶未见异常

报告医师: 李菊蓉

检查日期: 2024-07-11

审核医师: 李菊蓉

报告日期: 2024-07-11

超声诊断图文报告

流水号: 2212291027

影像号: 1607117

姓名: 张晓宏

年龄: 57 岁

性别: 女

检查设备: Vivid E95

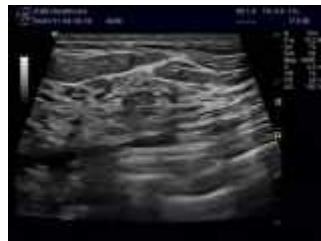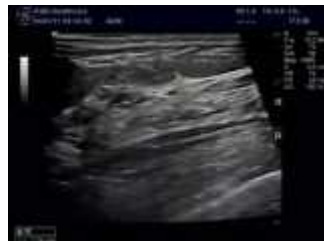体检号: 410675

申请医院: 本院

体检科室: 体检科

检查部位: 乳腺彩超

经典图像:



影像所见:

双侧乳腺腺体层次清晰, 右乳腺体厚 1.1cm, 左乳腺体厚 1.0cm, 乳导管未见扩张, 未见明显占位性病变, CDFI: 未见异常血流信号。

影像诊断:

双侧乳腺未见明显异常

报告医师: 李菊蓉

检查日期: 2024-07-11

审核医师: 李菊蓉

报告日期: 2024-07-11

超声诊断图文报告

流水号: 2212291027

影像号: 1607120

姓名: 张晓宏

年龄: 57 岁

性别: 女

检查设备: Vivid E95

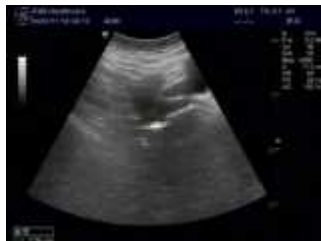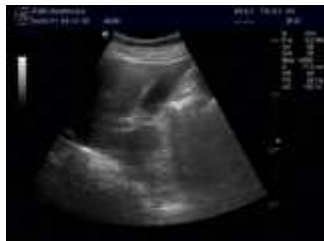体检号: 410675

申请医院: 本院

体检科室: 体检科

检查部位: 全腹彩超

经典图像:



影像所见:

肝脏大小形态正常, 包膜光滑完整, 实质回声均匀, 肝内管道系统走行清晰, 门静脉及肝内胆管不扩张。

胆囊大小形态正常, 壁不厚、光滑, 囊内透声好, 肝外胆管不扩张。

胰腺大小形态正常, 实质回声均匀, 主胰管不扩张。

脾脏大小形态正常, 实质回声均匀, 脾门静脉不宽。

双肾大小形态正常, 皮髓质分界清晰, 集合系统未见分离, 双侧输尿管未见扩张。

膀胱充盈佳, 未见明显异常。

绝经后子宫, 大小约 3.8*3.8*3.0cm, 肌壁回声均匀, 内膜线欠清晰, 宫颈厚约 2.3cm, 双侧附件区未见异常。

影像诊断:

肝、胆、脾、胰、双肾、子宫、双侧附件区未见明显异常

报告医师: 李菊蓉

检查日期: 2024-07-11

审核医师: 李菊蓉

报告日期: 2024-07-11