



2212290978

# 大同瑞慈健康体检

## 报 告 册

体检编号	410626	工号	34
姓名	郝海珍		
性别	女	年龄	53岁
单位	大同市第十九中		
部门	大同市第十九中		
联系电话	13994437610		
体检日期	2023-11-01		

尊敬的 郝海珍女士 您好！

首先,瑞慈健康体检全体员工欢迎您的光临,并对您的信任表示衷心的感谢！

您于 2023-11-01 (体检编号: 410626) 完成健康检查,本机构的各科医生已根据您的体检项目及结果,汇总成此份健康体检报告,并经总检医生审核。据此提出对您健康状况的综合分析及建议。

瑞慈健康体检倡导“大健康、大康复”,提出“健康是第一财富 (Rich)”的人文理念。希望您仔细阅读并妥善地保管此份健康体检报告,并认真关注报告中的提示与建议,若您对报告内容有任何疑问,可直接与瑞慈健康体检客服部联系,进一步咨询。

健康体检咨询电话: **0352-2824444**

客户服务咨询电话: **0352-2830597**  
**400-6112995**

瑞慈健康体检报告由下列内容组成:

第一部分:主检报告

第二部分:分科分项结果

第三部分:检验报告

第四部分:附表

## 主检报告

## 检查综述

- 1、【身高、体重、血压】（1）血压 153/90：本次测量血压偏高
- 2、【血常规（五分类）】白细胞(WBC)偏低( $3.06 \times 10^9/L$ ) 中性粒细胞绝对值(GR#)偏低( $1.33 \times 10^9/L$ ) 血小板(PLT)偏低( $122 \times 10^9/L$ )
- 3、【血脂四项】总胆固醇(CHOL)偏高(5.68 mmol/L) 高密度脂蛋白(HDL)偏高(1.66 mmol/L)
- 4、【尿液分析+尿沉渣】粘液丝偏高(1 /HP)
- 5、【CT检查】右肺上叶前段磨玻璃结节灶，随诊观察
- 6、【心电图】1. 窦性心律 2. ST段改变
- 7、【乳腺彩超】1. 双侧乳腺增生 2. 右乳结节 TI-RADS 3级 3. 左乳实性低回声结节 TI-RADS 4a级 建议进一步检查
- 8、【全腹彩超】宫颈纳囊
- 9、【口腔科】（1）左上第一磨牙 残根 右上第一磨牙 右上尖牙 烤瓷冠修复 右上侧切牙 种植牙  
（2）牙龈萎缩 牙龈色红，探之出血 （3）牙周：牙结石
- 10、【眼科】（1）镜 0.5 （2）镜 0.6

## 医生建议

## 【本次测量血压偏高】：

- (1)高血压是指收缩期和（或）舒张期动脉血压高于正常，并连续三次不同日测量，血压都高于正常标准，可确定患高血压病。
- (2)高血压的发病与遗传、精神过度紧张、肥胖、吸烟、酗酒、嗜盐等因素有关。血压持久增高，可导致心、脑、肾等脏器的损害。
- (3)原发性高血压由于目前原因不明（部分与遗传有关），须终身服药降压。高血压主要危害心、脑血管和肾脏。一旦确诊“高血压”就要终生服药。
- (4)平时应低盐（每天5~10g）、低脂饮食（少吃动物脂肪与内脏）；忌烟限酒。遵照医嘱坚持服药，定期测量血压，宜控制在140/90mmHg以下，若合并有糖尿病和肾病，要把血压控制在130/80mmHg以下。
- (5)血压到正常水平时，说明此时选用的降压药和治疗方案基本合适，但并不意味着高血压已被“治愈”，应坚持治疗。若盲目自行停药或间断服药，常会使血压波动很大，而加重心、脑、肾和血管的损害。
- (6)建议您密切关注血压，保持心情舒畅，劳逸结合，适量运动，控制体重，避免过度劳累、情绪激动等。改进生活方式，适当低盐、低脂、低胆固醇饮食，戒烟酒。必要时心血管专科诊治。

## 【白细胞(WBC)偏低】：

- (1)白细胞是机体防御系统的重要组成部分。白细胞通过不同的方式、不同的机制消灭病原体、消除过敏原和参与免疫反应产生的抗体等。
- (2)降低可见于病毒感染、伤寒、再障、免疫低下、使用某些药物和爱好运动者，供内科结合临床参考，必要时复查。复查结果如果明显偏低，往内科进一步检查，明确病因，结合临床治疗。
- (3)复查血常规。若持续降低，建议血液科进一步检查，以及升白细胞药物治疗。

## 【血小板(PLT)偏低】：

(1) 血小板偏低常见于再生障碍性贫血，血小板减少性紫癜，脾功能亢进等。若凝血功能正常，脾脏也不大，需要结合病史或进一步检查才能判断引起血小板减少的原因，但如有任何不适要立即到血液专科就诊。

**【中性粒细胞绝对值(GR#)偏低】：**

(1) 结合白细胞计数，供内科临床参考。

**【总胆固醇(CHOL)偏高】：**

(1) 总胆固醇是脂质的主要成分之一，其数量受年龄、家族、性别、饮食、遗传等多种因素影响。总胆固醇对人体生长发育以及新陈代谢有重要的作用，正常值是 2.59-5.20mmol/L。

(2) 总胆固醇升高后，会增加类脂物质的堆积，会产生更多的血管斑块，进而增加心脑血管疾病的风险。大于 5.21-5.69mmol/L 是胆固醇的临界偏高，即使是一个完全健康的人，只要总胆固醇 > 7.2mmol/L 或低密度脂蛋白 > 4.9mmol/L，未来发生心脑血管的风险就明显增高，应该马上治疗。

(3) 总胆固醇升高根据病因可分为两大类：一是原发性，是由于遗传因素缺陷所致，另一种是继发性，可引起其升高的疾病主要有糖尿病、高血压、甲减、肝肾疾病等。

(4) 降低总胆固醇的治疗中，原发性偏高应积极应用降脂药，曾经选择他汀类药物，胆固醇任不能达标的，可联合用药（如依折麦布等）。

(5) 如果总胆固醇偏高，且患者有糖尿病、高血压、甲减、肝肾疾病或者已经发生心脑血管疾病的人更应积极用药，控制降低疾病风险。

(6) 戒烟，增强运动，采用低脂、低糖饮食，少食富含脂肪、胆固醇及饱和脂肪酸的食物，多进食蔬菜、水果、豆制品、粗粮、鱼和高纤维食品。

(7) 必要时在医师指导下使用降脂药物治疗，并前往内分泌科复诊。

**【高密度脂蛋白(HDL)偏高】：**

(1) 高密度脂蛋白(HDL)主要在肝脏合成，具有抗动脉粥样硬化的功能，是冠心病的保护因子。高密度脂蛋白(HDL)能将周围组织包括动脉壁内的胆固醇运转到肝脏进行代谢，是一种抗动脉粥样硬化的血浆脂蛋白。

(2) 高密度脂蛋白(HDL)的含量与心血管的发病率和病变程度呈负相关，即高密度脂蛋白(HDL)减低，患冠心病的危险性增加；高密度脂蛋白(HDL)含量增高，患冠心病的危险性降低。

(3) 高密度脂蛋白(HDL)对冠心病的临床诊断是一个重要的参考指标。它的升高是临床冠心病保护因子之一，并能防治和延缓动脉粥样硬化的发展。

(4) 血清中高密度脂蛋白(HDL)的降低，预示着冠心病的出现。临床上常同时测定高密度脂蛋白(HDL)和血清总胆固醇，并根据它们的比值作为冠心病的信息指标。

(5) 高密度脂蛋白(HDL)减少，主要见于冠心病、冠状动脉粥样硬化、高甘油三酯血症、慢性贫血、脑血管病、糖尿病、急慢性肝炎、肝硬化等疾病。

(6) 戒烟，增强运动，采用低脂、低糖饮食，少食富含脂肪、胆固醇及饱和脂肪酸的食物，多进食蔬菜、水果、豆制品、粗粮、鱼和高纤维食品。

(7) 建议当高密度脂蛋白(HDL)减少时，可参考其他相关指标，积极治疗基础性疾病，往内分泌科复诊。

**【粘液丝偏高】：**

(1) 尿常规中粘液丝是由尿路中细胞分泌出来的，在有尿路感染时分泌会明显增多，且伴有炎症细胞的出现。

(2) 粘液丝偏高，可分为生理性偏高和病理性偏高两种，生理性偏高一般是由于喝水较少导致的尿液浓缩，一般在喝水后就能达到稀释的效果。

(3) 病理性的粘液丝偏高是由于泌尿系炎症或者是前列腺炎导致的，需要注意观察，多喝水，同时有白细胞等炎症细胞增多时，应及时服用抗感染药物治疗。如果仅有粘液丝的增多而没有白细胞等炎症细胞增多时，尿路有炎症的可能性不大。

(4) 建议平时饮食注意清淡，多喝水，少吃油腻和辛辣的食物，要注意个人清洁卫生，勤洗阴部，注意休息。

**【右肺上叶前段磨玻璃结节】：**

(1) 以磨玻璃影为主要特点的肺部结节称为磨玻璃结节。是肺结节的一种表现形式，其可以是良性病变，也可能是恶性前期病变，建议定期复查并呼吸科结合临床诊治。

**【ST段改变】：**

(1)ST-T 改变主要是反映心肌缺血现象，具有 ST 段抬高和下移两种表现，多见于慢性冠状动脉供血不足、心绞痛、心肌炎、心肌劳损等，但有时也见于神经植物功能紊乱、精神紧张、电解质紊乱、内分泌疾病等。  
(2)临床上把心肌缺血疾病的 ST-T 改变称为特异性 ST-T 改变，把超出正常范围而又不具备特异性 ST-T 改变归结为非特异性 ST-T 改变。建议定期复查、动态观察，并心内科结合临床考虑。

**【左乳实性低回声结节】：**

(1)乳腺结节是乳腺组织导管和乳小叶在结构上的退行性变及进行性结缔组织的生长，主要以乳房周围性疼痛为特征，或在情绪变化、劳累、天气变化时加重，每月月经前疼痛加剧，行经后疼痛减退或消失。其主要原因是由于内分泌失调。  
(2)建议少吃刺激性食物或进行药物治疗干预，必要时外科诊治。

**【乳腺增生】：**

(1)乳腺增生症是女性最常见的良性疾病，既不是肿瘤，也不属于炎症。从组织学表现看，是乳腺组织增生与退行性变及内分泌功能紊乱有关。本病好发于中年妇女。乳腺增生症常表现为乳房疼痛和乳房摸到结节。  
(2)建议：1.调整好生活节奏，保持心情舒畅，坚持体育锻炼。2.学习和掌握乳房自我检查的方法，养成每月一次乳房自查习惯。3.必要时，中医中药或外科诊治。

**【右乳结节】：**

(1)乳腺结节是乳腺组织导管和乳小叶在结构上的退行性变及进行性结缔组织的生长，主要以乳房周围性疼痛为特征，或在情绪变化、劳累、天气变化时加重，每月月经前疼痛加剧，行经后疼痛减退或消失。其主要原因是由于内分泌失调。  
(2)建议少吃刺激性食物或进行药物治疗干预，必要时外科诊治。

**【宫颈纳囊】：**

(1)宫颈腺体囊肿又叫宫颈纳氏囊肿（可称‘纳囊’或‘那囊’），同宫颈糜烂、宫颈息肉一样，是慢性宫颈炎的一种表现。  
(2)临床表现时可以看到宫颈表面突出多个大小不一的青白色囊泡（并非紫色），内含黏液，小的有米粒大，大的有玉米粒大，有的可以长得很大，突出于宫颈表面，甚至到达阴道口，根部与宫颈之间有蒂相连，常合并有宫颈肥大。  
(3)其形成原因是在宫颈糜烂愈合过程中，新生的鳞状上皮覆盖宫颈腺管口或伸入腺管，将腺管口阻塞；腺管周围的结缔组织增生或瘢痕形成压迫腺管，使腺管变窄甚至阻塞，腺体分泌物引流受阻，滞留形成的囊肿叫宫颈纳氏囊肿。  
(4)对小的纳囊，无任何临床症状可不予处理；对于密集的较小的纳囊或比较大的纳囊，可考虑光疗、激光、微波、自凝刀等物理治疗。  
(5)对于较大的突出于宫颈表面的纳囊，可考虑电刀切除治疗。上述治疗方法均无太大痛苦，也基本不会影响日常的工作和生活。

**【烤瓷冠修复】：**

(1)烤瓷冠一般称为烤瓷牙，这种修复体具有金属的高强度、瓷的美观性和牙齿的逼真性，以及耐磨等优点，对缺失的前牙和后牙的修复，都能达到修复缺失牙理想的功能、形态的目的。  
(2)烤瓷冠从结构上分内冠和釉面瓷层，从质地上分为金属内冠和全瓷内冠两种，金属内冠主要以镍铬合金、钴铬合金、钛合金等为代表；全瓷内冠，其主要成分以二氧化锆为主。  
(3)牙齿缺损、牙齿排列不齐、牙齿异常变色、种植牙等都可应用烤瓷冠进行修复。  
(4)烤瓷冠的制造通俗的说就是给牙齿戴一个套子，在制作之前就需要先将牙齿磨小一圈，然后再套上这个套子，或者说戴上牙冠，以恢复牙齿原来的大小和形态。  
(5)烤瓷冠的优点是改善了牙齿的形态和色泽，恢复了正常的咀嚼功能。缺点是在牙体预备时磨除了部分牙体组织，初戴烤瓷冠时，可能会出现冷热敏感，但随着时间推移会逐渐缓解。  
(6)注意日常饮食，缓慢进食，避免吃一些过凉过热的食物，少食辛辣刺激性的食物，注意多吃一些清淡的饮食。烤瓷冠毕竟不是真牙，受到过大压力时会碎瓷，所以不要咬太硬的食物。  
(7)烤瓷冠与牙齿的接合部位容易聚集菌斑，易形成牙石，此外菌斑长时间的聚集也可导致龋病，所以必须注意保持口腔清洁，牙缝间使用牙线清洁，每天坚持早晚刷牙，勤漱口，定期洁牙。

(8) 烤瓷冠修复后如有不适，应及时就医，定期往医院口腔科复查。

**【种植牙】：**

- (1) 种植牙指的是一种以植入骨组织内的下部结构为基础来支持，固位上部牙修复体的缺牙修复方式，其包括下部的支持种植体和上部的牙修复体两部分。
- (2) 种植牙主要适用于缺失牙的患者，同时适用于因各种原因造成的义齿固位困难，或由于心理因素的影响所产生的功能障碍，而无法用传统方法修复者。
- (3) 种植牙的制作方法是将与人体骨质兼容性高的纯钛金属制作成类似牙根的圆柱体，以外科手术的方式植入缺牙区的牙槽骨内，经过 1 至 3 月后，当人工牙根与牙槽骨密合后，再在人工牙根上制作烤瓷冠。
- (4) 种植牙能很好地恢复牙齿功能，咀嚼功能大大优于其他传统义齿，且有固位好、不磨牙、舒适方便的优点。
- (5) 种植完成后，避免咀嚼太硬的食物，以免牙冠烤瓷层崩裂。平时注意早晚刷牙，刷牙时长不少于三分钟，学会应用牙线，一定要保证种植体周围的清洁。
- (6) 定期前往口腔科复查，每年进行 2-3 次全口超声波洁牙术。

**【牙结石】：**

- (1) 牙结石又称牙石，是沉积在牙齿或修复体表面上已经钙化或正在钙化的菌斑或软垢。其开始时是软的，会因逐渐的钙化而变硬。它是由 75% 的磷酸钙，15-25% 的水、有机物、磷酸锰、矿酸钙及微量的钾、钠、铁所构成，并呈现出黄色、棕色或者黑色。
- (2) 牙结石通常存在于唾液腺开口处的牙齿表面（例如：下颚前牙的舌侧表面，上颚后牙的颊侧表面）和牙齿的颈部，以及口腔粘膜运动不到的牙齿表面等处。
- (3) 牙结石形成后，可伴随牙龈出血、牙龈萎缩、口臭等症状。
- (4) 牙结石是牙周病的重要病因，它会不断刺激牙周组织，并且压迫牙龈，影响血液循环，造成牙周组织的细菌感染，形成牙周囊袋，此后更易使食物残渣、牙菌斑、牙结石等的堆积，最终牙周支持组织全部破坏，导致牙齿松动，以至于不得不拔除牙齿。
- (5) 早晚刷牙、饭后漱口是防治牙结石形成的最重要措施。应采取正确的竖刷牙法和巴氏刷牙法，纠正横刷牙法。
- (6) 多吃富有维生素的粗纤维食物，如肉、蛋、各种蔬菜和水果，充分咀嚼以利于牙面清洁。少吃甜食及黏性很强的食物，不吃零食。
- (7) 建议每半年进行一次口腔健康检查，每年进行 2-3 次全口超声波洁牙术，使牙面、牙颈部经常处于洁净状态。

**【牙龈色红，探之出血】：**

- (1) 牙龈的这种情况一般是由于牙结石导致的牙龈局部发炎。
- (2) 必须坚持每天认真和合理刷牙（采用竖刷法），彻底清除牙菌斑。要经常检查口腔，保持口腔卫生，防止牙龈出血。
- (3) 正确的刷牙方法是：顺着牙齿长轴方向，上牙向下刷，下牙往上刷，每个牙面都要刷到，这样刷牙不仅能把牙刷干净而且对牙龈起到按摩作用，促进牙龈的血液循环。
- (4) 建议每半年进行一次口腔健康检查，每年进行 2-3 次全口超声波洁牙术，使牙面、牙颈部经常处于洁净状态。
- (5) 注意口腔清洁卫生，养成早晚刷牙，饭后漱口的良好习惯。
- (6) 及时治疗牙龈炎，防止炎症侵犯深部牙周组织，形成牙周炎。
- (7) 养成清晨排便习惯。进餐要规律，细嚼慢咽，多食蔬菜，如胡萝卜、菠菜、木耳。适量进食水果，如山楂、苹果。男性少抽烟少喝酒。

**【残根】：**

- (1) 牙齿由于龋坏等原因而致使牙冠的大部分缺损，称为残冠。牙冠基本缺失，仅剩余牙根，称为残根。
- (2) 残根、残冠一旦形成，牙齿的髓腔、根管就暴露于口腔的有菌环境中，细菌可通过根管到达根尖，形成根尖周围炎，使牙齿成为病灶牙。乳牙的残根、残冠可能会引起恒牙的牙釉质发育不全，遗留的残根还可以引起恒牙萌出过早或过晚，影响恒牙萌出的时间和位置，导致牙列畸形。
- (3) 乳牙的残根、残冠，引起根尖周炎，或影响恒牙的萌出时，应予拔除。
- (4) 恒牙的残根、残冠，根尖周病损较大，牙周情况不良或对口腔粘膜有长期慢性刺激时，应予拔除。

(5) 牙周情况较好，根尖周病损不大的残冠，可以先进行彻底的根管治疗，然后通过桩冠修复，最后进行全冠修复以恢复牙齿的外型和功能。

(6) 牙周情况较好，根尖周病损不大，牙根粗壮的残根，可以先进行彻底的根管治疗后行桩冠修复，或保留进行覆盖义齿修复。

**【牙龈萎缩】：**

(1) 牙龈生理性萎缩主要是龈缘部分存在异物又长期得不到清理，细菌滋生刺激长期存在所致；另外随着年龄的增长也会或多或少发生萎缩，致使牙龈暴露，这种生理性萎缩，是无需要治疗的。

(2) 炎症性的牙龈萎缩，主要表现为牙龈红肿胀痛，刷牙常见出血，对冷热温度变化及酸性食物等异常敏感，妨碍进食，尤其应该注意防治。

(3) 掌握正确竖刷法的刷牙方法，注意口腔清洁卫生，养成早晚刷牙，饭后漱口的良好习惯。

(4) 定期到医院检查治疗，每年进行 2-3 次全口超声波洁牙术。

(5) 补充维生素 C 等微量元素，多食水果蔬菜，戒烟限酒，避免熬夜的不良生活习惯。

汇总医生： 丁昊炜

主检日期： 2023-11-02

主检医生：

## 分科结果

## 身高、体重、血压

项目名称	检查结果	项目名称	检查结果
身高	159cm	体重	51kg
血压	153/90mmHg		

**\*小结：**

(1) 血压 153/90：本次测量血压偏高

操作员：高妙

检查日期:2023-11-01

检查医生：张彬艳

## 内科

项目名称	检查结果	项目名称	检查结果
心率	76 次/min	心律	齐
心脏杂音	无	心界	正常
肺部	正常	呼吸音	呼吸音清
啰音	未闻及	叩诊	叩诊呈清音
腹部触诊	腹部平软	发育	正常
肝胆	肋下未触及	脾脏	肋下未触及
双肾	无叩击痛	肠鸣音	正常
营养	良好	神经系统	正常
生理反射	生理反射存在	病理反射	病理反射未引出
颅神经	正常	运动功能	正常
深浅感觉	正常	其它	无异常发现
既往史	无		

**\*小结：**

未见异常

操作员：名燕凌

检查日期:2023-11-01

检查医生：名燕凌

## 外科（女）

项目名称	检查结果	项目名称	检查结果
皮肤	正常	甲状腺	无肿大
浅表淋巴结	无肿大	肛门	拒检
泌尿外生殖器	正常	四肢关节	未见异常
腹股沟	未见异常	足背动脉	正常
紫绀	无	色素沉着	无
脱毛	无	脱色	无
浮肿	无	皮下结节	无
头颅	正常	颈部	正常
乳腺	拒检	脊柱	正常
直肠	未检	皮肤黄疸	无
四肢	活动正常	其他	无

## \*小结:

未见异常

操作员：魏利平

检查日期:2023-11-01

检查医生：魏利平

## 眼科

项目名称	检查结果	项目名称	检查结果
视力(左)	镜 0.5	视力(右)	镜 0.6
辨色力	正常	眼睑	正常
结膜	正常	泪器	正常
角膜	正常	虹膜	正常
瞳孔	正常	晶状体	正常
玻璃体	正常	眼底	未见异常

## \*小结:

(1) 镜 0.5

(2) 镜 0.6

操作员：田野青 检查日期:2023-11-01 检查医生：田野青

### 耳鼻喉科

项目名称	检查结果	项目名称	检查结果
听力(左)	正常	听力(右)	正常
外耳道	正常	鼓膜	正常
鼻窦	正常	鼻中隔	正常
鼻腔	正常	扁桃体	无肿大
嗅觉	正常	咽喉	正常

**\*小结:**

未见异常

操作员：王存宝 检查日期:2023-11-01 检查医生：王存宝

### 妇科内诊

项目名称	检查结果	项目名称	检查结果
外阴	正常	尿道口	正常
阴道	通畅	子宫	正常
附件	正常	宫颈	光滑
后穹窿	正常		

**\*小结:**

未见异常

操作员：许艳华 检查日期:2023-11-01 检查医生：许艳华

### 口腔科

项目名称	检查结果	项目名称	检查结果
唇颊	正常	齿	左上第一磨牙&残根&右上第一磨牙&右上尖牙&烤瓷冠修复&右上

			侧切牙&种植牙
齿龈	牙龈萎缩&牙龈色红，探之出血	牙周	牙结石 II 度
舌腭	正常	腮腺	正常
颌下腺	正常	颞下颌关节	正常

**\*小结：**

- (1) 左上第一磨牙 残根 右上第一磨牙 右上尖牙 烤瓷冠修复 右上侧切牙 种植牙
- (2) 牙龈萎缩 牙龈色红，探之出血
- (3) 牙周：牙结石

操作员：麻剑 检查日期:2023-11-01 检查医生：麻剑

---

## 检验报告

## 尿液分析+尿沉渣

项目名称	检查结果	单位	参考值	提示
白细胞尿	0	个/ul	0--13	
上皮细胞(EC)	0	/HP	0--28	
管型(CAST)	0	个/ul	0--1	
霉菌(尿)	0	/HP	0--0	
结晶	0	/HP	0--10	
透明度(CLA)	清亮			
胆红素(BIL)	-		阴性	
隐血(ERY)	-		阴性	
小圆上皮细胞(SRC)	0	个/ul	0--0	
维生素C	-		阴性	
异常红细胞	0	个/ul	0--3	
红细胞(正常)	0	个/ul	0--6	
鳞状上皮细胞	0	个/ul	0--0	
粘液丝	1	个/ul	0--0	↑
颜色(Colour)	淡黄色			
尿葡萄糖(GLU)	-		阴性	
酮体(KET)	-		阴性	
比重(SG)	1.015		1.003--1.030	
酸碱度(PH)	6.5		4.5--8.0	
尿蛋白质(PRO)	-		阴性	
尿胆原(URO)	-		阴性	
亚硝酸盐(NIT)	-		阴性	
红细胞(尿)(RBC)	0	个/ul	0--6	
尿白细胞(LEU)	-		阴性	

\*小结:

粘液丝偏高(1 /HP)

操作员：祁佳佳 检查日期:2023-11-01 检查医生:陈建国

血常规（五分类）

项目名称	检查结果	单位	参考值	提示
白细胞(WBC)	3.06	10 <sup>9</sup> /L	3.5--9.5	↓
淋巴细胞绝对值(LY#)	1.53	10 <sup>9</sup> /L	1.1--3.2	
淋巴细胞百分比(LY%)	49.9	%	20--50	
中性粒细胞绝对值(GR#)	1.33	10 <sup>9</sup> /L	1.8--6.3	↓
中性粒细胞百分比(GR%)	43.5	%	40--75	
嗜碱性粒细胞绝对值(BA#)	0.02	10 <sup>9</sup> /L	0--0.06	
嗜碱性粒细胞百分比(BA%)	0.6	%	0--1.0	
嗜酸性粒细胞绝对值(EO#)	0.07	10 <sup>9</sup> /L	0.02--0.52	
嗜酸性粒细胞百分比(EO%)	2.3	%	0.4--8.0	
血小板(PLT)	122	10 <sup>9</sup> /L	125--350	↓
血小板分布宽度(PDW)	16.4	%	15--17	
平均血小板体积(MPV)	11.7	fl	6.0--14.0	
血小板压积(PCT)	0.142	%	0.11--0.28	
红细胞(RBC)	4.40	10 <sup>12</sup> /L	3.8--5.1	
血红蛋白	138	g/L	115--150	
红细胞压积(HCT)	40.5	%	35--45	
红细胞平均体积(MCV)	92.0	fl	82--100	
平均血红蛋白含量(MCH)	31.2	pg	27--34	
平均血红蛋白浓度(MCHC)	339	g/L	316--354	
单核细胞绝对值(MO#)	0.11	10 <sup>9</sup> /L	0.1--0.60	
单核细胞百分比(MO%)	3.7	%	3--10	
红细胞分布宽度标准差	42.4	fl	35--56	

(RDW-SD)				
红细胞分布宽度变异系数 (RDW-CV)	12.2	%	10.6--16.6	
大血小板比率	37.1	%	11--45	
大血小板数目	45	10 <sup>9</sup> /L	30--90	
未成熟粒细胞数目	0.00	10 <sup>9</sup> /L	0--999	
未成熟粒细胞百分比	0.0	%	0--100	
有核红细胞数目	0.000	10 <sup>9</sup> /L	0--9999	
有核红细胞百分比	0.00	/100WBC	0--9999	

**\*小结:**

白细胞(WBC)偏低(3.06 10<sup>9</sup>/L) 中性粒细胞绝对值(GR#)偏低(1.33 10<sup>9</sup>/L) 血小板(PLT)偏低(122 10<sup>9</sup>/L)

操作员：贺琰 检查日期:2023-11-01 检查医生:陈建国

**血 HP 检测**

项目名称	检查结果	单位	参考值	提示
幽门螺旋杆菌抗体检测	阴性 (-)		阴性 (-)	

**\*小结:**

未见异常

操作员：乔叶 检查日期:2023-11-01 检查医生:陈建国

**肾功三项**

项目名称	检查结果	单位	参考值	提示
肌酐(CREA)	55.00	umol/L	41--73	
尿酸(UA)	186.00	umol/L	140--340	
尿素测定 (Urea)	4.10	mmol/L	2.6--7.5	

**\*小结:**

未见异常

操作员：李丹 检查日期:2023-11-01 检查医生:陈建国

## 空腹血糖

项目名称	检查结果	单位	参考值	提示
葡萄糖(GLU)	4.77	mmol/L	3.89--6.1	

**\*小结：**

未见异常

操作员：李丹 检查日期:2023-11-01

检查医生:陈建国

## 血脂四项

项目名称	检查结果	单位	参考值	提示
动脉硬化指数	1.81		1.31--3.19	
总胆固醇(CHOL)	5.68	mmol/L	2.59--5.2	↑
甘油三脂(TG)	1.55	mmol/L	0.7--1.7	
低密度脂蛋白(LDL)	3.00	mmol/L	0--4.13	
高密度脂蛋白(HDL)	1.66	mmol/L	0.77--1.55	↑

**\*小结：**

总胆固醇(CHOL)偏高(5.68 mmol/L) 高密度脂蛋白(HDL)偏高(1.66 mmol/L)

操作员：李丹 检查日期:2023-11-01

检查医生:陈建国

## 肝功能三项

项目名称	检查结果	单位	参考值	提示
γ-谷氨酰转肽酶(GGT)	13.0	U/L	7--45	
丙氨酸氨基转移酶(ALT)	22.00	U/L	7--40	
门冬氨酸氨基转移酶(AST)	20.00	U/L	13--35	
谷草比谷丙	0.91		0.4--2.5	

**\*小结：**

未见异常

操作员：李丹 检查日期:2023-11-01

检查医生:陈建国

(女) 肿瘤三项

项目名称	检查结果	单位	参考值	提示
糖类抗原 125 测定 (CA125)	9.8	U/ml	0--38	
癌胚抗原(CEA)	0.10	ng/ml	0--5	
甲胎蛋白(AFP)	1.5	ng/ml	0--7	

\*小结:

未见异常

操作员：李丹 检查日期:2023-11-01 检查医生:陈建国

# 大同现代医学检验实验室

## 液基薄层细胞学图文报告

ID: 2023090765

病理号: 087050

姓名: 郝海珍

性别: 女

年龄: 53岁

送检科室:

电话号码: 13994437610

床号:

病历号:

体检号: 2212290978

送检医院: 大同瑞慈康复体检

送检日期: 2023-11-01

末次月经:

送检医生:

采样日期:

报告日期: 2023-11-01

标本满意度: 满意

细胞量: >45%

红细胞:

经期样本:

颈管细胞:

化生细胞:

鳞状细胞:

宫颈柱状细胞:

未见上皮内病变/恶性细胞:

正常范围内:

- 良性反应性改变:
- 炎症: 
    - 轻度:
    - 中度:
    - 重度:
  - 放疗:
  - 妊娠:
  - 萎缩性:
  - 宫内避孕器:
  - 其他:

病原体: 滴虫感染:  念珠菌感染:  细菌感染:

提示 HPV 感染:  疱疹病毒感染:

鳞状上皮细胞分析:

- 非典型鳞状细胞:
- 倾向上皮内瘤变:
  - 倾向良性反应性改变:
  - 不能明确意义(ASC-US):
  - 不排除高度病变(ASC-H):
- 上皮内低度病变:  鳞癌:
- 上皮内高度病变:
- CIN2:
  - CIN3:

腺上皮细胞分析:

非典型腺细胞:

- 宫内膜:
- 来源不明:

非典型腺细胞(宫颈管):

- 倾向原位腺癌:
- 不能明确意义:
- 倾向良性反应性改变:

腺癌:

- 宫颈管:
- 宫内膜:
- 其它:

炎细胞:

- 轻度:
- 中度:
- 重度:

可疑腺癌:

诊断意见: 未见上皮内病变或恶性细胞 (NILM)。

建议:

报告医师: 张荣生

地址: 大同市魏都大道 79 号, 本报告医师签字后有效  
咨询: 0352-2830587 4006-122-995

妇科细胞学是筛查项目, 出于技术原因, 可能会有假阴性结果, 本检测仅对来样负责, 如果对结果有疑义, 请在收到报告 7 天内与我们联系。

大同瑞慈康复医院 12导联心电图报告

郝海珍

女

53岁

ID:2212290978

申请科室:瑞慈体检科

体检号:410626

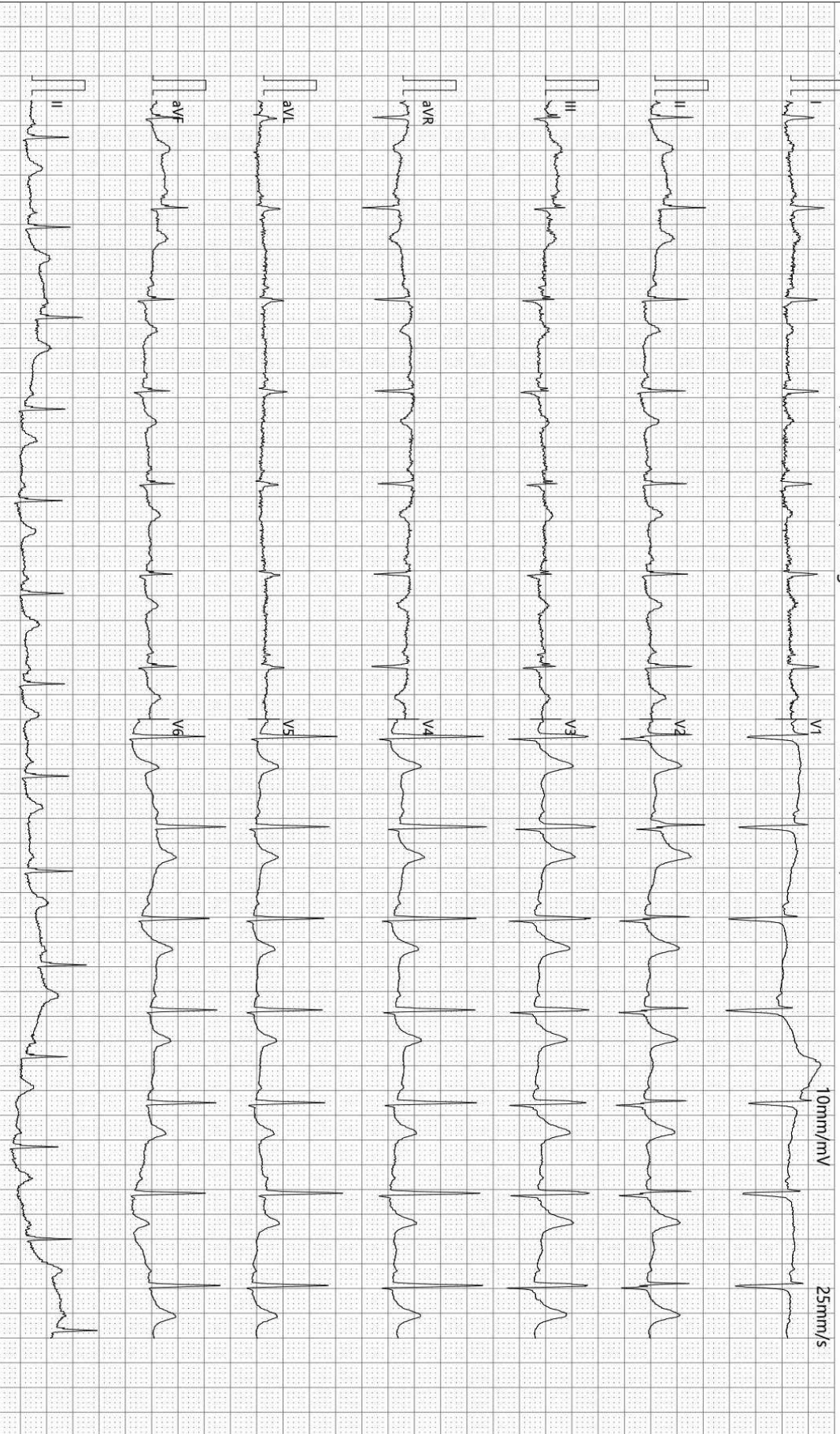
病床号:

HR: 81bpm  
QT/QTc:355/412ms

P: 96ms  
P/QRS/T: 63/22/64deg.

PR: 136ms  
RV5/SV1: 1.372/0.982mV

QRS: 82ms



诊断结果:

- 1.窦性心律
- 2.ST段改变

-35Hz ACS0

检查:2023-11-01 07:57:47

打印:2023-11-01 08:01:48

报告需医生确认:

SE-1515 V1.40

SEMIP V1.90

仅供临床参考

## 双源 CT 诊断图文报告

流水号: 2212290978

影像号: CT20231101010

姓名: 郝海珍

年龄: 53 岁

性别: 女

检查设备: 西门子量子双源 CT

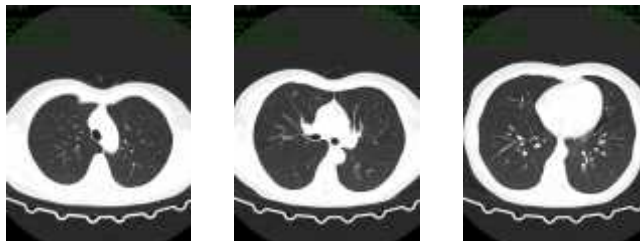体检号: 410626

申请医院: 本院

体检科室: 体检科

检查部位: CT 检查

经典图像:



影像所见:

胸廓对称, 骨性肋骨完整, 胸壁软组织结构良好, 两肺支气管血管纹理走行分布良好, 支气管束结构清晰, 右肺上叶前段结节模糊影, 直径约 0.3cm。双肺通气良好。肺门结构未见异常。纵隔无偏移, 段以上支气管通畅。心影及大血管形态结构正常, 纵隔内未见肿大淋巴结。胸膜未见异常。

影像诊断:

右肺上叶前段磨玻璃结节灶, 随诊观察

报告医师: 剧艳军

检查日期: 2023-11-01

审核医师: 剧艳军

报告日期: 2023-11-01

## 超声诊断图文报告

流水号: 2212290978

影像号: 1436445

姓名: 郝海珍

年龄: 53 岁

性别: 女

检查设备: Vivid E95

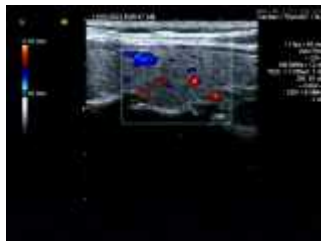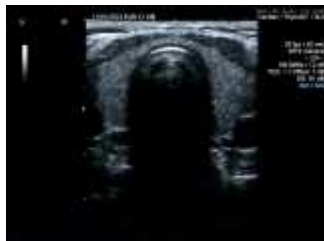体检号: 410626

申请医院: 本院

体检科室: 体检科

检查部位: 甲状腺彩超

经典图像:



影像所见:

甲状腺双侧叶形态正常, 包膜完整, 实质回声均匀, CDFI: 未见异常血流信号。  
双侧颈部未见明显肿大淋巴结。

影像诊断:

甲状腺双侧叶未见异常

报告医师: 李菊蓉

检查日期: 2023-11-01

审核医师: 李菊蓉

报告日期: 2023-11-01

## 超声诊断图文报告

流水号: 2212290978

影像号: 1436451

姓名: 郝海珍

年龄: 53 岁

性别: 女

检查设备: Vivid E95

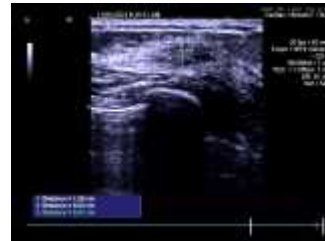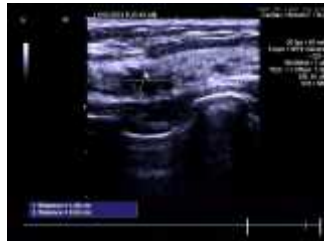
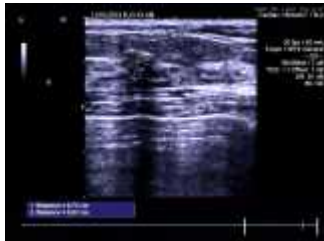
体检号: 410626

申请医院: 本院

体检科室: 体检科

检查部位: 乳腺彩超

经典图像:



影像所见:

双侧乳腺腺体层次清晰, 回声欠均, 结构紊乱, 右乳腺体厚 0.8cm, 左乳腺体厚 0.8cm, 右乳 11 点距乳头约 2cm 处探及低-无回声结节, 大小约 1.3\*0.5cm, 边界清, 其内可见条索样分隔, 另于 10 点距乳头约 3cm 处探及低-无回声结节, 大小约 1.3\*0.5cm, 边界清, 形态欠规则, 左乳 2 点距乳头约 2cm 处探及低回声结节, 大小约 0.7\*0.6cm, 边界欠清, 形态不规则, 其内可见点状弱强回声, CDFI: 未见异常血流信号。

双侧腋下未见明显肿大淋巴结。

影像诊断:

1. 双侧乳腺增生
2. 右乳结节 TI-RADS 3 级
3. 左乳实性低回声结节 TI-RADS 4a 级 建议进一步检查

报告医师: 李菊蓉

检查日期: 2023-11-01

审核医师: 李菊蓉

报告日期: 2023-11-01

## 超声诊断图文报告

流水号: 2212290978

影像号: 1436454

姓名: 郝海珍

年龄: 53 岁

性别: 女

检查设备: Vivid E95

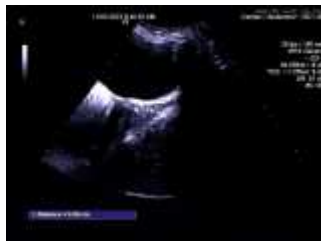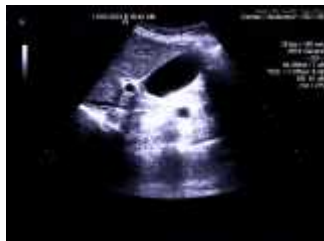体检号: 410626

申请医院: 本院

体检科室: 体检科

检查部位: 全腹彩超

经典图像:



影像所见:

肝脏大小形态正常, 包膜光滑完整, 实质回声均匀, 肝内管道系统走行清晰, 门静脉及肝内胆管不扩张。

胆囊大小形态正常, 壁不厚、光滑, 囊内透声好, 肝外胆管不扩张。

胰腺大小形态正常, 实质回声均匀, 主胰管不扩张。

脾脏大小形态正常, 实质回声均匀, 脾门静脉不宽。

双肾大小形态正常, 皮髓质分界清晰, 集合系统未见分离, 双侧输尿管未见扩张。

膀胱充盈佳, 未见明显异常。

绝经后子宫, 大小约 3.8\*3.3\*3.6cm, 肌壁回声均匀, 内膜线清晰, 厚 0.3cm, 宫颈厚约 2.8cm, 内可见囊性回声, 大小约 0.4\*0.3cm, 双侧附件区未见异常。

影像诊断:

宫颈纳囊

报告医师: 李菊蓉

检查日期: 2023-11-01

审核医师: 李菊蓉

报告日期: 2023-11-01



大同市医学影像研究中心

注: 本报告仅供临床医生参考!

地址: 大同市魏都大道 79 号。若有疑问, 请致电: 0352---2830580