



2212290973

大同瑞慈健康体检

报 告 册

体检编号	410621	工号	29
姓名	杨转莲		
性别	女	年龄	58岁
单位	大同市第十九中		
部门	大同市第十九中		
联系电话	13803422914		
体检日期	2024-12-11		

尊敬的杨转莲女士您好！

首先，瑞慈健康体检全体员工欢迎您的光临，并对您的信任表示衷心的感谢！

您于 2024-12-11 （体检编号：410621）完成健康检查，本机构的各科医生已根据您的体检项目及结果，汇总成此份健康体检报告，并经总检医生审核。据此提出对您健康状况的综合分析及建议。

瑞慈健康体检倡导“大健康、大康复”，提出“健康是第一财富（Rich）”的人文理念。希望您仔细阅读并妥善地保管此份健康体检报告，并认真关注报告中的提示与建议，若您对报告内容有任何疑问，可直接与瑞慈健康体检客服部联系，进一步咨询。

健康体检咨询电话：0352-2824444

客户服务咨询电话：0352-2830597

400-6112995

瑞慈健康体检报告由下列内容组成：

第一部分：主检报告

第二部分：分科分项结果

第三部分：检验报告

第四部分：附表

主检报告

检查综述

- 【外科（女）】（1）甲状腺结节
- 【眼科】（1）左眼视力下降 （2）右眼视力下降
- 【血常规（五分类）】淋巴细胞百分比(LY%)偏高(52.1%) 中性粒细胞绝对值(GR#)偏低($1.47 \times 10^9/L$) 中性粒细胞百分比(GR%)偏低(35.7%) 嗜碱性粒细胞百分比(BA%)偏高(1.1%)
- 【肾功三项】尿酸(UA)偏高(342.00 $\mu\text{mol/L}$)
- 【血脂四项】总胆固醇(CHOL)偏高(6.86 mmol/L) 高密度脂蛋白(HDL)偏高(2.44 mmol/L)
- 【肝功能三项】丙氨酸氨基转移酶(ALT)偏高(119.00 U/L) 门冬氨酸氨基转移酶(AST)偏高(76.00 U/L)
- 【尿液分析+尿沉渣】鳞状上皮细胞偏高(6 /HP) 粘液丝偏高(6 /HP)
- 【心电图】1.窦性心动过缓伴不齐
- 【甲状腺彩超】甲状腺左侧叶结节 TI-RADS III级
- 【全腹彩超】1.胆囊结石 2.盆腔积液
- 【口腔科】（1）牙周：牙结石

医生建议

【甲状腺结节】：

- 甲状腺结节是一种常见的甲状腺疾病，很多甲状腺疾病可表现为结节，如可由甲状腺退行性变、炎症、自身免疫性及新生物等多种病变所致。甲状腺结节在各个年龄段的男女人群中均可见到，但中年女性中较多。
- 甲状腺结节分良性和恶性两大类，良性的占绝大多数，恶性者不足1%，判断甲状腺结节的良恶主要依靠病史、体格检查、放射性核素扫描、穿刺细胞学检查。
- 建议往普外科就诊，进一步检查，明确诊断，结合临床诊治并定期复查。

【左眼视力下降】：

- 视力下降是由角膜白斑或角膜炎、晶状体混浊、眼底疾病、屈光不正等原因引起，建议眼科诊断治疗。

【右眼视力下降】：

- 视力下降是由角膜白斑或角膜炎、晶状体混浊、眼底疾病、屈光不正等原因引起，建议眼科诊断治疗。

【中性粒细胞百分比(GR%)偏低】：

- 供内科结合临床参考。

【淋巴细胞百分比(LY%)偏高】：

- 供临床参考，定期复查。

【嗜碱性粒细胞百分比(BA%)偏高】：

- 供内科结合临床参考。

【中性粒细胞绝对值(GR#)偏低】：

- 结合白细胞计数，供内科临床参考。

【尿酸(UA)偏高】：

- (1)尿酸(UA)是体内嘌呤代谢的最终产物。食物中的核酸分解生成嘌呤，体内组织中的核酸分解成嘌呤核苷，嘌呤和嘌呤核苷经过分解脱氨及氧化作用生成尿酸(UA)。
- (2)大部分的尿酸由肾脏排出，其余在肝脏分解破坏或随胆汁排泄。肾脏在排泄尿酸过程中，由肾小球滤出尿酸，若肾功能不好的人，排泄功能差，尿中排出的尿酸少了，血尿酸就会增高。
- (3)常见于肾脏疾病(如急性慢性肾炎、肾结核、肾积水晚期等)；还可见于长期吃高嘌呤食物，如动物内脏、海鲜、贝类等，这种情况下，若不控制饮食，导致嘌呤长期偏高，即使肾功能正常，也会受高浓度尿酸的影响。
- (4)另外，需要警惕的是，若尿酸长期偏高，会由尿酸盐结晶沉积引起痛风性关节炎、慢性间质性肾炎，血尿酸增高是诊断痛风的主要依据。
- (5)应避免食用含嘌呤高的食物，如各种动物内脏、豆制品、海鲜等，不要喝酒，尤其是啤酒。忌酸性食物，忌醋，多喝水，每日尿量在2公升以上，碱化尿液。
- (6)必要时在肾内科医生指导下进行降尿酸治疗，定期复查。

【总胆固醇(CHOL)偏高】：

- (1)总胆固醇是脂质的主要成分之一，其数量受年龄、家族、性别、饮食、遗传等多种因素影响。总胆固醇对人体生长发育以及新陈代谢有重要的作用，正常值是2.59-5.20mmol/L。
- (2)总胆固醇升高后，会增加类脂物质的堆积，会产生更多的血管斑块，进而增加心脑血管疾病的风险。大于5.21-5.69mmol/L是胆固醇的临界偏高，即使是一个完全健康的人，只要总胆固醇>7.2mmol/L或低密度脂蛋白>4.9mmol/L，未来发生心脑血管的风险就明显增高，应该马上治疗。
- (3)总胆固醇升高根据病因可分为两大类：一是原发性，是由于遗传因素缺陷所致，另一种是继发性，可引起其升高的疾病主要有糖尿病、高血压、甲减、肝肾疾病等。
- (4)降低总胆固醇的治疗中，原发性偏高应积极应用降脂药，曾经选择他汀类药物，胆固醇不能达标的，可联合用药(如依折麦布等)。
- (5)如果总胆固醇偏高，且患者有糖尿病、高血压、甲减、肝肾疾病或者已经发生心脑血管疾病的人更应积极用药，控制降低疾病风险。
- (6)戒烟，增强运动，采用低脂、低糖饮食，少食富含脂肪、胆固醇及饱和脂肪酸的食物，多进食蔬菜、水果、豆制品、粗粮、鱼和高纤维食品。
- (7)必要时在医师指导下使用降脂药物治疗，并前往内分泌科复诊。

【高密度脂蛋白(HDL)偏高】：

- (1)高密度脂蛋白(HDL)主要在肝脏合成，具有抗动脉粥样硬化的功能，是冠心病的保护因子。高密度脂蛋白(HDL)能将周围组织包括动脉壁内的胆固醇运转到肝脏进行代谢，是一种抗动脉粥样硬化的血浆脂蛋白。
- (2)高密度脂蛋白(HDL)的含量与心血管的发病率和病变程度呈负相关，即高密度脂蛋白(HDL)减低，患冠心病的危险性增加；高密度脂蛋白(HDL)含量增高，患冠心病的危险性降低。
- (3)高密度脂蛋白(HDL)对冠心病的临床诊断是一个重要的参考指标。它的升高是临床冠心病保护因子之一，并能防治和延缓动脉粥样硬化的发展。
- (4)血清中高密度脂蛋白(HDL)的降低，预示着冠心病的出现。临床上常同时测定高密度脂蛋白(HDL)和血清总胆固醇，并根据它们的比值作为冠心病的信息指标。
- (5)高密度脂蛋白(HDL)减少，主要见于冠心病、冠状动脉粥样硬化、高甘油三酯血症、慢性贫血、脑血管病、糖尿病、急慢性肝炎、肝硬化等疾病。
- (6)戒烟，增强运动，采用低脂、低糖饮食，少食富含脂肪、胆固醇及饱和脂肪酸的食物，多进食蔬菜、水果、豆制品、粗粮、鱼和高纤维食品。
- (7)建议当高密度脂蛋白(HDL)减少时，可参考其他相关指标，积极治疗基础性疾病，往内分泌科复诊。

【丙氨酸氨基转移酶(ALT)偏高】：

- (1)丙氨酸氨基转移酶主要存在于肝细胞内，还分布在心肌、骨骼肌、肾脏等部位。肝脏轻度损伤就可能引起肝细胞膜破坏，导致丙氨酸转氨酶释放入血，是肝细胞损害的敏感指标，其增高的程度与肝细胞被破坏的程度成正比。
- (2)丙氨酸氨基转移酶具有临床意义的升高一般要大于正常值的2-3倍。如果是生理性的升高多是由于剧烈运动、熬夜、饮酒、感冒、过量食用油腻食物后，致使丙氨酸氨基转移酶轻度升高。
- (3)丙氨酸氨基转移酶病理性升高多由于病毒性肝炎、肝硬化、酒精肝、药物性肝病、脂肪肝、胆囊炎等疾病造成，除了肝胆疾病外，心脏疾病、骨骼疾病等，也可使丙氨酸氨基转移酶升高。

- (4)发现了丙氨酸氨基转氨酶升高，排除生理性的原因外，如果超过正常值的两倍，则需要明确升高的原因。首先完善彩超、各型肝炎病毒等检查，如果经复查仍偏高者，应前往消化内科咨询，结合临床治疗。
- (5)平时生活中应清淡饮食、戒烟限酒、避免劳累，多食新鲜果蔬，尤其是富含V-C的水果蔬菜。

【门冬氨酸氨基转移酶(AST)偏高】：

- (1)门冬氨酸氨基转氨酶(AST)，通常存在于人体的心肌细胞和肝细胞线粒体中，心肌细胞中含量最高，它也是心肌酶谱的重要组成部分之一。
- (2)一般情况下，门冬氨酸氨基转氨酶大于正常值上限2-3倍才具有意义，生理性的升高多见于劳累、熬夜、饮酒、剧烈运动等情况。
- (3)当心肌细胞或者肝细胞受损的时候，血液中的门冬氨酸氨基转氨酶就会明显升高，最常见的原因是心肌梗塞。在心肌梗塞早期6-12小时之内就会明显升高，且通常增高的程度与梗塞病灶大小成正比。
- (4)在急慢性肝炎、肝外伤、酒精性肝损伤、脂肪肝的患者中，门冬氨酸氨基转氨酶也会异常的升高；此外，心肌炎、肾炎、肺炎等疾患，门冬氨酸氨基转氨酶也会轻度升高。
- (5)病理情况下的门冬氨酸氨基转氨酶异常升高，多见于体内的重要细胞损伤，应该积极的去医院消化内科完善相关检查，结合临床诊治。
- (6)平时生活中，避免过度劳累、不熬夜、戒烟酒、适度的运动、进食高蛋白低脂饮食、多吃新鲜的果蔬。

【鳞状上皮细胞偏高】：

- (1)在生理情况下，机体正常的新陈代谢都会引起鳞状上皮细胞的脱离，这是一种正常的机体现象。如果长时间出现鳞状上皮细胞偏高的现象时，则有可能是尿路感染、泌尿系统结石等因素导致，应及时往泌尿外科进一步诊断治疗。

【粘液丝偏高】：

- (1)尿常规中粘液丝是由尿路中细胞分泌出来的，在有尿路感染时分泌会明显增多，且伴有炎症细胞的出现。
- (2)粘液丝偏高，可分为生理性偏高和病理性偏高两种，生理性偏高一般是由于喝水较少导致的尿液浓缩，一般在喝水后就能达到稀释的效果。
- (3)病理性的粘液丝偏高是由于泌尿系炎症或者是前列腺炎导致的，需要注意观察，多喝水，同时有白细胞等炎症细胞增多时，应及时服用抗感染药物治疗。如果仅有粘液丝的增多而没有白细胞等炎症细胞增多时，尿路有炎症的可能性不大。
- (4)建议平时饮食注意清淡，多喝水，少吃油腻和辛辣的食物，要注意个人清洁卫生，勤洗阴部，注意休息。

【窦性心动过缓伴不齐】：

- (1)可见于正常人、体力劳动者、运动员，无症状者可定期随访，跟踪观察。不需治疗。
- (2)如果有症状(胸闷、黑矇、晕厥等)请做动态心电图等相关检查，有明显窦性心动过缓并窦性心律不齐者可积极治疗心动过缓。在医生指导下服用提升心率的药物如：心宝、红参等。如果每分钟心率低于45次伴有晕厥、胸闷等症状时，需安装心脏起搏器。
- (3)请前往心内科进一步治疗，长期随访。

【甲状腺左侧叶结节】：

- (1)甲状腺结节是一种常见的甲状腺疾病，很多甲状腺疾病可表现为结节，如可由甲状腺退行性变、炎症、自身免疫性及新生物等多种病变所致。甲状腺结节在各个年龄段的男女人群中均可见到，但中年女性中较多。
- (2)甲状腺结节分良性和恶性两大类，良性的占绝大多数，恶性者不足1%，判断甲状腺结节的良恶主要依靠病史、体格检查、放射性核素扫描、穿刺细胞学检查。
- (3)建议往外科就诊，进一步检查，明确诊断，结合临床诊治并定期复查。

【胆囊结石】：

- (1)胆囊结石主要为胆固醇性结石或以胆固醇为主的混合性结石，胆囊结石主要见于成年人，女性常见，尤以经产妇和服用避孕药者常见。
- (2)胆囊结石一般认为与胆汁淤积、胆道细菌和寄生虫感染、胆固醇代谢失调以及胆囊的运动功能失调有关。
- (3)临床表现取决于胆石的动态、所在部位和并发症，大多数与慢性胆囊炎同时存在。主要多发于成年女性，由以中年肥胖妇女为多见。平时大多无症状，部分表现为消化不良、中上腹或右上腹饱胀感，有时胃灼热、嗝气，在饱餐或高脂饮食后更为明显。

- (4)胆囊结石患者应少吃肥肉和胆固醇含量高的食物，如蛋黄、鱼卵、蟹黄、动物内脏等食品，不吃油炸食品。
- (5)如有右上腹隐痛不适，应素食，右侧卧位，服用 654-2、阿托品等解痉药物，消炎利胆片、金胆片、胆通等可任选一种口服。
- (6)如发生上腹剧痛，应到医院治疗，不要自己随便应用止痛药。出现黄疸时，应立即就医检查，查明黄疸原因，作相应处理，切勿拖延。
- (7)除药物治疗外，有的需震波治疗、有的可作腹腔镜手术、有的则需剖腹手术，应按医生的指导选择合适的治疗方法。定期彩超复查。

【盆腔积液】：

- (1)盆腔积液是一种表现，而不是一种疾病，可分为生理性积液和病理性积液两种。生理性积液见于部分正常女性在月经期或排卵期，含有少量的积液。病理性积液可在盆腔炎、附件炎和子宫内膜异位症等疾病下产生的。
- (2)建议月经干净 3、4 天后复查，如复查仍提示积液或有腹部疼痛等不适症状，不排除盆腔炎症，建议妇科诊治。

【牙结石】：

- (1)牙结石又称牙石，是沉积在牙齿或修复体表面上已经钙化或正在钙化的菌斑或软垢。其开始时是软的，会因逐渐的钙化而变硬。它是由 75%的磷酸钙，15-25%的水、有机物、磷酸锰、矿酸钙及微量的钾、钠、铁所构成，并呈现出黄色、棕色或者黑色。
- (2)牙结石通常存在于唾液腺开口处的牙齿表面（例如：下颚前牙的舌侧表面，上颚后牙的颊侧表面）和牙齿的颈部，以及口腔粘膜运动不到的牙齿表面等处。
- (3)牙结石形成后，可伴随牙龈出血、牙龈萎缩、口臭等症状。
- (4)牙结石是牙周病的重要病因，它会不断刺激牙周组织，并且压迫牙龈，影响血液循环，造成牙周组织的细菌感染，形成牙周囊袋，此后更易使食物残渣、牙菌斑、牙结石等的堆积，最终牙周支持组织全部破坏，导致牙齿松动，以至于不得不拔除牙齿。
- (5)早晚刷牙、饭后漱口是防治牙结石形成的最重要措施。应采取正确的竖刷牙法和巴氏刷牙法，纠正横刷牙法。
- (6)多吃富有维生素的粗纤维食物，如肉、蛋、各种蔬菜和水果，充分咀嚼以利于牙面清洁。少吃甜食及黏性很强的食物，不吃零食。
- (7)建议每半年进行一次口腔健康检查，每年进行 2-3 次全口超声波洁牙术，使牙面、牙颈部经常处于洁净状态。

汇总医生： 丁昊炜

主检日期： 2024-12-12

主检医生：

分科结果

身高、体重、血压

项目名称	检查结果	项目名称	检查结果
身高	155cm	体重	49kg
血压	107/64mmHg		

*小结:

未见异常

操作员：陈红锦

检查日期：2024-12-11

检查医生：名燕凌

内科

项目名称	检查结果	项目名称	检查结果
心率	54 次/min	心律	齐
心脏杂音	无	心界	正常
肺部	正常	呼吸音	呼吸音清
啰音	未闻及	叩诊	叩诊呈清音
腹部触诊	腹部平软	发育	正常
肝胆	肋下未触及	脾脏	肋下未触及
双肾	无叩击痛	肠鸣音	正常
营养	良好	神经系统	正常
生理反射	生理反射存在	病理反射	病理反射未引出
颅神经	正常	运动功能	正常
深浅感觉	正常	其它	无异常发现
既往史	无		

*小结:

未见异常

操作员：杨淑兰

检查日期：2024-12-11

检查医生：杨淑兰

外科（女）

项目名称	检查结果	项目名称	检查结果
皮肤	正常	甲状腺	结节
浅表淋巴结	无肿大	肛门	正常
泌尿外生殖器	正常	四肢关节	未见异常
腹股沟	未见异常	足背动脉	正常
紫绀	无	色素沉着	无
脱毛	无	脱色	无
浮肿	无	皮下结节	无
头颅	正常	颈部	正常
乳腺	正常	脊柱	正常
直肠	未检	皮肤黄疸	无
四肢	活动正常	其他	无

***小结:**

(1) 甲状腺结节

操作员：魏利平 检查日期:2024-12-11 检查医生：魏利平

眼科

项目名称	检查结果	项目名称	检查结果
视力(左)	0.25	视力(右)	0.2
辨色力	正常	眼睑	正常
结膜	正常	泪器	正常
角膜	正常	虹膜	正常
瞳孔	正常	晶状体	正常
玻璃体	正常	眼底	未见异常

***小结:**

(1) 左眼视力下降

(2) 右眼视力下降

操作员：田野青 检查日期:2024-12-11 检查医生：田野青

耳鼻喉科

项目名称	检查结果	项目名称	检查结果
听力(左)	正常	听力(右)	正常
外耳道	正常	鼓膜	正常
鼻窦	正常	鼻中隔	正常
鼻腔	正常	扁桃体	无肿大
嗅觉	正常	咽喉	正常

*小结:

未见异常

操作员：裴文兴 检查日期:2024-12-12 检查医生：裴文兴

妇科内诊

项目名称	检查结果	项目名称	检查结果
外阴	正常	尿道口	正常
阴道	通畅	子宫	正常
附件	正常	宫颈	光滑
后穹窿	正常		

*小结:

未见异常

操作员：薛荣丽 检查日期:2024-12-11 检查医生：薛荣丽

口腔科

项目名称	检查结果	项目名称	检查结果
唇颊	正常	齿	正常
齿龈	正常	牙周	牙结石 I 度
舌腭	正常	腮腺	正常
颌下腺	正常	颞下颌关节	正常

*小结:

(1) 牙周：牙结石

操作员：龚富生 检查日期:2024-12-11 检查医生：龚富生

检验报告

尿液分析+尿沉渣

项目名称	检查结果	单位	参考值	提示
白细胞尿	1	个/u1	0--13	
上皮细胞(EC)	6	/HP	0--28	
管型(CAST)	0	个/u1	0--1	
霉菌(尿)	0	/HP	0--0	
结晶	0	/HP	0--10	
透明度(CLA)	清亮			
胆红素(BIL)	-		阴性	
隐血(ERY)	-		阴性	
小圆上皮细胞(SRC)	0	个/u1	0--0	
维生素C	-		阴性	
异常红细胞	0	个/u1	0--3	
红细胞(正常)	3	个/u1	0--6	
鳞状上皮细胞	6	个/u1	0--0	↑
粘液丝	6	个/u1	0--0	↑
颜色(Colour)	淡黄色			
尿葡萄糖(GLU)	-		阴性	
酮体(KET)	-		阴性	
比重(SG)	1.015		1.003--1.030	
酸碱度(PH)	6.0		4.5--8.0	
尿蛋白质(PRO)	-		阴性	
尿胆原(URO)	-		阴性	
亚硝酸盐(NIT)	-		阴性	
红细胞(尿)(RBC)	3	个/u1	0--6	
尿白细胞(LEU)	-		阴性	

*小结：

鳞状上皮细胞偏高(6 /HP) 粘液丝偏高(6 /HP)

操作员：赵伟 检查日期：2024-12-11

检查医生：康建忠

血常规（五分类）

项目名称	检查结果	单位	参考值	提示
白细胞(WBC)	4.11	$10^9/L$	3.5--9.5	
淋巴细胞绝对值(LY#)	2.14	$10^9/L$	1.1--3.2	
淋巴细胞百分比(LY%)	52.1	%	20--50	↑
中性粒细胞绝对值(GR#)	1.47	$10^9/L$	1.8--6.3	↓
中性粒细胞百分比(GR%)	35.7	%	40--75	↓
嗜碱性粒细胞绝对值(BA#)	0.05	$10^9/L$	0--0.06	
嗜碱性粒细胞百分比(BA%)	1.1	%	0--1.0	↑
嗜酸性粒细胞绝对值(E0#)	0.16	$10^9/L$	0.02--0.52	
嗜酸性粒细胞百分比(E0%)	3.9	%	0.4--8.0	
血小板(PLT)	213	$10^9/L$	125--350	
血小板分布宽度(PDW)	15.8	%	15--17	
平均血小板体积(MPV)	10.2	f1	6.0--14.0	
血小板压积(PCT)	0.217	%	0.11--0.28	
红细胞(RBC)	4.08	$10^{12}/L$	3.8--5.1	
血红蛋白	128	g/L	115--150	
红细胞压积(HCT)	38.6	%	35--45	
红细胞平均体积(MCV)	94.7	f1	82--100	
平均血红蛋白含量(MCH)	31.4	pg	27--34	
平均血红蛋白浓度(MCHC)	331	g/L	316--354	
单核细胞绝对值(MO#)	0.29	$10^9/L$	0.1--0.60	
单核细胞百分比(MO%)	7.2	%	3--10	
红细胞分布宽度标准差(RDW-SD)	43.6	f1	35--56	
红细胞分布宽度变异系数(RDW-CV)	12.3	%	10.6--16.6	

大血小板比率	25.2	%	11--45	
大血小板数目	54	$10^9/L$	30--90	
未成熟粒细胞数目	0.00	$10^9/L$	0--999	
未成熟粒细胞百分比	0.1	%	0--100	
有核红细胞数目	0.000	$10^9/L$	0--9999	
有核红细胞百分比	0.00	/100WBC	0--9999	

***小结:**

淋巴细胞百分比(LY%)偏高(52.1%) 中性粒细胞绝对值(GR#)偏低($1.47 \times 10^9/L$) 中性粒细胞百分比(GR%)偏低(35.7%) 嗜碱性粒细胞百分比(BA%)偏高(1.1%)

操作员：贺琰 检查日期：2024-12-11 检查医生：康建忠

血 HP 检测

项目名称	检查结果	单位	参考值	提示
幽门螺旋杆菌抗体检测	阴性(-)		阴性(-)	

***小结:**

未见异常

操作员：黄璐瑶 检查日期：2024-12-11 检查医生：康建忠

肾功三项

项目名称	检查结果	单位	参考值	提示
肌酐(CREA)	59.70	$\mu\text{mol/L}$	41--73	
尿酸(UA)	342.00	$\mu\text{mol/L}$	140--340	↑
尿素测定(Urea)	3.40	mmol/L	2.6--7.5	

***小结:**

尿酸(UA)偏高(342.00 $\mu\text{mol/L}$)

操作员：祁佳佳 检查日期：2024-12-11 检查医生：康建忠

空腹血糖

项目名称	检查结果	单位	参考值	提示
葡萄糖(GLU)	4.53	mmol/L	3.89--6.1	

*小结：

未见异常

操作员：祁佳佳 检查日期：2024-12-11 检查医生：康建忠

血脂四项

项目名称	检查结果	单位	参考值	提示
动脉硬化指数	1.34		1.31--3.19	
总胆固醇(CHOL)	6.86	mmol/L	2.59--5.2	↑
甘油三脂(TG)	0.89	mmol/L	0.7--1.7	
低密度脂蛋白(LDL)	3.27	mmol/L	0--4.13	
高密度脂蛋白(HDL)	2.44	mmol/L	0.77--1.55	↑

*小结：

总胆固醇(CHOL)偏高(6.86 mmol/L) 高密度脂蛋白(HDL)偏高(2.44 mmol/L)

操作员：祁佳佳 检查日期：2024-12-11 检查医生：康建忠

肝功能三项

项目名称	检查结果	单位	参考值	提示
γ-谷氨酰转肽酶(GGT)	24.0	U/L	7--45	
丙氨酸氨基转移酶(ALT)	119.00	U/L	7--40	↑
门冬氨酸氨基转移酶(AST)	76.00	U/L	13--35	↑
谷草比谷丙	0.64		0.4--2.5	

*小结：

丙氨酸氨基转移酶(ALT)偏高(119.00 U/L) 门冬氨酸氨基转移酶(AST)偏高(76.00 U/L)

操作员：祁佳佳 检查日期：2024-12-11 检查医生：康建忠

(女) 肿瘤三项

项目名称	检查结果	单位	参考值	提示
糖类抗原 125 测定(CA125)	5.3	U/ml	0--38	
癌胚抗原(CEA)	0.50	ng/ml	0--5	
甲胎蛋白(AFP)	1.5	ng/ml	0--7	

***小结：**

未见异常

操作员：祁佳佳 检查日期：2024-12-11 检查医生：康建忠

大同现代医学检验实验室

液基薄层细胞学图文报告

ID: 2024111364

病理号: 102766

姓名: 杨转莲

性别: 女

年龄: 58岁

送检科室:

电话号码: 13803422914

床号:

病历号:

体检号: 2212290973

送检医院: 大同瑞慈康复体检

送检日期: 2024-12-11

末次月经:

送检医生:

采样日期:

报告日期: 2024-12-11

标本满意度: 满意

细胞量: >40%

红细胞:

经期样本:

颈管细胞:

化生细胞:

鳞状细胞:

宫颈柱状细胞:

未见上皮内病变/恶性细胞:

正常范围内:

良性反应性改变:

- 炎症:
 - 轻度:
 - 中度:
 - 重度:
- 放疗:
- 妊娠:
- 萎缩性:
- 宫内避孕器:
- 其他:

病原体: 滴虫感染: 念珠菌感染: 细菌感染:

提示 HPV 感染: 疱疹病毒感染:

鳞状上皮细胞分析:

非典型鳞状细胞:

- 倾向上皮内瘤变:
- 倾向良性反应性改变:
- 不能明确意义(ASC-US):
- 不排除高度病变(ASC-H):

上皮内低度病变: 鳞癌:

上皮内高度病变:

- CIN2:
- CIN3:

腺上皮细胞分析:

非典型腺细胞:

- 宫内膜:
- 来源不明:

非典型腺细胞(宫颈管):

- 倾向原位腺癌:
- 不能明确意义:
- 倾向良性反应性改变:

腺癌:

- 宫颈管:
- 宫内膜:
- 其它:

炎细胞:

- 轻度:
- 中度:
- 重度:

可疑腺癌:

诊断意见: 未见上皮内病变或恶性细胞 (NILM)。

建议:

报告医师: 张荣生

地址: 大同市魏都大道 79 号, 本报告医师签字后有效
咨询: 0352-2830587 4006-122-995

妇科细胞学是筛查项目, 出于技术原因, 可能会有假阴性结果, 本检测仅对来样负责, 如果对结果有疑义, 请在收到报告 7 天内与我们联系。

大同瑞慈康复医院 12导联心电图报告

杨转莲 女 58岁

体检号:410621

病床号:

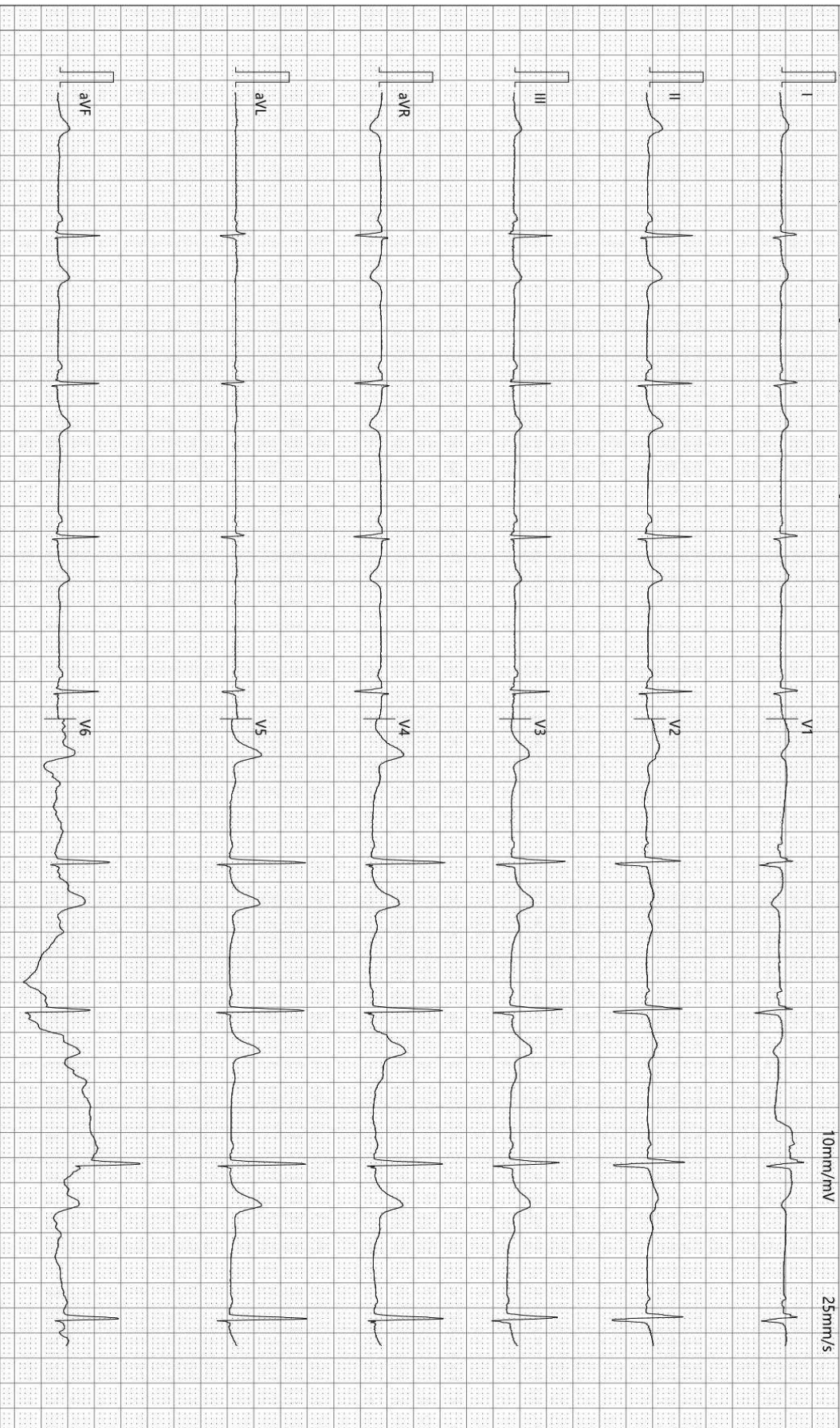
诊断结果:

窦性心动过缓伴不齐

诊断医生:

姜建 陶志峰

HR : 48 ↓ bpm [60 ~ 100bpm]
 P : 109ms [0 ~ 110ms]
 PR : 154ms [120 ~ 200ms]
 QRS : 78ms [60 ~ 100ms]
 QT/QTc : 459/411ms [320 ~ 440/0 ~ 460ms]
 P/QRS/T : 66/77/60deg. [0 ~ 75/-30 ~ 90/0 ~ 75deg]
 RV5/SV1 : 1.391/0.425mV [0.0 ~ 2.5/0.0 ~ 2.0mV]



10mm/mV

25mm/s

检查时间:2024-12-11 08:35:52

诊断时间:2024-12-11 08:42:44

SEMIP V1.90

仅供临床参考

Rich 大同瑞慈康复医院
超声诊断图文报告

流水号: 2212290973

超声号: 1769606

姓名: 杨转莲

年龄: 58 岁

性别: 女

检查设备: Vivid E95

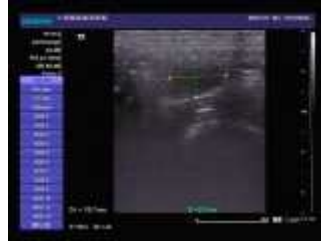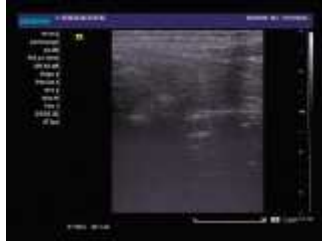体检号: 410621

申请医院: 本院

体检科室: 体检科

检查部位: 甲状腺彩超

经典图像:



影像所见:

甲状腺双侧叶形态正常, 包膜完整, 左侧叶实质内探及大小约 1.4*1.0cm 低回声结节, 形态规则, 边界清, 余实质回声均匀, CDFI: 未见异常血流信号。
双侧颈部未见明显肿大淋巴结。

影像诊断:

甲状腺左侧叶结节 TI-RADS III 级

报告医师: 李菊蓉

检查日期: 2024-12-11

审核医师: 李菊蓉

报告日期: 2024-12-11



注: 本报告仅供临床医生参考!

地址: 大同市魏都大道 79 号。若有疑问, 请致电: 0352-2830580

Rich 大同瑞慈康复医院
超声诊断图文报告

流水号: 2212290973

超声号: 1769611

姓名: 杨转莲

年龄: 58 岁

性别: 女

检查设备: Vivid E95

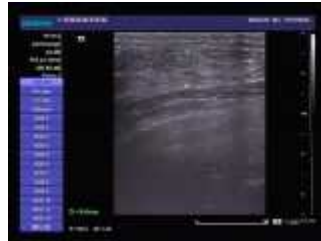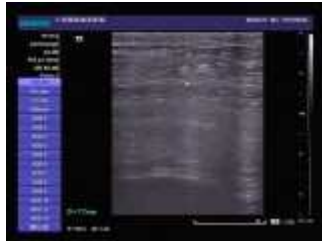体检号: 410621

申请医院: 本院

体检科室: 体检科

检查部位: 乳腺彩超

经典图像:



影像所见:

双侧乳腺腺体层次清晰, 右乳腺体厚 0.8cm, 左乳腺体厚 0.7cm, 乳导管未见扩张, 未见明显占位性病变, CDFI: 未见异常血流信号。

双侧腋下未见明显肿大淋巴结。

影像诊断:

双侧乳腺未见明显异常

报告医师: 李菊蓉

检查日期: 2024-12-11

审核医师: 李菊蓉

报告日期: 2024-12-11



注: 本报告仅供临床医生参考!

地址: 大同市魏都大道 79 号。若有疑问, 请致电: 0352-2830580

Rich 大同瑞慈康复医院
超声诊断图文报告

流水号: 2212290973

超声号: 1769614

姓名: 杨转莲

年龄: 58 岁

性别: 女

检查设备: Vivid E95

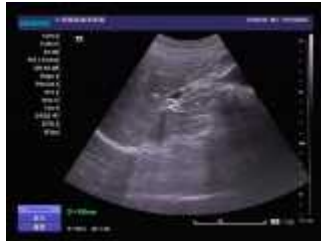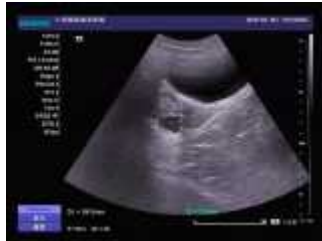体检号: 410621

申请医院: 本院

体检科室: 体检科

检查部位: 全腹彩超

经典图像:



影像所见:

肝脏大小形态正常, 包膜光滑完整, 实质回声均匀, 肝内管道系统走行清晰, 门静脉及肝内胆管不扩张。
胆囊大小形态正常, 壁不厚、欠光滑, 其内可见数个点状强回声斑, 较大者约 0.9cm, 后伴声影, 囊内透声好, 肝外胆管不扩张。
胰腺大小形态正常, 实质回声均匀, 主胰管不扩张。
脾脏大小形态正常, 实质回声均匀, 脾门静脉不宽。
双肾大小形态正常, 皮髓质分界清晰, 集合系统未见分离, 双侧输尿管未见扩张。
膀胱充盈佳, 未见明显异常。
绝经后子宫, 大小约 3.0*2.6*3.4cm, 肌壁回声均匀, 内膜线不清晰, 宫颈厚约 2.4cm, 双侧附件区未见异常。于子宫后方可见范围约 2.5*1.7cm 液性暗区。

影像诊断:

1. 胆囊结石
2. 盆腔积液

报告医师: 李菊蓉

检查日期: 2024-12-11

审核医师: 李菊蓉

报告日期: 2024-12-11



注: 本报告仅供临床医生参考!

地址: 大同市魏都大道 79 号。若有疑问, 请致电: 0352---2830580

ID 号: 2212290973

影像号: CT20241211010

姓名: 杨转莲

年龄: 58 岁

性别: 女

检查设备: 西门子量子双源 CT

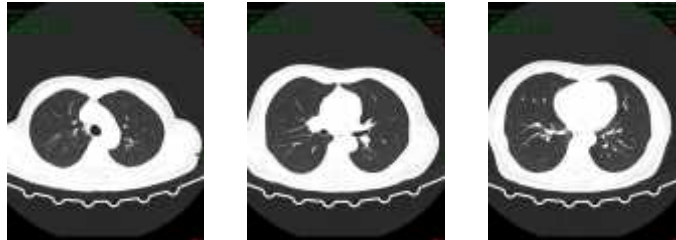体检号: 410621

申请医院: 本院

体检科室: 体检科

检查部位: CT 检查

经典图像:



影像所见:

胸廓对称, 骨性肋骨完整, 胸壁软组织结构良好, 两肺支气管血管纹理走行分布良好, 支气管束结构清晰, 双肺通气良好。肺门结构未见异常。纵隔无偏移, 段以上支气管通畅。心影及大血管形态结构正常, 纵隔内未见肿大淋巴结。胸膜未见异常。

影像诊断:

胸部未见明显异常

报告医师: 剧艳军

检查日期: 2024-12-11

审核医师: 剧艳军

报告日期: 2024-12-11