



2212290964

检 查 结 果

姓名	狄爱文
性别	女
年龄	31岁
联系电话	15735208793
体检日期	2026-05-27

检验报告

尿液分析+尿沉渣

项目名称	检查结果	单位	参考值	提示
白细胞尿	2	个/u1	0--13	
上皮细胞(EC)	5	/HP	0--28	
管型(CAST)	0	个/u1	0--1	
霉菌(尿)	0	/HP	0--0	
结晶	0	/HP	0--10	
透明度(CLA)	清亮			
胆红素(BIL)	-		阴性	
隐血(ERY)	-		阴性	
小圆上皮细胞(SRC)	0	个/u1	0--0	
维生素C	-		阴性	
异常红细胞	1	个/u1	0--3	
红细胞(正常)	0	个/u1	0--6	
鳞状上皮细胞	5	个/u1	0--0	↑
粘液丝	1	个/u1	0--0	↑
颜色(Colour)	淡黄色			
尿葡萄糖(GLU)	-		阴性	
酮体(KET)	1+		阴性	
比重(SG)	1.015		1.003--1.030	
酸碱度(PH)	5.0		4.5--8.0	
尿蛋白质(PRO)	-		阴性	
尿胆原(URO)	-		阴性	
亚硝酸盐(NIT)	-		阴性	
红细胞(尿)(RBC)	1	个/u1	0--6	
尿白细胞(LEU)	-		阴性	

***小结：**

鳞状上皮细胞偏高(5 /HP) 粘液丝偏高(1 /HP) 酮体(KET) 1+
 操作员：祁佳佳 检查日期：2026-05-28 检查医生：

血常规（五分类）

项目名称	检查结果	单位	参考值	提示
白细胞(WBC)	5.32	10 ⁹ /L	3.5--9.5	
淋巴细胞绝对值(LY#)	1.98	10 ⁹ /L	1.1--3.2	
淋巴细胞百分比(LY%)	37.2	%	20--50	
中性粒细胞绝对值(GR#)	3.02	10 ⁹ /L	1.8--6.3	
中性粒细胞百分比(GR%)	56.8	%	40--75	
嗜碱性粒细胞绝对值(BA#)	0.01	10 ⁹ /L	0--0.06	
嗜碱性粒细胞百分比(BA%)	0.1	%	0--1.0	
嗜酸性粒细胞绝对值(E0#)	0.05	10 ⁹ /L	0.02--0.52	
嗜酸性粒细胞百分比(E0%)	1.0	%	0.4--8	
血小板(PLT)	189	10 ⁹ /L	125--350	
血小板分布宽度(PDW)	12.2	f1	9.0--17	
平均血小板体积(MPV)	10.9	f1	6.0--14.0	
血小板压积(PCT)	0.205	%	0.11--0.28	
红细胞(RBC)	4.36	10 ¹² /L	3.8--5.1	
血红蛋白	137	g/L	115--150	
红细胞压积(HCT)	40.8	%	35--45	
红细胞平均体积(MCV)	93.7	f1	82--100	
平均血红蛋白含量(MCH)	31.4	pg	27--34	
平均血红蛋白浓度(MCHC)	335	g/L	316--354	
单核细胞绝对值(MO#)	0.26	10 ⁹ /L	0.1--0.6	
单核细胞百分比(MO%)	4.9	%	3--10	
红细胞分布宽度标准差(RDW-SD)	42.9	f1	35--56	
红细胞分布宽度变异系数(RDW-CV)	12.9	%	11.6--16.6	

大血小板比率	30.3	%	11--45	
大血小板数目	57	$10^9/L$	30--90	
未成熟粒细胞数目	0.00	$10^9/L$	0--0.6	
未成熟粒细胞百分比	0.0	%	0--10	
有核红细胞数目	0.000	$10^9/L$	0--9999	
有核红细胞百分比	0.00	/100WBC	0--9999	

***小结:**

未见异常

操作员：祁佳佳 检查日期:2026-05-28 检查医生:

血 HP 检测

项目名称	检查结果	单位	参考值	提示
幽门螺旋杆菌抗体检测	阴性 (-)		阴性 (-)	

***小结:**

未见异常

操作员：祁佳佳 检查日期:2026-05-28 检查医生:

肾功三项

项目名称	检查结果	单位	参考值	提示
肌酐(CREA)	54.70	$\mu\text{mol/L}$	41--73	
尿酸(UA)	297.00	$\mu\text{mol/L}$	140--340	
尿素测定(Urea)	3.40	mmol/L	2.6--7.5	

***小结:**

未见异常

操作员：刘慧芳 检查日期:2026-05-28 检查医生:

空腹血糖

项目名称	检查结果	单位	参考值	提示
葡萄糖(GLU)	4.78	mmol/L	3.89--6.1	

***小结:**

未见异常

操作员：刘慧芳 检查日期：2026-05-28 检查医生：

血脂四项

项目名称	检查结果	单位	参考值	提示
动脉硬化指数	1.25		1.31--3.19	↓
总胆固醇(CHOL)	3.68	mmol/L	2.59--5.2	
甘油三脂(TG)	0.89	mmol/L	0.7--1.7	
低密度脂蛋白(LDL)	1.65	mmol/L	0--4.13	
高密度脂蛋白(HDL)	1.32	mmol/L	0.77--1.55	

***小结:**

动脉硬化指数偏低(1.25)

操作员：刘慧芳 检查日期：2026-05-28 检查医生：

肝功能三项

项目名称	检查结果	单位	参考值	提示
γ-谷氨酰转肽酶(GGT)	14.0	U/L	7--45	
丙氨酸氨基转移酶(ALT)	11.00	U/L	7--40	
门冬氨酸氨基转移酶(AST)	17.00	U/L	13--35	
谷草比谷丙	1.55		0.4--2.5	

***小结:**

未见异常

操作员：刘慧芳 检查日期：2026-05-28 检查医生：

(女) 肿瘤三项

项目名称	检查结果	单位	参考值	提示
糖类抗原 125 测定(CA125)	8.41	U/ml	0--35	
癌胚抗原(CEA)	0.74	ng/ml	0--5	
甲胎蛋白(AFP)	1.26	ng/ml	0--7	

***小结:**

未见异常

操作员：孙钰 检查日期：2026-05-28 检查医生：

大同现代医学检验实验室

液基薄层细胞学图文报告

ID: 2026129950

病理号: 115897

姓名: 狄爱文

性别: 女

年龄: 31岁

送检科室:

电话号码: 15735208793

床号:

病历号:

体检号: 2212290964

送检医院: 大同瑞慈康复体检

送检日期: 2026-05-28

末次月经:

送检医生:

采样日期:

报告日期: 2026-05-28

标本满意度: 满意

细胞量: >45%

红细胞:

经期样本:

颈管细胞:

化生细胞:

鳞状细胞:

宫颈柱状细胞:

未见上皮内病变/恶性细胞:

正常范围内:

- 良性反应性改变:
- 炎症:
 - 轻度:
 - 中度:
 - 重度:
 - 放疗:
 - 妊娠:
 - 萎缩性:
 - 宫内避孕器:
 - 其他:

病原体: 滴虫感染: 念珠菌感染: 细菌感染:

提示 HPV 感染: 疱疹病毒感染:

鳞状上皮细胞分析:

- 非典型鳞状细胞:
- 倾向上皮内瘤变:
 - 倾向良性反应性改变:
 - 不能明确意义(ASC-US):
 - 不排除高度病变(ASC-H):
- 上皮内低度病变: 鳞癌:
- 上皮内高度病变:
- CIN2:
 - CIN3:

腺上皮细胞分析:

非典型腺细胞:

- 宫内膜:
- 来源不明:

非典型腺细胞(宫颈管):

- 倾向原位腺癌:
- 不能明确意义:
- 倾向良性反应性改变:

腺癌:

- 宫颈管:
- 宫内膜:
- 其它:

炎细胞:

- 轻度:
- 中度:
- 重度:

可疑腺癌:

诊断意见: 未见上皮内病变或恶性细胞 (NILM)。

建议:

报告医师: 张荣生

地址: 大同市魏都大道 79 号, 本报告医师签字后有效
咨询: 0352-2830587 4006-122-995

妇科细胞学是筛查项目, 出于技术原因, 可能会有假阴性结果, 本检测仅对来样负责, 如果对结果有疑义, 请在收到报告 7 天内与我们联系。

体检科 12导联心电图报告

狄雯文

女

31岁

ID:2212290964

申请科室:体检科

体检号:410612

病床号:

HR: 70bpm
QT/QTc:390/424ms

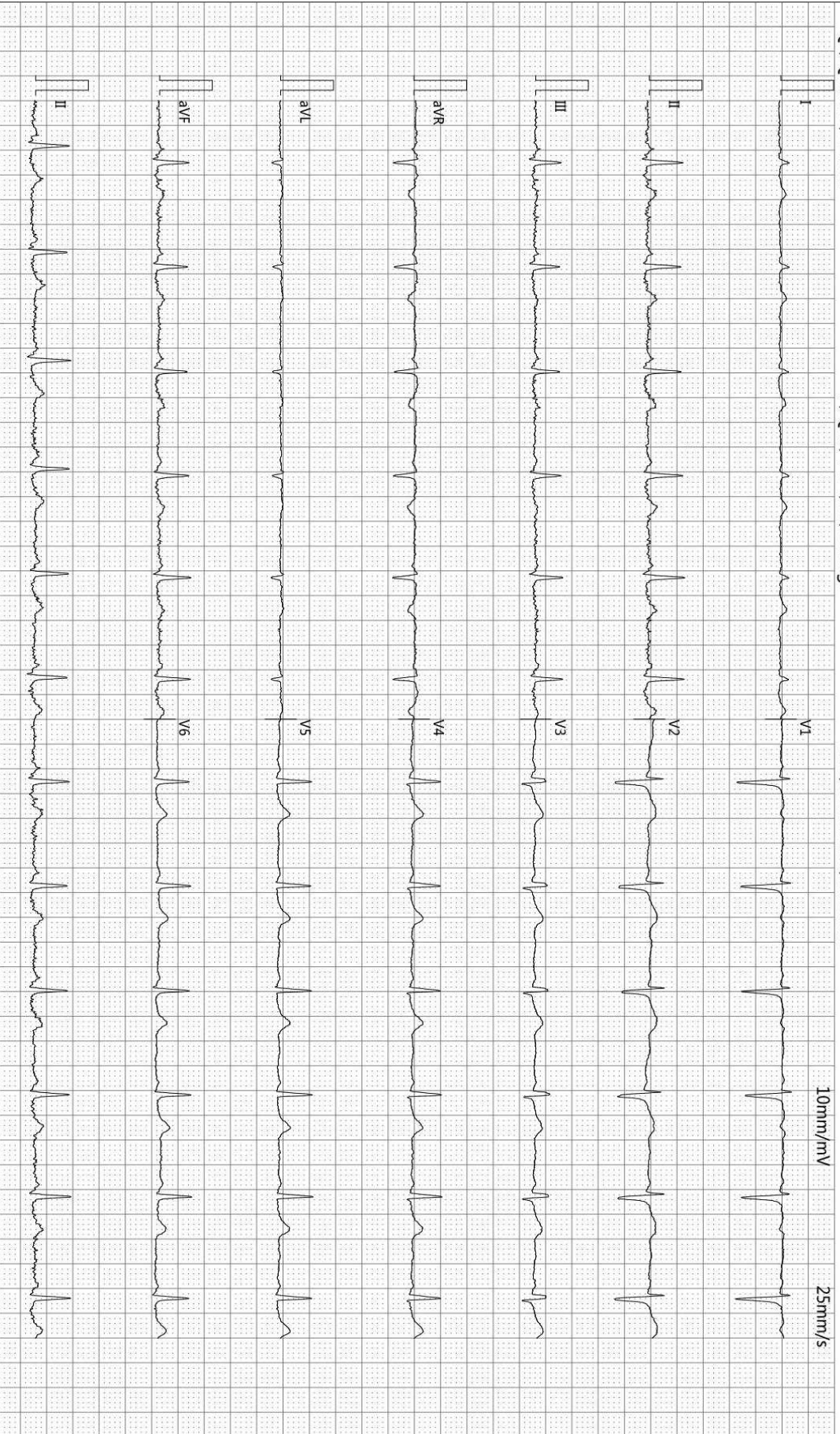
P: 97ms
P/QRS/T :74/73/51deg.

PR: 121ms
RV5/SV1 :0.655/0.767mV

QRS: 86ms

10mm/mV

25mm/s



诊断结果:

- 1.窦性心律
- 2.胸导低电压

0.00-25Hz AC50

检查:2026-05-28 08:28:41

打印:2026-05-28 08:42:47

报告需医生确认:

SE-1515 V1.40

SEMIP V1.90

仅供临床参考

Rich 大同瑞慈康复医院
超声诊断图文报告

流水号: 2212290964

超声号: 2183113

姓名: 狄爱文

年龄: 31 岁

性别: 女

检查设备: Vivid E95

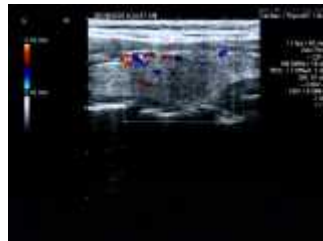
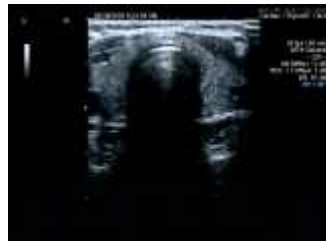体检号: 410612

申请医院: 本院

体检科室: 体检科

检查部位: 甲状腺彩超

经典图像:



影像所见:

甲状腺双侧叶形态正常, 包膜完整, 实质回声均匀, CDFI: 未见异常血流信号。
双侧颈部未见明显肿大淋巴结。

影像诊断:

甲状腺双侧叶未见异常

报告医师: 李菊蓉

检查日期: 2026-05-28

审核医师:

报告日期: 2026-05-28



注: 本报告仅供临床医生参考!

地址: 大同市魏都大道 79 号。若有疑问, 请致电: 0352---2830580

Rich 大同瑞慈康复医院
超声诊断图文报告

流水号: 2212290964

超声号: 2183102

姓名: 狄爱文

年龄: 31 岁

性别: 女

检查设备: Vivid E95

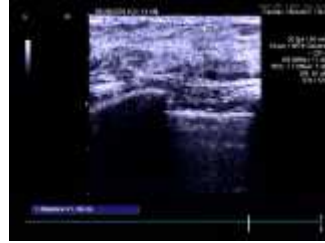
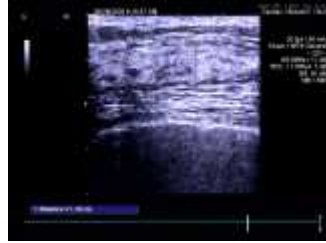
体检号: 410612

申请医院: 本院

体检科室: 体检科

检查部位: 乳腺彩超

经典图像:



影像所见:

双侧乳腺腺体层次清晰, 右乳腺体厚 1.2cm, 左乳腺体厚 1.1cm, 乳导管未见扩张, 未见明显占位性病变, CDFI: 未见异常血流信号。

双侧腋下未见明显肿大淋巴结。

影像诊断:

双侧乳腺未见明显异常

报告医师: 李菊蓉

检查日期: 2026-05-28

审核医师:

报告日期: 2026-05-28



注: 本报告仅供临床医生参考!

地址: 大同市魏都大道 79 号。若有疑问, 请致电: 0352---2830580

Rich 大同瑞慈康复医院
超声诊断图文报告

流水号: 2212290964

超声号: 2183115

姓名: 狄爱文

年龄: 31岁

性别: 女

检查设备: Vivid E95

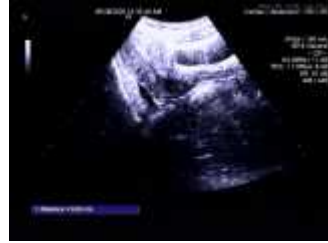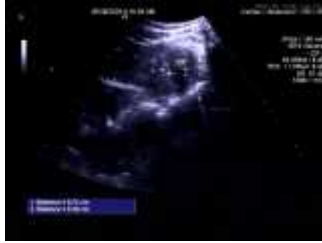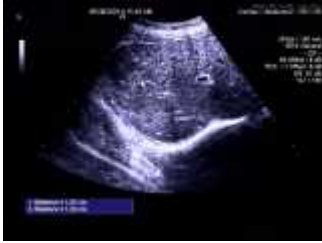体检号: 410612

申请医院: 本院

体检科室: 体检科

检查部位: 全腹彩超

经典图像:



影像所见:

肝脏大小形态正常,包膜光滑完整,肝右叶实质内探及偏高回声结节,大小约1.3*1.2cm,边界清,形态规则,周边为高回声,内回声偏低、欠均质,肝左叶实质内探及强回声斑,大小约0.7*0.4cm,后伴声影,余实质回声均匀,肝内管道系统走行清晰,门静脉及肝内胆管不扩张。

胆囊大小形态正常,壁不厚、光滑,囊内透声好,肝外胆管不扩张。

胰腺大小形态正常,实质回声均匀,主胰管不扩张。

脾脏大小形态正常,实质回声均匀,脾门静脉不宽。脾下极旁探及类脾回声结节,大小约1.3*1.2cm,边界清,形态规则。

双肾大小形态正常,皮髓质分界清晰,集合系统未见分离,双侧输尿管未见扩张。

膀胱充盈佳,未见明显异常。

前位子宫,大小约4.0*3.8*4.8cm,肌壁回声均匀,内膜线清晰,厚0.7cm,宫颈厚约2.9cm,双侧附件区未见异常。子宫后方探及少量液性暗区,深约0.8cm。

影像诊断:

1. 肝内偏高回声结节考虑肝血管瘤
2. 肝内钙化斑
3. 副脾
4. 盆腔少量积液

报告医师: 刘小霞

检查日期: 2026-05-28

审核医师:

报告日期: 2026-05-28



注: 本报告仅供临床医生参考!

地址: 大同市魏都大道79号。若有疑问,请致电: 0352---2830580

ID 号: 2212290964

影像号: CT20260527033

姓名: 狄爱文

年龄: 31 岁

性别: 女

检查设备: 西门子量子双源 CT

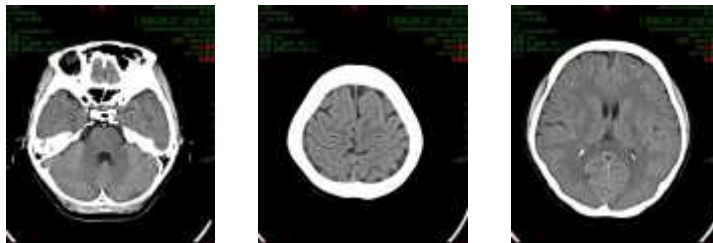体检号: 410612

申请医院: 本院

体检科室: 体检科

检查部位: CT 检查

经典图像:



影像所见:

双侧大脑半球对称, 脑实质未见异常, 脑室无扩张, 脑沟裂无增宽, 脑中线居中。脑干、小脑未见异常。颅骨未见异常。

影像诊断:

颅脑 CT 平扫未见异常

报告医师: 张剑峰

检查日期: 2026-05-27

审核医师: 张剑峰

报告日期: 2026-05-27