



2212290963

大同瑞慈健康体检

报 告 册

体检编号	410611	工号	19
姓名	邓彩霞		
性别	女	年龄	55岁
单位	大同市第十九中		
部门	大同市第十九中		
联系电话	13994392159		
体检日期	2024-08-30		

尊敬的 邓彩霞女士 您好！

首先，瑞慈健康体检全体员工欢迎您的光临，并对您的信任表示衷心的感谢！

您于 2024-08-30 （体检编号：410611）完成健康检查，本机构的各科医生已根据您的体检项目及结果，汇总成此份健康体检报告，并经总检医生审核。据此提出对您健康状况的综合分析及建议。

瑞慈健康体检倡导“大健康、大康复”，提出“健康是第一财富（Rich）”的人文理念。希望您仔细阅读并妥善地保管此份健康体检报告，并认真关注报告中的提示与建议，若您对报告内容有任何疑问，可直接与瑞慈健康体检客服部联系，进一步咨询。

健康体检咨询电话：**0352-2824444**

客户服务咨询电话：**0352-2830597**

400-6112995

瑞慈健康体检报告由下列内容组成：

第一部分：主检报告

第二部分：分科分项结果

第三部分：检验报告

第四部分：附表

主检报告

检查综述

- 【血脂四项】 总胆固醇(CHOL)偏高(5.68 mmol/L) 甘油三脂(TG)偏高(2.79 mmol/L)
- 【(女)肿瘤三项】 甲胎蛋白(AFP)偏高(7.4 ng/ml)
- 【尿液分析+尿沉渣】 小圆上皮细胞(SRC)偏高(1 个/u1) 鳞状上皮细胞偏高(1 /HP) 粘液丝偏高(1 /HP)
- 【甲状腺彩超】 1. 甲状腺右侧叶实性结节 TI-RADS III级 定期复查 2. 甲状腺双侧叶囊性结节 TI-RADS II级
- 【乳腺彩超】 1. 双乳结节 BI-RADS 2级 2. 右乳低回声区 考虑局限增生 建议复查
- 【全腹彩超】 1. 轻度脂肪肝 2. 胆囊息肉 3. 宫颈那囊
- 【口腔科】 (1) 左下第三磨牙 右上第一双尖牙 残根 右上第一磨牙 残冠

医生建议

【总胆固醇(CHOL)偏高】：

- 总胆固醇是脂质的主要成分之一，其数量受年龄、家族、性别、饮食、遗传等多种因素影响。总胆固醇对人体生长发育以及新陈代谢有重要的作用，正常值是2.59-5.20mmol/L。
- 总胆固醇升高后，会增加类脂物质的堆积，会产生更多的血管斑块，进而增加心脑血管疾病的风险。大于5.21-5.69mmol/L是胆固醇的临界偏高，即使是一个完全健康的人，只要总胆固醇>7.2mmol/L或低密度脂蛋白>4.9mmol/L，未来发生心脑血管的风险就明显增高，应该马上治疗。
- 总胆固醇升高根据病因可分为两大类：一是原发性，是由于遗传因素缺陷所致，另一种是继发性，可引起其升高的疾病主要有糖尿病、高血压、甲减、肝肾疾病等。
- 降低总胆固醇的治疗中，原发性偏高应积极应用降脂药，曾经选择他汀类药物，胆固醇任不能达标的，可联合用药（如依折麦布等）。
- 如果总胆固醇偏高，且患者有糖尿病、高血压、甲减、肝肾疾病或者已经发生心脑血管疾病的人更应积极用药，控制降低疾病风险。
- 戒烟，增强运动，采用低脂、低糖饮食，少食富含脂肪、胆固醇及饱和脂肪酸的食物，多进食蔬菜、水果、豆制品、粗粮、鱼和高纤维食品。
- 必要时在医师指导下使用降脂药物治疗，并前往内分泌科复诊。

【甘油三脂(TG)偏高】：

- 甘油三酯是甘油和脂肪酸所构成的有机化合物，甘油三酯测定是脂类代谢的重要指标之一。
- 甘油三酯增高与冠心病的发生有着重要的相关性，随年龄增大而有上升的趋势，其增高最常见于高脂和过量糖类饮食、肥胖等。
- 甘油三酯主要功能是为机体提供能量，其正常值在0.7-1.7mmol/L之间，1.7-2.29mmol/L为边缘增高，提示应该注意饮食和运动了。
- 甘油三酯大于2.3mmol/L，就称为高甘油三酯血症。甘油三酯增高虽然不会直接导致血管斑块的形成，但也会间接引起心脑血管疾病风险增加，同时，当甘油三酯大于5.6mmol/L时，还会增加急性胰腺炎的风险，所以降低甘油三酯的基础主要是控制饮食，饮食控制不佳可以选择药物治疗。
- 生活方式的干预是控制甘油三酯水平升高的基础，包括减重，增加运动量，限制酒精摄入以及避免食用果糖和高碳水化合物食物。多食蔬菜水果，定期复查。
- 明显增高者在医师的指导下使用降脂药物治疗，首选他汀和贝特类药物。

【甲胎蛋白(AFP)偏高】：

- (1) 建议内科结合临床诊治。
- (2) 轻微偏高，多见于急性肝炎、肝硬化、多数 AFP<300ug/L。明显升高可见于原发性肝癌、胚胎细胞癌、睾丸癌等多种恶性肿瘤。
- (3) 妊娠 3 个月后孕妇的 AFP 升高，7~8 个月达高峰，一般在 400ug/L 以下。分娩后 3 周 AFP 恢复正常。若孕妇血清 AFP 异常升高，应考虑胎儿脊柱裂、无脑儿、脑积水、先兆流产等。妇产科医师结合临床参考，必要时复查。
- (4) 偶尔一次检查发现轻度升高，不一定是恶性肿瘤，但应定期复查，动态观察。如果连续多次升高，应引起重视，建议肿瘤科咨询，结合其他检查指标及临床进行综合评估。
- (5) (1) 甲胎蛋白是胎儿早期由肝脏合成的一种糖蛋白，出生后 AFP 的合成很快受到抑制。(2) 甲胎蛋白浓度偏高常见于原发性肝癌，也可见于睾丸癌、卵巢癌、畸胎瘤、胃癌、胰腺癌、病毒性肝炎、肝硬化等疾病；妊娠 3~4 个月、孕妇 AFP 有一过性升高；(3) 请及时往肿瘤内科复诊。

【鳞状上皮细胞偏高】：

- (1) 在生理情况下，机体正常的新陈代谢都会引起鳞状上皮细胞的脱离，这是一种正常的机体现象。如果长时间出现鳞状上皮细胞偏高的现象时，则有可能是尿路感染、泌尿系统结石等因素导致，应及时往泌尿外科进一步诊断治疗。

【粘液丝偏高】：

- (1) 尿常规中粘液丝是由尿路中细胞分泌出来的，在有尿路感染时分泌会明显增多，且伴有炎症细胞的出现。
- (2) 粘液丝偏高，可分为生理性偏高和病理性偏高两种，生理性偏高一般是由于喝水较少导致的尿液浓缩，一般在喝水后就能达到稀释的效果。
- (3) 病理性的粘液丝偏高是由于泌尿系炎症或者是前列腺炎导致的，需要注意观察，多喝水，同时有白细胞等炎症细胞增多时，应及时服用抗感染药物治疗。如果仅有粘液丝的增多而没有白细胞等炎症细胞增多时，尿路有炎症的可能性不大。
- (4) 建议平时饮食注意清淡，多喝水，少吃油腻和辛辣的食物，要注意个人清洁卫生，勤洗阴部，注意休息。

【小圆上皮细胞(SRC)偏高】：

- (1) 建议泌尿外科咨询，定期复查。

【甲状腺右侧叶实性结节】：

- (1) 甲状腺结节是一种常见的甲状腺疾病，很多甲状腺疾病可表现为结节，如可由甲状腺退行性变、炎症、自身免疫性及新生物等多种病变所致。甲状腺结节在各个年龄段的男女人群中均可见到，但中年女性中较多。
- (2) 甲状腺结节分良性和恶性两大类，良性的占绝大多数，恶性者不足 1%，判断甲状腺结节的良恶主要依靠病史、体格检查、放射性核素扫描、穿刺细胞学检查。建议往普外科就诊，进一步检查，明确诊断，结合临床诊治并定期复查。

【甲状腺双侧叶囊性结节】：

- (1) 甲状腺结节是一种常见的甲状腺疾病，很多甲状腺疾病可表现为结节，如可由甲状腺退行性变、炎症、自身免疫性及新生物等多种病变所致。甲状腺结节在各个年龄段的男女人群中均可见到，但中年女性中较多。
- (2) 甲状腺结节分良性和恶性两大类，良性的占绝大多数，恶性者不足 1%，判断甲状腺结节的良恶主要依靠病史、体格检查、放射性核素扫描、穿刺细胞学检查。建议往外科就诊，进一步检查，明确诊断，结合临床诊治并定期复查。

【双乳结节】：

- (1) 乳腺结节是乳腺组织导管和乳小叶在结构上的退行性变及进行性结缔组织的生长，主要以乳房周围性疼痛为特征，或在情绪变化、劳累、天气变化时加重，每月月经前疼痛加剧，行经后疼痛减退或消失。其主要原因是由于内分泌失调。
- (2) 建议少吃刺激性食物或进行药物治疗干预，必要时外科诊治。

【右乳低回声区】：

(1) 建议乳腺科诊断治疗。

【轻度脂肪肝】：

(1) 脂肪肝是指肝脏被脂肪浸润，为一种多病因引起的获得性疾病。

(2) 脂肪肝是以肝细胞脂肪变性和脂肪蓄积为病理特征，最常见易患因素有超重或肥胖、进食油腻食物、高脂血症（尤其甘油三酯升高）、营养失调（营养过量或不足）、饮酒、高脂血症、少运动、糖耐量异常、减肥造成体重急剧下降、营养不良、中毒和药物等。

(3) 当肝内脂类（主要为甘油三酯）含量超过肝重的 5% 时为脂肪肝。脂肪肝是一个常见的临床现象，不是一个独立性的疾病。

(4) 值得注意的是，过多的脂肪在肝组织、肝细胞内浸润，引起肝细胞肿大，严重可致肝硬化。脂肪肝是可逆性的，合理饮食、运动及治疗后可恢复。

(5) 合理控制饮食，控制总摄入量，低盐、低脂和低糖类饮食，少吃动物内脏，多吃蔬菜水果；

(6) 控制危险因素，如控制体重、改善胰岛素抵抗、调整血脂紊乱，戒酒、戒烟，坚持长期有氧运动，加强体育锻炼；

(7) 定期复查腹部彩超、血脂、肝功能。

【胆囊息肉】：

(1) 胆囊息肉又称胆囊隆起样病变，其临床症状无特异性，大部分患者为查体时所发现。主要症状为中上腹部隐痛。发病年龄多在 30~50 岁，以中青年为主。

(2) 一般认为，胆囊息肉是胆囊癌的诱发因素，如胆囊息肉大于 1cm 时，最好先行手术治疗，以杜绝胆囊癌的发生。

(3) 胆囊息肉临床特点有，一是发病率逐渐增高。高胆固醇饮食、长期酗酒、过多进食刺激性饮食、饮食规律紊乱如：不吃早餐、晚餐过盛、过多等不良饮食习惯多可造成胆囊息肉的形成；

(4) 二是隐蔽攻击性强。胆囊息肉多无症状，85% 以上的患者都是在例行体检中发现。3-4mm 以下的息肉在 CT 和核磁共振中难以发现或常常漏诊；

(5) 禁酒及含酒精类饮料，因酒精在体内主要通过肝脏分解、解毒，所以，酒精可直接损伤肝功能，引起肝胆功能失调，使胆汁的分泌、排出过程紊乱，从而刺激胆囊息肉增长。

(6) 饮食规律、吃好早餐对胆囊息肉患者很重要。肝脏主要分泌胆汁，分泌的胆汁存储入胆囊内，而胆汁的功能主要是消化油性食物。如果不吃早餐，胆汁在胆囊内滞留时间长，可刺激胆囊形成胆囊息肉或使原来的息肉增大或发生变化。所以，要调配营养丰富的早餐和养成吃早餐的生活习惯。

(7) 低胆固醇饮食，胆固醇摄入过多，可加重肝胆的代谢负担，并引起多余的胆固醇在胆囊壁结晶、积聚和沉淀，从而形成息肉，所以，胆囊息肉患者应降低胆固醇摄入量，尤其是晚上，应避免进食高胆固醇类食品，如鸡蛋（尤其是蛋黄）、肥肉、海鲜、无鳞鱼类、动物内脏等食品。

(8) 宜多食各种新鲜水果、蔬菜，进低脂肪、低胆固醇食品，如香菇、木耳、芹菜、豆芽、海带、藕、鱼肉、兔肉、鸡肉、鲜豆类等；宜多食干豆类及其制品；宜选用植物油，不用动物油；

(9) 少吃辣椒、生蒜等刺激性食物或辛辣食品；不用油煎、炸、烤、熏的烹调方法；饮水时，用少量山楂、银杏、绞股蓝草放入水杯中饮用。

【宫颈那囊】：

(1) 宫颈腺体囊肿又叫宫颈纳氏囊肿（可称‘纳囊’或‘那囊’），同宫颈糜烂、宫颈息肉一样，是慢性宫颈炎的一种表现。

(2) 临床表现时可以看到宫颈表面突出多个大小不一的青白色囊泡（并非紫色），内含黏液，小的有米粒大，大的有玉米粒大，有的可以长得很大，突出于宫颈表面，甚至到达阴道口，根部与宫颈之间有蒂相连，常合并有宫颈肥大。

(3) 对其形成原因是在宫颈糜烂愈合过程中，新生的鳞状上皮覆盖宫颈腺管口或伸入腺管，将腺管口阻塞；腺管周围的结缔组织增生或瘢痕形成压迫腺管，使腺管变窄甚至阻塞，腺体分泌物引流受阻，滞留形成的囊肿叫宫颈纳氏囊肿。

(4) 对小的纳囊，无任何临床症状可不予处理；对于密集的较小的纳囊或比较大的纳囊，可考虑光疗、激光、微波、自凝刀等物理治疗。

(5) 对于较大的突出于宫颈表面的纳囊，可考虑电刀切除治疗。上述治疗方法均无太大痛苦，也基本不会影响日常的工作和生活。

【残根】：

- (1) 牙齿由于龋坏等原因而致使牙冠的大部分缺损，称为残冠。牙冠基本缺失，仅剩余牙根，称为残根。
- (2) 残根、残冠一旦形成，牙齿的髓腔、根管就暴露于口腔的有菌环境中，细菌可通过根管到达根尖，形成根尖周围炎，使牙齿成为病灶牙。乳牙的残根、残冠可能会引起恒牙的牙釉质发育不全，遗留的残根还可以引起恒牙萌出过早或过晚，影响恒牙萌出的时间和位置，导致牙列畸形。
- (3) 乳牙的残根、残冠，引起根尖周炎，或影响恒牙的萌出时，应予拔除。
- (4) 恒牙的残根、残冠，根尖周病损较大，牙周情况不良或对口腔粘膜有长期慢性刺激时，应予拔除。
- (5) 牙周情况较好，根尖周病损不大的残冠，可以先进行彻底的根管治疗，然后通过桩冠修复，最后进行全冠修复以恢复牙齿的外型和功能。
- (6) 牙周情况较好，根尖周病损不大，牙根粗壮的残根，可以先进行彻底的根管治疗后行桩冠修复，或保留进行覆盖义齿修复。

【残冠】：

- (1) 牙齿由于龋坏等原因而致使牙冠的大部分缺损，称为残冠。牙冠基本缺失，仅剩余牙根，称为残根。
- (2) 残根、残冠一旦形成，牙齿的髓腔、根管就暴露于口腔的有菌环境中，细菌可通过根管到达根尖，形成根尖周围炎，使牙齿成为病灶牙。乳牙的残根、残冠可能会引起恒牙的牙釉质发育不全，遗留的残根还可以引起恒牙萌出过早或过晚，影响恒牙萌出的时间和位置，导致牙列畸形。
- (3) 乳牙的残根、残冠，引起根尖周炎，或影响恒牙的萌出时，应予拔除。
- (4) 恒牙的残根、残冠，根尖周病损较大，牙周情况不良或对口腔粘膜有长期慢性刺激时，应予拔除。
- (5) 牙周情况较好，根尖周病损不大的残冠，可以先进行彻底的根管治疗，然后通过桩冠修复，最后进行全冠修复以恢复牙齿的外型和功能。
- (6) 牙周情况较好，根尖周病损不大，牙根粗壮的残根，可以先进行彻底的根管治疗后行桩冠修复，或保留进行覆盖义齿修复。

汇总医生： 樊兴国

主检日期： 2024-09-03

主检医生：

分科结果

身高、体重、血压

项目名称	检查结果	项目名称	检查结果
身高	172cm	体重	69kg
血压	136/76mmHg		

***小结：**

未见异常

操作员：杨柳庆

检查日期：2024-08-30

检查医生：名燕凌

内科

项目名称	检查结果	项目名称	检查结果
心率	64 次/min	心律	齐
心脏杂音	无	心界	正常
肺部	正常	呼吸音	呼吸音清
啰音	未闻及	叩诊	叩诊呈清音
腹部触诊	腹部平软	发育	正常
肝胆	肋下未触及	脾脏	肋下未触及
双肾	无叩击痛	肠鸣音	正常
营养	良好	神经系统	正常
生理反射	生理反射存在	病理反射	病理反射未引出
颅神经	正常	运动功能	正常
深浅感觉	正常	其它	无异常发现
既往史	无		

***小结：**

未见异常

操作员：名燕凌

检查日期：2024-08-30

检查医生：名燕凌

外科（女）

项目名称	检查结果	项目名称	检查结果
皮肤	正常	甲状腺	无肿大
浅表淋巴结	无肿大	肛门	拒检
泌尿外生殖器	正常	四肢关节	未见异常
腹股沟	未见异常	足背动脉	正常
紫绀	无	色素沉着	无
脱毛	无	脱色	无
浮肿	无	皮下结节	无
头颅	正常	颈部	正常
乳腺	正常	脊柱	正常
直肠	未检	皮肤黄疸	无
四肢	活动正常	其他	无

*小结:

未见异常

操作员：魏利平

检查日期:2024-08-30

检查医生：魏利平

眼科

项目名称	检查结果	项目名称	检查结果
视力(左)	0.8	视力(右)	0.8
辨色力	正常	眼睑	正常
结膜	正常	泪器	正常
角膜	正常	虹膜	正常
瞳孔	正常	晶状体	正常
玻璃体	正常	眼底	未见异常

*小结:

未见异常

操作员：田野青

检查日期:2024-08-30

检查医生：田野青

耳鼻喉科

项目名称	检查结果	项目名称	检查结果
听力(左)	正常	听力(右)	正常
外耳道	正常	鼓膜	正常
鼻窦	正常	鼻中隔	正常
鼻腔	正常	扁桃体	无肿大
嗅觉	正常	咽喉	正常

***小结：**

未见异常

操作员：周留根

检查日期：2024-08-30

检查医生：周留根

妇科内诊

项目名称	检查结果	项目名称	检查结果
外阴	正常	尿道口	正常
阴道	通畅	子宫	正常
附件	正常	宫颈	光滑
后穹窿	正常		

***小结：**

未见异常

操作员：薛荣丽

检查日期：2024-08-30

检查医生：薛荣丽

口腔科

项目名称	检查结果	项目名称	检查结果
唇颊	正常	齿	左下第三磨牙&右上第一双尖牙&残根&右上第一磨牙&残冠
牙龈	正常	牙周	正常

舌腭	正常	腮腺	正常
颌下腺	正常	颞下颌关节	正常

***小结:**

(1) 左下第三磨牙 右上第一双尖牙 残根 右上第一磨牙 残冠

操作员：龚富生 检查日期:2024-08-30 检查医生: 龚富生

检验报告

尿液分析+尿沉渣

项目名称	检查结果	单位	参考值	提示
白细胞尿	0	个/ul	0--13	
上皮细胞(EC)	3	/HP	0--28	
管型(CAST)	0	个/ul	0--1	
霉菌(尿)	0	/HP	0--0	
结晶	0	/HP	0--10	
透明度(CLA)	清亮			
胆红素(BIL)	-		阴性	
隐血(ERY)	-		阴性	
小圆上皮细胞(SRC)	1	个/ul	0--0	↑
维生素C	-		阴性	
异常红细胞	0	个/ul	0--3	
红细胞(正常)	1	个/ul	0--6	
鳞状上皮细胞	1	个/ul	0--0	↑
粘液丝	1	个/ul	0--0	↑
颜色(Colour)	淡黄色			
尿葡萄糖(GLU)	-		阴性	
酮体(KET)	-		阴性	
比重(SG)	1.015		1.003--1.030	
酸碱度(PH)	6.0		4.5--8.0	
尿蛋白质(PRO)	-		阴性	
尿胆原(URO)	-		阴性	
亚硝酸盐(NIT)	-		阴性	
红细胞(尿)(RBC)	1	个/ul	0--6	
尿白细胞(LEU)	-		阴性	

*小结:

小圆上皮细胞(SRC)偏高(1 个/ul) 鳞状上皮细胞偏高(1 /HP) 粘液丝偏高(1 /HP)

操作员：黄璐瑶 检查日期:2024-08-30 检查医生:陈建国

血常规（五分类）

项目名称	检查结果	单位	参考值	提示
白细胞(WBC)	5.39	10 ⁹ /L	3.5--9.5	
淋巴细胞绝对值(LY#)	2.31	10 ⁹ /L	1.1--3.2	
淋巴细胞百分比(LY%)	42.9	%	20--50	
中性粒细胞绝对值(GR#)	2.72	10 ⁹ /L	1.8--6.3	
中性粒细胞百分比(GR%)	50.6	%	40--75	
嗜碱性粒细胞绝对值(BA#)	0.03	10 ⁹ /L	0--0.06	
嗜碱性粒细胞百分比(BA%)	0.6	%	0--1.0	
嗜酸性粒细胞绝对值(EO#)	0.08	10 ⁹ /L	0.02--0.52	
嗜酸性粒细胞百分比(EO%)	1.4	%	0.4--8.0	
血小板(PLT)	233	10 ⁹ /L	125--350	
血小板分布宽度(PDW)	15.9	%	15--17	
平均血小板体积(MPV)	10.3	fl	6.0--14.0	
血小板压积(PCT)	0.239	%	0.11--0.28	
红细胞(RBC)	4.16	10 ¹² /L	3.8--5.1	
血红蛋白	126	g/L	115--150	
红细胞压积(HCT)	38.4	%	35--45	
红细胞平均体积(MCV)	92.2	fl	82--100	
平均血红蛋白含量(MCH)	30.2	pg	27--34	
平均血红蛋白浓度(MCHC)	328	g/L	316--354	
单核细胞绝对值(MO#)	0.25	10 ⁹ /L	0.1--0.60	
单核细胞百分比(MO%)	4.5	%	3--10	
红细胞分布宽度标准差	43.5	fl	35--56	

(RDW-SD)				
红细胞分布宽度变异系数 (RDW-CV)	12.7	%	10.6--16.6	
大血小板比率	27.9	%	11--45	
大血小板数目	65	10 ⁹ /L	30--90	
未成熟粒细胞数目	0.01	10 ⁹ /L	0--999	
未成熟粒细胞百分比	0.2	%	0--100	
有核红细胞数目	0.000	10 ⁹ /L	0--9999	
有核红细胞百分比	0.00	/100WBC	0--9999	

***小结:**

未见异常

操作员：王小雪 检查日期:2024-08-30 检查医生:陈建国

血 HP 检测

项目名称	检查结果	单位	参考值	提示
幽门螺旋杆菌抗体检测	阴性 (-)		阴性 (-)	

***小结:**

未见异常

操作员：赵伟 检查日期:2024-08-30 检查医生:陈建国

肾功三项

项目名称	检查结果	单位	参考值	提示
肌酐(CREA)	60.00	umol/L	41--73	
尿酸(UA)	334.00	umol/L	140--340	
尿素测定 (Urea)	4.30	mmol/L	2.6--7.5	

***小结:**

未见异常

操作员：乔叶 检查日期:2024-08-30 检查医生:陈建国

空腹血糖

项目名称	检查结果	单位	参考值	提示
葡萄糖(GLU)	4.32	mmol/L	3.89--6.1	

***小结:**

未见异常

操作员：乔叶 检查日期:2024-08-30 检查医生:陈建国

血脂四项

项目名称	检查结果	单位	参考值	提示
动脉硬化指数	1.98		1.31--3.19	
总胆固醇(CHOL)	5.68	mmol/L	2.59--5.2	↑
甘油三脂(TG)	2.79	mmol/L	0.7--1.7	↑
低密度脂蛋白(LDL)	2.49	mmol/L	0--4.13	
高密度脂蛋白(HDL)	1.26	mmol/L	0.77--1.55	

***小结:**

总胆固醇(CHOL)偏高(5.68 mmol/L) 甘油三脂(TG)偏高(2.79 mmol/L)

操作员：乔叶 检查日期:2024-08-30 检查医生:陈建国

肝功能三项

项目名称	检查结果	单位	参考值	提示
γ-谷氨酰转肽酶(GGT)	24.0	U/L	7--45	
丙氨酸氨基转移酶(ALT)	24.00	U/L	7--40	
门冬氨酸氨基转移酶(AST)	27.00	U/L	13--35	
谷草比谷丙	1.13		0.4--2.5	

***小结:**

未见异常

操作员：乔叶 检查日期:2024-08-30 检查医生:陈建国

(女) 肿瘤三项

项目名称	检查结果	单位	参考值	提示
糖类抗原 125 测定 (CA125)	4.4	U/ml	0--38	
癌胚抗原(CEA)	0.1	ng/ml	0--5	
甲胎蛋白(AFP)	7.4	ng/ml	0--7	↑

***小结:**

甲胎蛋白(AFP)偏高(7.4 ng/ml)

操作员：乔叶 检查日期:2024-08-30

检查医生:陈建国

大同现代医学检验实验室

液基薄层细胞学图文报告

ID: 2024105572

病理号: 098282

姓名: 邓彩霞

性别: 女

年龄: 55岁

送检科室:

电话号码: 13994392159

床号:

病历号:

体检号: 2212290963

送检医院: 大同瑞慈康复体检

送检日期: 2024-08-30

末次月经:

送检医生:

采样日期:

报告日期: 2024-08-30

标本满意度: 满意

细胞量: >45%

红细胞:

经期样本:

颈管细胞:

化生细胞:

鳞状细胞:

宫颈柱状细胞:

未见上皮内病变/恶性细胞:

正常范围内:

良性反应性改变:

- 炎症:
 - 轻度:
 - 中度:
 - 重度:
- 放疗:
- 妊娠:
- 萎缩性:
- 宫内避孕器:
- 其他:

病原体: 滴虫感染: 念珠菌感染: 细菌感染:

提示 HPV 感染: 疱疹病毒感染:

鳞状上皮细胞分析:

非典型鳞状细胞:

- 倾向上皮内瘤变:
- 倾向良性反应性改变:
- 不能明确意义(ASC-US):
- 不排除高度病变(ASC-H):

上皮内低度病变: 鳞癌:

上皮内高度病变:

- CIN2:
- CIN3:

腺上皮细胞分析:

非典型腺细胞:

- 宫内膜:
- 来源不明:

非典型腺细胞(宫颈管):

- 倾向原位腺癌:
- 不能明确意义:
- 倾向良性反应性改变:

腺癌:

- 宫颈管:
- 宫内膜:
- 其它:

炎细胞:

- 轻度:
- 中度:
- 重度:

可疑腺癌:

诊断意见: 未见上皮内病变或恶性细胞 (NILM)。

建议:

报告医师: 张荣生

地址: 大同市魏都大道 79 号, 本报告医师签字后有效
咨询: 0352-2830587 4006-122-995

妇科细胞学是筛查项目, 出于技术原因, 可能会有假阴性结果, 本检测仅对来样负责, 如果对结果有疑义, 请在收到报告 7 天内与我们联系。

大同瑞慈康复医院 12导联心电图报告

邓彩霞 女 55岁 体检号:410611

病床号:

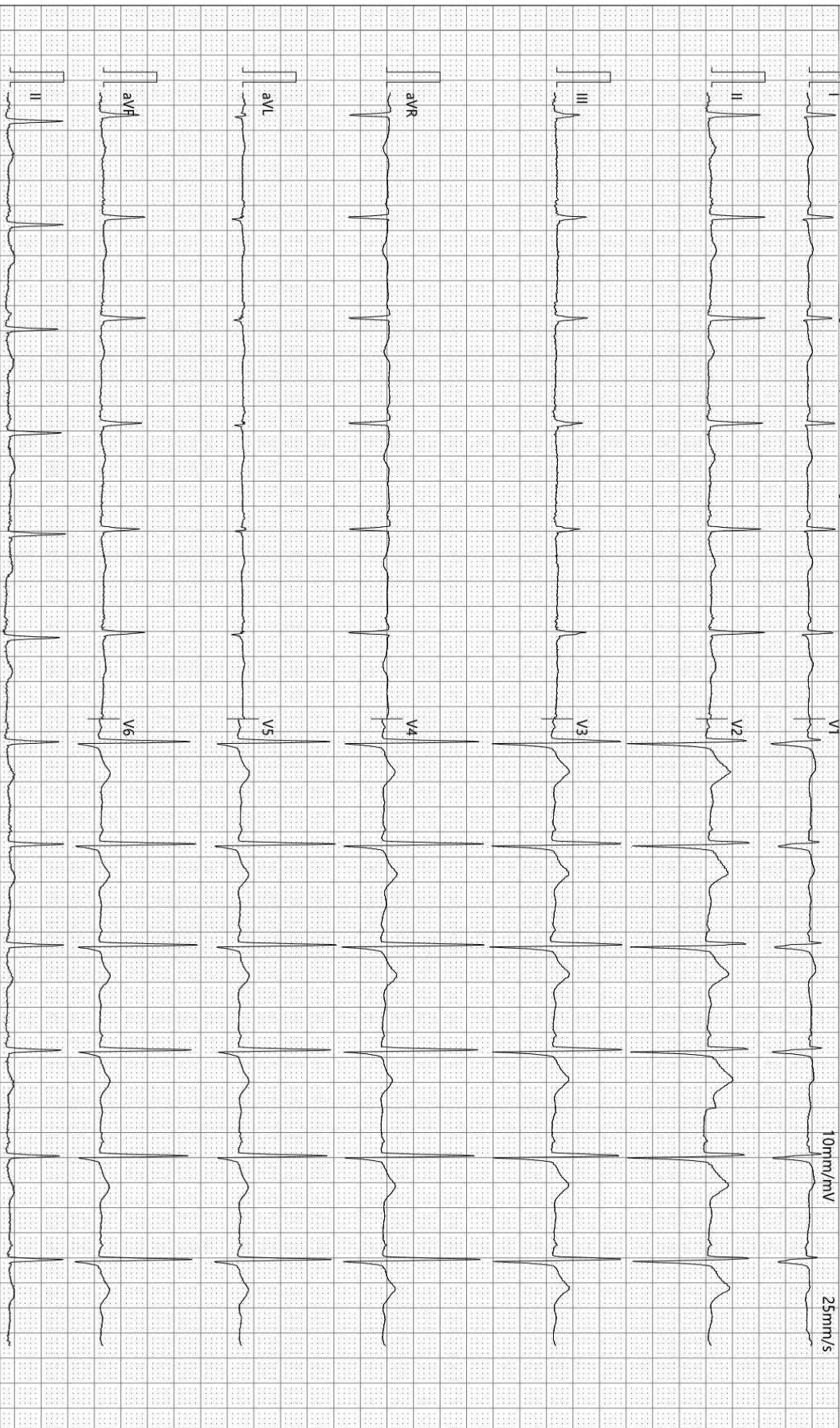
诊断结果:

- 1.窦性心律
- 2.正常心电图

诊断医生:

张廷生
同杏峰

HR : 72bpm [60 ~ 100bpm]
 P : 105ms [0 ~ 110ms]
 PR : 134ms [120 ~ 200ms]
 QRS : 83ms [60 ~ 100ms]
 QT/QTc : 394/434ms [320 ~ 440/0 ~ 460ms]
 P/QRS/T : -11.1/64/49deg. [0 ~ 75/-30 ~ 90/0 ~ 75deg]
 RV5/SV1 : 1.754/0.647mV [0.0 ~ 2.5/0.0 ~ 2.0mV]



检查时间:2024-08-30 11:32:25

诊断时间:2024-08-30 11:42:38

SEMIP V1.90

仅供临床参考

双源 CT 诊断图文报告

流水号: 2212290963

影像号: CT20240829225

姓名: 邓彩霞

年龄: 55 岁

性别: 女

检查设备: 西门子量子双源 CT

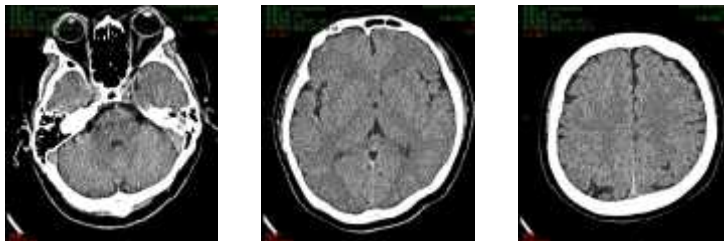体检号: 410611

申请医院: 本院

体检科室: 体检科

检查部位: CT 检查

经典图像:



影像所见:

颅脑结构双侧对称, 脑实质内未见异常密度。中线结构居中。脑沟、裂、池及脑室系统等未见异常。

影像诊断:

颅脑未见明显异常

报告医师: 剧艳军

检查日期: 2024-08-31

审核医师: 剧艳军

报告日期: 2024-08-31

超声诊断图文报告

流水号: 2212290963

影像号: 1657191

姓名: 邓彩霞

年龄: 55 岁

性别: 女

检查设备: Vivid E95

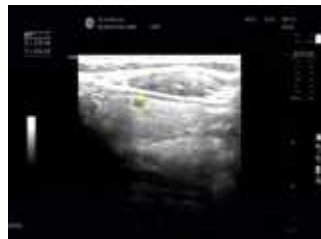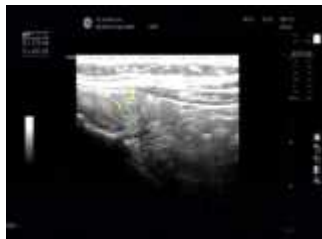体检号: 410611

申请医院: 本院

体检科室: 体检科

检查部位: 甲状腺彩超

经典图像:



影像所见:

甲状腺双侧叶形态正常, 包膜完整, 于右侧叶探及数个等回声结节, 大者约 0.7*0.6cm, 形态规则, 边界欠清, 双侧叶均探及囊性结节, 右侧叶大小约 0.3*0.2cm, 左侧叶大小约 0.4*0.2cm, 均边界清, 余实质回声均匀, CDFI: 未见异常血流信号。

双侧颈部未见明显肿大淋巴结。

影像诊断:

1. 甲状腺右侧叶实性结节 TI-RADS III 级 定期复查
2. 甲状腺双侧叶囊性结节 TI-RADS II 级

报告医师: 陈玉荣

检查日期: 2024-08-30

审核医师: 陈玉荣

报告日期: 2024-08-30

超声诊断图文报告

流水号: 2212290963

影像号: 1657204

姓名: 邓彩霞

年龄: 55 岁

性别: 女

检查设备: Vivid E95

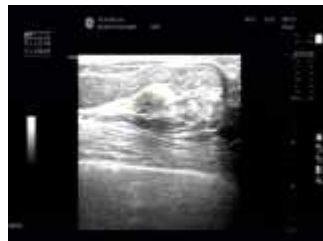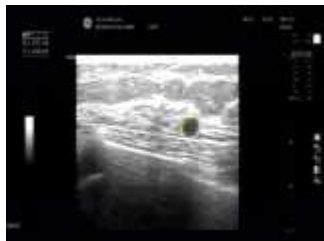体检号: 410611

申请医院: 本院

体检科室: 体检科

检查部位: 乳腺彩超

经典图像:



影像所见:

双侧乳腺腺体层次清晰, 右乳腺体厚 0.8cm, 左乳腺体厚 0.9cm, 乳导管未见扩张, 左乳 1 点位距乳头 6cm 处探及大小约 0.6*0.5cm 囊性结节, 边界清, 内透声好, 右乳 10 点位紧邻乳头探及范围约 1.1*0.6cm 低回声区, 边界尚清, 另于 11 点位探及大小约 0.25*0.20cm 囊性结节, 边界清, CDFI: 未见异常血流信号。
双侧腋下未见明显肿大淋巴结。

影像诊断:

1. 双乳结节 BI-RADS 2 级
2. 右乳低回声区 考虑局限增生 建议复查

报告医师: 陈玉荣

检查日期: 2024-08-30

审核医师: 陈玉荣

报告日期: 2024-08-30

超声诊断图文报告

流水号: 2212290963

影像号: 1657206

姓名: 邓彩霞

年龄: 55 岁

性别: 女

检查设备: Vivid E95

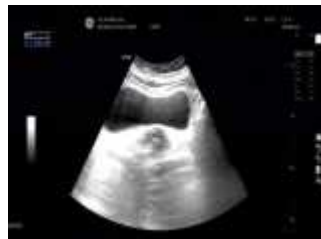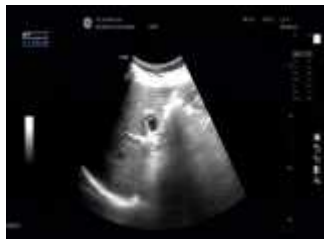体检号: 410611

申请医院: 本院

体检科室: 体检科

检查部位: 全腹彩超

经典图像:



影像所见:

肝脏大小形态正常, 包膜光滑完整, 实质回声细腻增强, 肝内管道系统走行尚清晰, 门静脉及肝内胆管不扩张。
胆囊大小形态正常, 壁不厚、光滑, 囊壁上探及直径约 0.5cm 高回声凸起, 后无声影, 囊内透声好, 肝外胆管不扩张。
胰腺大小形态正常, 实质回声均匀, 主胰管不扩张。
脾脏大小形态正常, 实质回声均匀, 脾门静脉不宽。
双肾大小形态正常, 皮髓质分界清晰, 集合系统未见分离, 双侧输尿管未见扩张。
膀胱充盈佳, 未见明显异常。
绝经后子宫, 大小形态正常, 肌壁回声均匀, 内膜呈线状, 宫颈厚约 2.0cm, 其内探及数个囊性回声, 大者直径约 0.6cm, 内透声好, 双侧附件区未见异常。

影像诊断:

1. 轻度脂肪肝
2. 胆囊息肉
3. 宫颈那囊

报告医师: 陈玉荣

检查日期: 2024-08-30

审核医师: 陈玉荣

报告日期: 2024-08-30