



2212290957

# 大同瑞慈健康体检

## 报 告 册

体检编号	410605	工号	13
姓名	秦凤龙		
性别	女	年龄	60岁
单位	大同市第十九中		
部门	大同市第十九中		
联系电话	13753201891		
体检日期	2024-06-06		

尊敬的秦凤龙女士您好！

首先，瑞慈健康体检全体员工欢迎您的光临，并对您的信任表示衷心的感谢！

您于 2024-06-06 （体检编号：410605）完成健康检查，本机构的各科医生已根据您的体检项目及结果，汇总成此份健康体检报告，并经总检医生审核。据此提出对您健康状况的综合分析及建议。

瑞慈健康体检倡导“大健康、大康复”，提出“健康是第一财富（Rich）”的人文理念。希望您仔细阅读并妥善地保管此份健康体检报告，并认真关注报告中的提示与建议，若您对报告内容有任何疑问，可直接与瑞慈健康体检客服部联系，进一步咨询。

健康体检咨询电话：**0352-2824444**

客户服务咨询电话：**0352-2830597**

**400-6112995**

瑞慈健康体检报告由下列内容组成：

第一部分：主检报告

第二部分：分科分项结果

第三部分：检验报告

第四部分：附表

## 主检报告

### 检查综述

- 【身高、体重、血压】 (1) 体重指数 25.04：超重
- 【外科（女）】 (1) 甲状腺结节
- 【眼科】 (1) 左眼视力下降
- 【空腹血糖】 葡萄糖(GLU)偏高(8.05 mmol/L)
- 【血脂四项】 甘油三脂(TG)偏高(3.96 mmol/L)
- 【肝功能三项】  $\gamma$ -谷氨酰转肽酶(GGT)偏高(53.0 U/L)
- 【尿液分析+尿沉渣】 鳞状上皮细胞偏高(3 /HP) 粘液丝偏高(3 /HP) 比重(SG)偏低(1.000)
- 【腰椎双源 CT】 腰椎退行性变 L4/5、L5/S1 椎间盘膨出
- 【妇科内诊】 (1) 阴道炎 (2) 子宫脱垂 I 度 (3) 宫颈口赘生物
- 【甲状腺彩超】 1. 甲状腺双侧叶实性结节 TI-RADS 3 级 2. 甲状腺左侧叶囊性结节 TI-RADS 2 级 3. 甲状腺弥漫性病变 建议甲功
- 【全腹彩超】 1. 肝囊肿（多发） 2. 脂肪肝（中-重度） 3. 右侧卵巢囊性结构 建议复查
- 【口腔科】 (1) 左上中切牙 左上侧切牙 左上尖牙 左上第一双尖牙 左上第二双尖牙 左上第一磨牙 右上中切牙 右上侧切牙 右上尖牙 右上第一双尖牙 右上第二双尖牙 右上第一磨牙 烤瓷冠修复 右下中切牙 右下侧切牙 右下尖牙 右下第一双尖牙 右下第二双尖牙 右下第一磨牙 左下中切牙 左下侧切牙 左下尖牙 左下第一双尖牙 左下第二双尖牙 左下第一磨牙活动义齿修复

### 医生建议

#### 【超重】：

(1) 体重指数是判断体重超标或偏低的主要指标。体重是反映和衡量一个人健康状况的重要标志之一，过胖和过瘦都不利于健康，身高体重不协调也不会给人以美感。体重的变化，还会直接反映身体长期的热量平衡状态。

(2) 当需要比较及分析一个人的体重对于不同身高的人所带来的健康影响时，体重指数是一个中立而可靠的指标。其主要适用于需要体重测试、体型肥胖和全身检查的人群。

(3) 体重指数（BMI）是世界卫生组织推荐的国际统一使用的肥胖分型标准，也是目前国际上常用的衡量人体胖瘦程度以及是否健康的一个标准，其计算方式为： $BMI = \text{体重（千克）} / \text{身高（米} \times \text{米）}$ 。成人的标准值是 BMI 18.5-23.9 之间。低于 18.5 为体重指数偏低；高于 23.9 则为体重指数偏高。

(4) 一般表现为体重超重或肥胖，超重及肥胖会出现一系列代谢性疾病，如高血压、高血糖、高血脂、高尿酸血症等，所以体重指数偏高者一定要注意控制体重。

(5) 合理控制饮食，食品多样化，食物纤维可适量增加，饮食规律，避免暴饮暴食，低盐、低脂饮食为主，减少高热量食物的摄入。

(6) 加强体育锻炼，每天最少保持 30 分钟的中等强度运动。鼓励每天至少快步走 6000 步比较健康。肥胖患者不适合较剧烈的运动，会加重膝关节的负担，可以选择游泳、划船等对膝关节负荷较小的运动。

(7) 定期检查血糖、血脂、肝功、肝脏 B 超等，积极治疗基础性疾病。

(8) 减少热量摄取及增加热量消耗。强调以健康行为、饮食、运动为主的综合治疗。

#### 【甲状腺结节】：

(1) 甲状腺结节是一种常见的甲状腺疾病，很多甲状腺疾病可表现为结节，如可由甲状腺退行性变、炎症、自身免疫性及新生物等多种病变所致。甲状腺结节在各个年龄段的男女人群中均可见到，但中年女性中较多。

- (2) 甲状腺结节分良性和恶性两大类，良性的占绝大多数，恶性者不足 1%，判断甲状腺结节的良恶主要依靠病史、体格检查、放射性核素扫描、穿刺细胞学检查。
- (3) 建议往普外科就诊，进一步检查，明确诊断，结合临床诊治并定期复查。

**【左眼视力下降】：**

- (1) 视力下降是由角膜白斑或角膜炎、晶状体混浊、眼底疾病、屈光不正等原因引起，建议眼科诊断治疗。

**【葡萄糖 (GLU) 偏高】：**

- (1) 正常情况下，人体中糖的分解和合成代谢处于动态平衡，保持相对恒定。血清葡萄糖是指血液中的葡萄糖浓度，是诊断糖尿病最重要检查项目之一。
- (2) 空腹血糖偏高可分为生理性偏高（如餐后、高糖饮食、剧烈运动、情绪激动等均可引起一过性增高，经过休息后血糖值可以恢复正常）和病理性增高（如糖尿病、甲状腺功能亢进、库欣综合征等）。
- (3) 空腹血糖生理性增高经过调整饮食结构、避免剧烈活动、控制情绪等方式后可自行缓解，血糖值可以恢复正常。
- (4) 排除生理性增高因素经复查仍然增高者属于病理性增高，应及时到内分泌科复诊，明确血糖偏高的原因及所患疾病的种类。
- (5) 如果是首次检查发现血糖偏高，应及时到医院内分泌科进行详细的检查及正规的治疗。
- (6) 已确诊的糖尿病患者，如血糖仍较高则说明血糖控制不佳，应及时到医院内分泌科诊治，修正以往的治疗方案及改变一些不良的生活习惯。
- (7) 糖尿病的治疗强调早期治疗、长期治疗、综合治疗和措施个体化，综合防治包括糖尿病教育、饮食治疗、体育锻炼、药物治疗和血糖监测五个方面。

**【甘油三酯 (TG) 偏高】：**

- (1) 甘油三酯是甘油和脂肪酸所构成的有机化合物，甘油三酯测定是脂类代谢的重要指标之一。
- (2) 甘油三酯增高与冠心病的发生有着重要的相关性，随年龄增大而有上升的趋势，其增高最常见于高脂和过量糖类饮食、肥胖等。
- (3) 甘油三酯主要功能是为机体提供能量，其正常值在 0.7-1.7mmol/L 之间，1.7-2.29mmol/L 为边缘增高，提示应该注意饮食和运动了。
- (4) 甘油三酯大于 2.3mmol/L，就称为高甘油三酯血症。甘油三酯增高虽然不会直接导致血管斑块的形成，但也会间接引起心脑血管疾病风险增加，同时，当甘油三酯大于 5.6mmol/L 时，还会增加急性胰腺炎的风险，所以降低甘油三酯的基础主要是控制饮食，饮食控制不佳可以选择药物治疗。
- (5) 生活方式的干预是控制甘油三酯水平升高的基础，包括减重，增加运动量，限制酒精摄入以及避免食用果糖和高碳水化合物食物。多食蔬菜水果，定期复查。
- (6) 明显增高者在医师的指导下使用降脂药物治疗，首选他汀和贝特类药物。

**【 $\gamma$ -谷氨酰转肽酶 (GGT) 偏高】：**

- (1)  $\gamma$ -谷氨酰转肽酶 (GGT) 人体血清中一个重要的转氨酶，存在于血清及除肌肉以外的所有细胞中，肾脏中含量最为丰富。血清中  $\gamma$ -谷氨酰转肽酶 (GGT) 主要来自肝胆系统，因此当肝内合成亢进或胆汁排出受阻时血中  $\gamma$ -谷氨酰转肽酶 (GGT) 就会升高。
- (2) 临床上很多情况都会导致  $\gamma$ -谷氨酰转肽酶 (GGT) 轻度升高，如长期熬夜、剧烈活动、过度劳累、饮食不节等不良生活习惯。一般情况下，一过性偏高在改善不良生活习惯后，数值可逐渐恢复正常。
- (3) 除此之外，一些病理性的原因也可导致  $\gamma$ -谷氨酰转肽酶 (GGT) 明显升高。单独的  $\gamma$ -谷氨酰转肽酶 (GGT) 检查，不具特异性，往往需要结合病史以及其他检查结果进行综合评估。
- (4) 长期大量饮酒者、长期服药者（如巴比妥类药物、苯妥英钠等），可能会造成肝脏代谢出现问题，致  $\gamma$ -谷氨酰转肽酶 (GGT) 升高，一般戒酒停药数值可逐渐恢复正常。
- (5) 各种急慢性肝炎均可出现  $\gamma$ -谷氨酰转肽酶 (GGT) 升高的情况，常见的有病毒性肝炎、酒精性肝炎、药物性肝炎、慢性活动性肝炎、肝硬化、脂肪肝及肝癌等，由于肝细胞破坏致  $\gamma$ -谷氨酰转肽酶 (GGT) 升高，一般需要结合其他化验和影像学检查明确诊断。
- (6) 胆道疾病也可出现  $\gamma$ -谷氨酰转肽酶 (GGT) 升高，包括胆道阻塞性疾病（如慢性胆汁性胆囊炎、胆管炎等），胆道出现梗阻，导致大量  $\gamma$ -谷氨酰转肽酶 (GGT) 堆积入血致使其升高，此时应积极治疗原发病。

**【鳞状上皮细胞偏高】：**

(1)在生理情况下，机体正常的新陈代谢都会引起鳞状上皮细胞的脱离，这是一种正常的机体现象。如果长时间出现鳞状上皮细胞偏高的现象时，则有可能是尿路感染、泌尿系统结石等因素导致，应及时往泌尿外科进一步诊断治疗。

**【粘液丝偏高】：**

- (1)尿常规中粘液丝是由尿路中细胞分泌出来的，在有尿路感染时分泌会明显增多，且伴有炎症细胞的出现。
- (2)粘液丝偏高，可分为生理性偏高和病理性偏高两种，生理性偏高一般是由于喝水较少导致的尿液浓缩，一般在喝水后就能达到稀释的效果。
- (3)病理性的粘液丝偏高是由于泌尿系炎症或者是前列腺炎导致的，需要注意观察，多喝水，同时有白细胞等炎症细胞增多时，应及时服用抗感染药物治疗。如果仅有粘液丝的增多而没有白细胞等炎症细胞增多时，尿路有炎症的可能性不大。
- (4)建议平时饮食注意清淡，多喝水，少吃油腻和辛辣的食物，要注意个人清洁卫生，勤洗阴部，注意休息。

**【比重(SG)偏低】：**

- (1)供内科结合临床参考。
- (2)常见于大量饮水、尿崩症、肾衰等。
- (3)定期复查，内科咨询及诊治。

**【椎间盘膨出】：**

(1)椎间盘膨出指的是由于退行性变或者外伤导致间盘中央的髓核细胞组织突破内层纤维环，而未突破外层纤维环的状态。属于椎间盘突出症当中较轻的一种，临床症状较轻，可采取保守治疗，并可取得良好的疗效。建议骨科咨询及诊治。

**【腰椎退行性变】：**

(1)腰椎退行性病变是腰椎因长期不恰当姿势，不适当的运动，外伤或发育不良而随年龄增加发生的改变。建议：避免久坐，应睡硬板床，腰部的适当运动和保护，若出现症状，请到骨科治疗。必要时脊柱外科治疗，康复理疗科协同治疗。

**【子宫脱垂 I 度】：**

- (1)建议妇科诊治。

**【阴道炎】：**

- (1)阴道炎是阴道粘膜及粘膜下结缔组织的炎症，是妇科门诊常见的疾病。
- (2)正常健康妇女，由于解剖学及生物化学特点，阴道对病原体的侵入有自然防御功能，当阴道的自然防御功能遭到破坏，则病原体易于侵入，导致阴道炎症。
- (3)绝经后妇女由于雌激素缺乏，阴道上皮菲薄，细胞内糖原含量减少，阴道 PH 高达 7 左右，故阴道抵抗力低下，比青春期及育龄妇女易受感染。
- (4)阴道炎临床上以白带的性状发生改变以及外阴痒痒灼痛为主要临床特点，感染累及尿道时，可有尿痛、尿急等症状。常见的阴道炎有细菌性阴道病、滴虫性阴道炎、霉菌性阴道炎、老年性阴道炎。
- (5)阴道炎由不同的病原体感染所致，一旦出现外阴不适，白带异常，立即去医院检查，确定病原体，针对病因治疗。

**【宫颈口赘生物】：**

- (1)供妇科结合临床参考，必要时进一步检查；定期复查。

**【甲状腺双侧叶实性结节】：**

- (1)建议内分泌科诊断治疗。

**【甲状腺弥漫性病变】：**

(1) 甲状腺弥漫性病变是甲状腺的一种病症，临床上常见的病种，多为结节性甲状腺肿、甲状腺癌、桥本甲状腺炎、甲亢等。建议内分泌科结合临床诊治。

**【甲状腺左侧叶囊性结节】：**

(1) 甲状腺结节是一种常见的甲状腺疾病，很多甲状腺疾病可表现为结节，如可由甲状腺退行性变、炎症、自身免疫性及新生物等多种病变所致。甲状腺结节在各个年龄段的男女人群中均可见到，但中年女性中较多。  
(2) 甲状腺结节分良性和恶性两大类，良性的占绝大多数，恶性者不足1%，判断甲状腺结节的良恶主要依靠病史、体格检查、放射性核素扫描、穿刺细胞学检查。建议往外科就诊，进一步检查，明确诊断，结合临床诊治并定期复查。

**【右侧卵巢囊性结构】：**

(1) 建议妇科诊断治疗。

**【肝囊肿】：**

(1) 肝囊肿，通俗说就是肝脏中的水泡。绝大多数的肝囊肿都是先天性的，即因先天发育的某些异常导致了肝囊肿形成。

(2) 肝囊肿病因大多数系肝内小胆管发育障碍所致，单发性肝囊肿的发生是由于异位胆管造成。肝囊肿生长缓慢，所以可能长期或终生无症状，其临床表现也随囊肿位置、大小、数目以及有无压迫邻近器官和有无并发症而异。

(3) 肝囊肿是一种较常见的肝脏良性疾病，一般没有什么症状，也不会影响肝功。5CM以下的肝囊肿一般不需要特殊治疗。当囊肿长大到一定程度，可能会压迫胃肠道而引起症状，如上腹不适饱胀；也有因囊肿继发细菌感染而有腹痛、发热的。

(4) 肝囊肿首次发现，建议作MRI或CT检查，除外肝内其它占位性病变。

(5) 过大的肝囊肿，对肝脏本身或周围的器官有压迫症状的，或有炎症的，往外科治疗。

(6) 已确诊为肝囊肿，动态观察，定期B超检查进行对照，监测囊肿大小。

(7) 解除顾虑和紧张情绪，保持良好心态，切忌大怒。

(8) 多食新鲜蔬菜和水果，保持大便通畅，防止便秘；保证营养，宜食清淡富含蛋白质的食物为主；限制饮酒。

(9) 不宜剧烈运动，防止过度用力，以免增加腹腔压力。

(10) 如有症状请及时就诊。

**【脂肪肝】：**

(1) 脂肪肝是指肝脏被脂肪浸润，为一种多病因引起的获得性疾病。

(2) 脂肪肝是以肝细胞脂肪变性和脂肪蓄积为病理特征，最常见易患因素有超重或肥胖、进食油腻食物、高脂血症（尤其甘油三酯升高）、营养失调（营养过量或不足）、饮酒、高脂血症、少运动、糖耐量异常、减肥造成体重急剧下降、营养不良、中毒和药物等。

(3) 当肝内脂类（主要为甘油三酯）含量超过肝重的5%时为脂肪肝。脂肪肝是一个常见的临床现象，不是一个独立性的疾病。

(4) 值得注意的是，过多的脂肪在肝组织、肝细胞内浸润，引起肝细胞肿大，严重可致肝硬化。脂肪肝是可逆性的，合理饮食、运动及治疗后可恢复。

(5) 合理控制饮食，控制总摄入量，低盐、低脂和低糖类饮食，少吃动物内脏，多吃蔬菜水果；

(6) 控制危险因素，如控制体重、改善胰岛素抵抗、调整血脂紊乱，戒酒、戒烟，坚持长期有氧运动，加强体育锻炼；

(7) 定期复查腹部彩超、血脂、肝功能。

**【烤瓷冠修复】：**

(1) 烤瓷冠一般称为烤瓷牙，这种修复体具有金属的高强度、瓷的美观性和牙齿的逼真性，以及耐磨等优点，对缺失的前牙和后牙的修复，都能达到修复缺失牙理想的功能、形态的目的。

(2) 烤瓷冠从结构上分内冠和釉面瓷层，从质地上分为金属内冠和全瓷内冠两种，金属内冠主要以镍铬合金、钴铬合金、钛合金等为代表；全瓷内冠，其主要成分以二氧化锆为主。

(3) 牙齿缺损、牙齿排列不齐、牙齿异常变色、种植牙等都可应用烤瓷冠进行修复。

- (4) 烤瓷冠的制造通俗的说就是给牙齿戴一个套子，在制作之前就需要先将牙齿磨小一圈，然后再套上这个套子，或者说戴上牙冠，以恢复牙齿原来的大小和形态。
- (5) 烤瓷冠的优点是改善了牙齿的形态和色泽，恢复了正常的咀嚼功能。缺点是在牙体预备时磨除了部分牙体组织，初戴烤瓷冠时，可能会出现冷热敏感，但随着时间推移会逐渐缓解。
- (6) 注意日常饮食，缓慢进食，避免吃一些过凉过热的食物，少食辛辣刺激性的食物，注意多吃一些清淡的饮食。烤瓷冠毕竟不是真牙，受到过大压力时会碎瓷，所以不要咬太硬的食物。
- (7) 烤瓷冠与牙齿的接合部位容易聚集菌斑，易形成牙石，此外菌斑长时间的聚集也可导致龋病，所以必须注意保持口腔清洁，牙缝间使用牙线清洁，每天坚持早晚刷牙，勤漱口，定期洁牙。
- (8) 烤瓷冠修复后如有不适，应及时就医，定期往医院口腔科复查。

汇总医生： 丁昊炜

主检日期： 2024-06-07

主检医生：

## 分科结果

### 身高、体重、血压

项目名称	检查结果	项目名称	检查结果
身高	166cm	体重	69kg
血压	135/87mmHg		

**\*小结:**

(1) 体重指数 25.04: 超重

操作员：赵婉如 检查日期:2024-06-06 检查医生：名燕凌

### 内科

项目名称	检查结果	项目名称	检查结果
心率	77 次/min	心律	齐
心脏杂音	无	心界	正常
肺部	正常	呼吸音	呼吸音清
啰音	未闻及	叩诊	叩诊呈清音
腹部触诊	腹部平软	发育	正常
肝胆	肋下未触及	脾脏	肋下未触及
双肾	无叩击痛	肠鸣音	正常
营养	良好	神经系统	正常
生理反射	生理反射存在	病理反射	病理反射未引出
颅神经	正常	运动功能	正常
深浅感觉	正常	其它	无异常发现
既往史	无		

**\*小结:**

未见异常

操作员：杨淑兰 检查日期:2024-06-06 检查医生：杨淑兰

## 外科（女）

项目名称	检查结果	项目名称	检查结果
皮肤	正常	甲状腺	结节
浅表淋巴结	无肿大	肛门	拒检
泌尿外生殖器	正常	四肢关节	未见异常
腹股沟	未见异常	足背动脉	正常
紫绀	无	色素沉着	无
脱毛	无	脱色	无
浮肿	无	皮下结节	无
头颅	正常	颈部	正常
乳腺	正常	脊柱	正常
直肠	未检	皮肤黄疸	无
四肢	活动正常	其他	无

## \*小结:

(1) 甲状腺结节

操作员：魏利平

检查日期:2024-06-06

检查医生：魏利平

## 眼科

项目名称	检查结果	项目名称	检查结果
视力(左)	0.6	视力(右)	1.0
辨色力	正常	眼睑	正常
结膜	正常	泪器	正常
角膜	正常	虹膜	正常
瞳孔	正常	晶状体	正常
玻璃体	正常	眼底	未见异常

## \*小结:

(1) 左眼视力下降

操作员：田野青

检查日期:2024-06-06

检查医生：田野青

## 耳鼻喉科

项目名称	检查结果	项目名称	检查结果
听力(左)	正常	听力(右)	正常
外耳道	正常	鼓膜	正常
鼻窦	正常	鼻中隔	正常
鼻腔	正常	扁桃体	无肿大
嗅觉	正常	咽喉	正常

**\*小结:**

未见异常

操作员：王存宝

检查日期:2024-06-06

检查医生：王存宝

## 妇科内诊

项目名称	检查结果	项目名称	检查结果
外阴	正常	尿道口	正常
阴道	阴道炎	子宫	子宫脱垂Ⅰ度
附件	拒检	宫颈	赘生物
后穹窿	正常		

**\*小结:**

(1) 阴道炎

(2) 子宫脱垂Ⅰ度

(3) 宫颈口赘生物

操作员：智美玲

检查日期:2024-06-06

检查医生：智美玲

## 口腔科

项目名称	检查结果	项目名称	检查结果
唇颊	正常	齿	左上中切牙&左上侧切

			牙&左上尖牙&左上第一双尖牙&左上第二双尖牙&左上第一磨牙&右上中切牙&右上侧切牙&右上尖牙&右上第一双尖牙&右上第二双尖牙&右上第一磨牙&烤瓷冠修复&右下中切牙&右下侧切牙&右下尖牙&右下第一双尖牙&右下第二双尖牙&右下第一磨牙&左下中切牙&左下侧切牙&左下尖牙&左下第一双尖牙&左下第二双尖牙&左下第一磨牙活动义齿修复
牙龈	正常	牙周	正常
舌腭	正常	腮腺	正常
颌下腺	正常	颞下颌关节	正常

**\*小结：**

(1) 左上中切牙 左上侧切牙 左上尖牙 左上第一双尖牙 左上第二双尖牙 左上第一磨牙 右上中切牙 右上侧切牙 右上尖牙 右上第一双尖牙 右上第二双尖牙 右上第一磨牙 烤瓷冠修复 右下中切牙 右下侧切牙 右下尖牙 右下第一双尖牙 右下第二双尖牙 右下第一磨牙 左下中切牙 左下侧切牙 左下尖牙 左下第一双尖牙 左下第二双尖牙 左下第一磨牙活动义齿修复

操作员：龚富生 检查日期：2024-06-06 检查医生：龚富生

## 检验报告

## 尿液分析+尿沉渣

项目名称	检查结果	单位	参考值	提示
白细胞尿	0	个/ul	0--13	
上皮细胞(EC)	3	/HP	0--28	
管型(CAST)	0	个/ul	0--1	
霉菌(尿)	0	/HP	0--0	
结晶	0	/HP	0--10	
透明度(CLA)	清亮			
胆红素(BIL)	-		阴性	
隐血(ERY)	-		阴性	
小圆上皮细胞(SRC)	0	个/ul	0--0	
维生素C	-		阴性	
异常红细胞	0	个/ul	0--3	
红细胞(正常)	0	个/ul	0--6	
鳞状上皮细胞	3	个/ul	0--0	↑
粘液丝	3	个/ul	0--0	↑
颜色(Colour)	淡黄色			
尿葡萄糖(GLU)	-		阴性	
酮体(KET)	-		阴性	
比重(SG)	1.000		1.003--1.030	↓
酸碱度(PH)	6.0		4.5--8.0	
尿蛋白质(PRO)	-		阴性	
尿胆原(URO)	-		阴性	
亚硝酸盐(NIT)	-		阴性	
红细胞(尿)(RBC)	0	个/ul	0--6	
尿白细胞(LEU)	-		阴性	

\*小结:

鳞状上皮细胞偏高(3 /HP) 粘液丝偏高(3 /HP) 比重(SG)偏低(1.000)

操作员：赵伟 检查日期:2024-06-06 检查医生:陈建国

血常规（五分类）

项目名称	检查结果	单位	参考值	提示
白细胞(WBC)	7.46	10 <sup>9</sup> /L	3.5--9.5	
淋巴细胞绝对值(LY#)	2.23	10 <sup>9</sup> /L	1.1--3.2	
淋巴细胞百分比(LY%)	29.8	%	20--50	
中性粒细胞绝对值(GR#)	4.61	10 <sup>9</sup> /L	1.8--6.3	
中性粒细胞百分比(GR%)	61.9	%	40--75	
嗜碱性粒细胞绝对值(BA#)	0.05	10 <sup>9</sup> /L	0--0.06	
嗜碱性粒细胞百分比(BA%)	0.7	%	0--1.0	
嗜酸性粒细胞绝对值(EO#)	0.24	10 <sup>9</sup> /L	0.02--0.52	
嗜酸性粒细胞百分比(EO%)	3.2	%	0.4--8.0	
血小板(PLT)	211	10 <sup>9</sup> /L	125--350	
血小板分布宽度(PDW)	16.5	%	15--17	
平均血小板体积(MPV)	10.7	fl	6.0--14.0	
血小板压积(PCT)	0.226	%	0.11--0.28	
红细胞(RBC)	5.03	10 <sup>12</sup> /L	3.8--5.1	
血红蛋白	148	g/L	115--150	
红细胞压积(HCT)	44.6	%	35--45	
红细胞平均体积(MCV)	88.6	fl	82--100	
平均血红蛋白含量(MCH)	29.4	pg	27--34	
平均血红蛋白浓度(MCHC)	332	g/L	316--354	
单核细胞绝对值(MO#)	0.33	10 <sup>9</sup> /L	0.1--0.60	
单核细胞百分比(MO%)	4.4	%	3--10	
红细胞分布宽度标准差	41.5	fl	35--56	

(RDW-SD)				
红细胞分布宽度变异系数 (RDW-CV)	12.5	%	10.6--16.6	
大血小板比率	30.2	%	11--45	
大血小板数目	64	10 <sup>9</sup> /L	30--90	
未成熟粒细胞数目	0.03	10 <sup>9</sup> /L	0--999	
未成熟粒细胞百分比	0.4	%	0--100	
有核红细胞数目	0.000	10 <sup>9</sup> /L	0--9999	
有核红细胞百分比	0.00	/100WBC	0--9999	

**\*小结:**

未见异常

操作员：王小雪 检查日期:2024-06-06 检查医生:陈建国

**血 HP 检测**

项目名称	检查结果	单位	参考值	提示
幽门螺旋杆菌抗体检测	阳性 (+)		阴性 (-)	*

**\*小结:**

未见异常

操作员：黄璐瑶 检查日期:2024-06-06 检查医生:陈建国

**肾功三项**

项目名称	检查结果	单位	参考值	提示
肌酐(CREA)	60.00	umol/L	41--81	
尿酸(UA)	309.00	umol/L	140--340	
尿素测定 (Urea)	4.10	mmol/L	3.1--8.8	

**\*小结:**

未见异常

操作员：祁佳佳 检查日期:2024-06-06 检查医生:陈建国

### 空腹血糖

项目名称	检查结果	单位	参考值	提示
葡萄糖(GLU)	8.05	mmol/L	3.89--6.1	↑

**\*小结:**

葡萄糖(GLU)偏高(8.05 mmol/L)

操作员：祁佳佳 检查日期:2024-06-06 检查医生:陈建国

### 血脂四项

项目名称	检查结果	单位	参考值	提示
动脉硬化指数	2.70		1.31--3.19	
总胆固醇(CHOL)	5.03	mmol/L	2.59--5.2	
甘油三脂(TG)	3.96	mmol/L	0.7--1.7	↑
低密度脂蛋白(LDL)	2.78	mmol/L	0--4.13	
高密度脂蛋白(HDL)	1.03	mmol/L	0.77--1.55	

**\*小结:**

甘油三脂(TG)偏高(3.96 mmol/L)

操作员：祁佳佳 检查日期:2024-06-06 检查医生:陈建国

### 肝功能三项

项目名称	检查结果	单位	参考值	提示
γ-谷氨酰转肽酶(GGT)	53.0	U/L	7--45	↑
丙氨酸氨基转移酶(ALT)	32.00	U/L	7--40	
门冬氨酸氨基转移酶(AST)	22.00	U/L	13--35	
谷草比谷丙	0.69		0.4--2.5	

**\*小结:**

γ-谷氨酰转肽酶(GGT)偏高(53.0 U/L)

操作员：祁佳佳 检查日期:2024-06-06 检查医生:陈建国

(女) 肿瘤三项

项目名称	检查结果	单位	参考值	提示
糖类抗原 125 测定 (CA125)	9.9	U/ml	0--38	
癌胚抗原(CEA)	0.42	ng/ml	0--5	
甲胎蛋白(AFP)	2.1	ng/ml	0--7	

\*小结:

未见异常

操作员: 祁佳佳 检查日期:2024-06-06 检查医生:陈建国

# 大同现代医学检验实验室

## 液基薄层细胞学图文报告

ID: 2024099671

病理号: 093240

姓名: 秦凤龙

性别: 女

年龄: 60岁

送检科室:

电话号码: 13753201891

床号:

病历号:

体检号: 2212290957

送检医院: 大同瑞慈康复体检

送检日期: 2024-06-06

末次月经:

送检医生:

采样日期:

报告日期: 2024-06-06

标本满意度: 满意

细胞量: >45%

红细胞:

经期样本:

颈管细胞:

化生细胞:

鳞状细胞:

宫颈柱状细胞:

未见上皮内病变/恶性细胞:

正常范围内:

良性反应性改变:

- 炎症: 
  - 轻度:
  - 中度:
  - 重度:
- 放疗:
- 妊娠:
- 萎缩性:
- 宫内避孕器:
- 其他:

病原体: 滴虫感染:  念珠菌感染:  细菌感染:

提示 HPV 感染:  疱疹病毒感染:

鳞状上皮细胞分析:

非典型鳞状细胞:

- 倾向上皮内瘤变:
- 倾向良性反应性改变:
- 不能明确意义(ASC-US):
- 不排除高度病变(ASC-H):

上皮内低度病变:  鳞癌:

上皮内高度病变:

- CIN2:
- CIN3:

腺上皮细胞分析:

非典型腺细胞:

- 宫内膜:
- 来源不明:

非典型腺细胞(宫颈管):

- 倾向原位腺癌:
- 不能明确意义:
- 倾向良性反应性改变:

腺癌:

- 宫颈管:
- 宫内膜:
- 其它:

炎细胞:

- 轻度:
- 中度:
- 重度:

可疑腺癌:

诊断意见: 未见上皮内病变或恶性细胞 (NILM)。

建议:

报告医师: 张荣生

地址: 大同市魏都大道 79 号, 本报告医师签字后有效  
咨询: 0352-2830587 4006-122-995

妇科细胞学是筛查项目, 出于技术原因, 可能会有假阴性结果, 本检测仅对来样负责, 如果对结果有疑义, 请在收到报告 7 天内与我们联系。

# 大同瑞慈康复医院 12导联心电图报告

秦凤龙 女 60岁

体检号:410605

病床号:

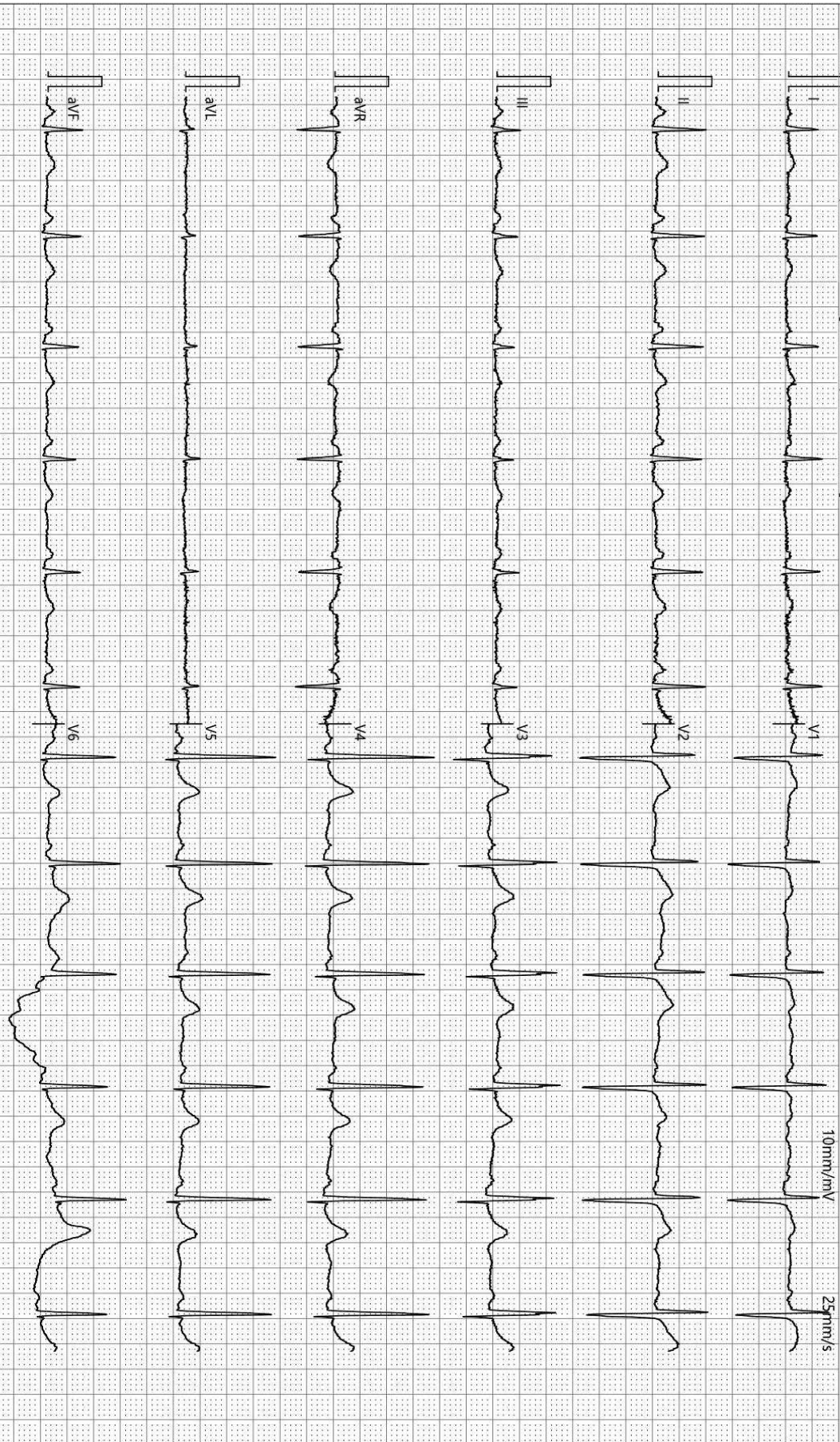
诊断结果:

- 1.窦性心律
- 2.正常心电图

诊断医生:

张进 陶志峰

HR : 69bpm [60 ~ 100bpm]  
P : 115 ↑ ms [0 ~ 110ms]  
PR : 163ms [120 ~ 200ms]  
QRS : 89ms [60 ~ 100ms]  
QT/QTc : 409/439ms [320 ~ 440/0 ~ 460ms]  
P/QRS/T : 71/54/58deg. [0 ~ 75/-30 ~ 90/0 ~ 75deg]  
RV5/SV1 : 1.762/1.083mV [0.0 ~ 2.5/0.0 ~ 2.0mV]



检查时间:2024-06-06 09:07:45

诊断时间:2024-06-06 09:18:44

SEMIP V1.90

仅供临床参考

## 超声诊断图文报告

流水号: 2212290957

影像号: 1582969

姓名: 秦凤龙

年龄: 60岁

性别: 女

检查设备: Vivid E95

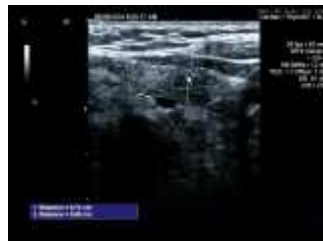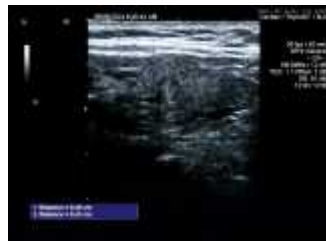体检号: 410605

申请医院: 本院

体检科室: 体检科

检查部位: 甲状腺彩超

经典图像:



影像所见:

甲状腺双侧叶形态正常,包膜完整,左侧叶中极探及大小约0.5\*0.4cm低回声结节,形态规则,边界清,周边可见低回声晕环,另于下极探及大小约0.7\*0.7cm低回声结节,形态规则,边界清,中极背侧探及大小约0.3\*0.2cm囊性结节,形态规则,边界清,右侧中下极探及大小约0.5\*0.4cm等回声结节,形态规则,边界清,余实质回声不均匀,呈“网格”样改变,CDFI:未见异常血流信号。

双侧颈部未见明显肿大淋巴结。

影像诊断:

1. 甲状腺双侧叶实性结节 TI-RADS 3级
2. 甲状腺左侧叶囊性结节 TI-RADS 2级
3. 甲状腺弥漫性病变 建议甲功

报告医师: 李菊蓉

检查日期: 2024-06-06

审核医师: 李菊蓉

报告日期: 2024-06-06

## 超声诊断图文报告

流水号: 2212290957

影像号: 1582974

姓名: 秦凤龙

年龄: 60岁

性别: 女

检查设备: Vivid E95

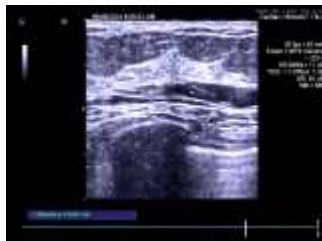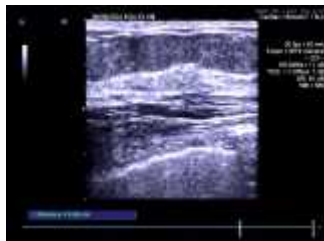
体检号: 410605

申请医院: 本院

体检科室: 体检科

检查部位: 乳腺彩超

经典图像:



影像所见:

双侧乳腺腺体层次清晰, 右乳腺体厚 0.6cm, 左乳腺体厚 0.6cm, 乳导管未见扩张, 未见明显占位性病变, CDFI: 未见异常血流信号。

双侧腋下未见明显肿大淋巴结。

影像诊断:

双侧乳腺未见明显异常

报告医师: 李菊蓉

检查日期: 2024-06-06

审核医师: 李菊蓉

报告日期: 2024-06-06

## 超声诊断图文报告

流水号: 2212290957

影像号: 1582982

姓名: 秦凤龙

年龄: 60岁

性别: 女

检查设备: Vivid E95

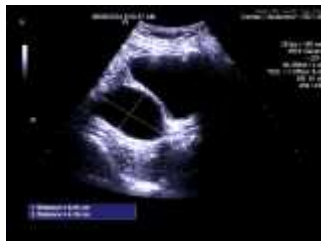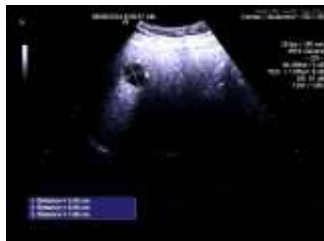体检号: 410605

申请医院: 本院

体检科室: 体检科

检查部位: 全腹彩超

### 经典图像:



### 影像所见:

肝脏大小形态正常,包膜光滑完整,肝内探及数个囊性回声,较大者位于右叶,大小约2.5\*2.0cm,形态规则,边界清,余实质回声细腻、增强,肝内管道系统走行不清晰,远场回声衰减,门静脉及肝内胆管不扩张。

胆囊大小形态正常,壁不厚、光滑,囊内透声好,肝外胆管不扩张。

胰腺大小形态正常,实质回声均匀,主胰管不扩张。

脾脏大小形态正常,实质回声均匀,脾门静脉不宽。

双肾大小形态正常,皮髓质分界清晰,集合系统未见分离,双侧输尿管未见扩张。

膀胱充盈佳,未见明显异常。

绝经后子宫,大小约3.0\*3.0\*2.5cm,肌壁回声均匀,内膜线清晰,厚0.3cm,宫颈厚约1.9cm。

右侧卵巢探及大小约6.4\*4.2cm囊性结构,形态规则,边界清,左侧附件区未见异常。

### 影像诊断:

- 肝囊肿(多发)
- 脂肪肝(中-重度)
- 右侧卵巢囊性结构 建议复查

报告医师: 李菊蓉

检查日期: 2024-06-06

审核医师: 李菊蓉

报告日期: 2024-06-06

## 双源 CT 诊断图文报告

流水号: 2212290957

影像号:

姓名: 秦凤龙

年龄: 60 岁

性别: 女

检查设备: 西门子量子双源 CT

体检号: 410605

申请医院: 本院

体检科室: 体检科

检查部位: 腰椎双源 CT

经典图像:

### 影像所见:

腰椎曲度变直, 序列整齐, 部分椎体边缘唇样骨质增生, 附件骨质结构完整, 形态良好, L4/5、L5/S1 椎间盘软组织膨出, 压迫硬膜囊, 侧隐窝未见明显狭窄, 椎管内脊髓密度形态未见异常。

### 影像诊断:

腰椎退行性变

L4/5、L5/S1 椎间盘膨出

报告医师: 剧艳军

检查日期: 2024-06-07

审核医师: 剧艳军

报告日期: 2024-06-07