



2212290947

大同瑞慈健康体检

报 告 册

| | | | |
|------|-------------|----|-----|
| 体检编号 | 410595 | 工号 | 3 |
| 姓名 | 刘智婕 | | |
| 性别 | 女 | 年龄 | 40岁 |
| 单位 | 大同市第十九中 | | |
| 部门 | 大同市第十九中 | | |
| 联系电话 | 15235228639 | | |
| 体检日期 | 2023-11-17 | | |

尊敬的刘智婕女士您好！

首先，瑞慈健康体检全体员工欢迎您的光临，并对您的信任表示衷心的感谢！

您于 2023-11-17 （体检编号：410595）完成健康检查，本机构的各科医生已根据您的体检项目及结果，汇总成此份健康体检报告，并经总检医生审核。据此提出对您健康状况的综合分析及建议。

瑞慈健康体检倡导“大健康、大康复”，提出“健康是第一财富（Rich）”的人文理念。希望您仔细阅读并妥善地保管此份健康体检报告，并认真关注报告中的提示与建议，若您对报告内容有任何疑问，可直接与瑞慈健康体检客服部联系，进一步咨询。

健康体检咨询电话：**0352-2824444**

客户服务咨询电话：**0352-2830597**

400-6112995

瑞慈健康体检报告由下列内容组成：

第一部分：主检报告

第二部分：分科分项结果

第三部分：检验报告

第四部分：附表

主检报告

检查综述

- 1、【耳鼻喉科】（1）鼻甲肥大
- 2、【血 HP 检测】幽门螺旋杆菌抗体检测阳性（+）
- 3、【心电图】1. 窦性心律 2. T 波改变(II, III, aVF, V3-V6) 3. 心电图轴右偏
- 4、【甲状腺彩超】甲状腺右侧叶囊肿 TI-RADS 2 级
- 5、【口腔科】（1）右下第一磨牙 牙齿充填 左上第三磨牙伸长无对颌牙 （2）牙龈萎缩 （3）牙周：牙结石
- 6、【眼科】（1）镜 0.25 （2）镜 0.4

医生建议

【鼻甲肥大】：

- (1) 建议进一步往耳鼻喉科诊治。

【幽门螺旋杆菌抗体检测阳性】：

- (1) 建议往消化内科进一步诊断治疗，定期复查。
- (2) 幽门螺杆菌（Hp）感染是慢性胃炎、消化性溃疡的主要病因，也是非贲门胃癌的一个明确致病因子。Hp 在普通人中的感染率为 35%—87%，在胃炎和胃溃疡患者中的感染率超过 90%。
- (3) 建议以下 4 类人群在消化内科医生的指导下接受根除 Hp 的治疗：消化性溃疡患者，以及有并发症（消化道出血、穿孔等）或接受过胃部手术的患者、低度恶性的胃黏膜相关淋巴样组织淋巴瘤患者、萎缩性胃炎患者、一级亲属（父母、兄弟姐妹）中有胃癌患者的 Hp 感染者。
- (4) 幽门螺杆菌（Hp）主要通过“人—人”、“粪—口”传播，Hp 感染在家庭内有明显的聚集现象。如父母若感染了 Hp，其子女感染的机会要比一般家庭高得多。因此，若家庭成员中有 Hp 感染者，用餐时最好采用“分食制”。

【T 波改变】：

- (1) 可见于心肌劳损，电解质混乱及神经调节异常，如疲劳，精神紧张等，往心血管内科咨询，进一步查找病因及治疗。

【心电图轴右偏】：

- (1) 生理情况下可见于瘦长体型者。病理情况下可见于各种原因引起的右室肥厚、右束支、左后分支传导阻滞、肺气肿。
- (2) 无症状者无需特殊治疗，可定期复查心电图。有症状（心悸、心慌、胸闷）者，请往心内科结合临床治疗。定期复查。

【甲状腺右侧叶囊肿】：

- (1) 建议往内分泌科诊治。

【牙齿充填】：

- (1) 牙齿充填术是修复受损或龋坏的牙齿，让其恢复正常的咬合功能及外观形态的一种修复方法。

- (2) 充填时，需要先去除坏死的牙体组织，清洁受损部位，再选择合适的充填材料进行修复。
- (3) 充填材料主要有银汞合金、复合树脂、玻璃离子等，应根据牙齿缺损或龋坏的不同部位来选择不同的材料修复。
- (4) 牙齿充填术后应注意避免食用坚硬的或是黏性太强的食物，日常生活中注意口腔卫生，早晚刷牙，饭后漱口。

【牙结石】：

- (1) 牙结石又称牙石，是沉积在牙齿或修复体表面上已经钙化或正在钙化的菌斑或软垢。其开始时是软的，会因逐渐的钙化而变硬。它是由 75% 的磷酸钙，15-25% 的水、有机物、磷酸锰、矿酸钙及微量的钾、钠、铁所构成，并呈现出黄色、棕色或者黑色。
- (2) 牙结石通常存在于唾液腺开口处的牙齿表面（例如：下颚前牙的舌侧表面，上颚后牙的颊侧表面）和牙齿的颈部，以及口腔粘膜运动不到的牙齿表面等处。
- (3) 牙结石形成后，可伴随牙龈出血、牙龈萎缩、口臭等症状。
- (4) 牙结石是牙周病的重要病因，它会不断刺激牙周组织，并且压迫牙龈，影响血液循环，造成牙周组织的细菌感染，形成牙周囊袋，此后更易使食物残渣、牙菌斑、牙结石等的堆积，最终牙周支持组织全部破坏，导致牙齿松动，以至于不得不拔除牙齿。
- (5) 早晚刷牙、饭后漱口是防治牙结石形成的最重要措施。应采取正确的竖刷牙法和巴氏刷牙法，纠正横刷牙法。
- (6) 多吃富有维生素的粗纤维食物，如肉、蛋、各种蔬菜和水果，充分咀嚼以利于牙面清洁。少吃甜食及黏性很强的食物，不吃零食。
- (7) 建议每半年进行一次口腔健康检查，每年进行 2-3 次全口超声波洁牙术，使牙面、牙颈部经常处于洁净状态。

【牙龈萎缩】：

- (1) 牙龈生理性萎缩主要是龈缘部分存在异物又长期得不到清理，细菌滋生刺激长期存在所致；另外随着年龄的增长也会或多或少发生萎缩，致使牙龈暴露，这种生理性萎缩，是无需要治疗的。
- (2) 炎症性的牙龈萎缩，主要表现为牙龈红肿胀痛，刷牙常见出血，对冷热温度变化及酸性食物等异常敏感，妨碍进食，尤其应该注意防治。
- (3) 掌握正确竖刷法的刷牙方法，注意口腔清洁卫生，养成早晚刷牙，饭后漱口的良好习惯。
- (4) 定期到医院检查治疗，每年进行 2-3 次全口超声波洁牙术。
- (5) 补充维生素 C 等微量元素，多食水果蔬菜，戒烟限酒，避免熬夜的不良生活习惯。

汇总医生： 丁昊炜

主检日期： 2023-11-18

主检医生：

分科结果

身高、体重、血压

| 项目名称 | 检查结果 | 项目名称 | 检查结果 |
|------|------------|------|------|
| 身高 | 174cm | 体重 | 69kg |
| 血压 | 124/79mmHg | | |

***小结：**

未见异常

操作员：张悦

检查日期：2023-11-17

检查医生：张彬艳

内科

| 项目名称 | 检查结果 | 项目名称 | 检查结果 |
|------|---------|------|---------|
| 心率 | 72次/min | 心律 | 齐 |
| 心脏杂音 | 无 | 心界 | 正常 |
| 肺部 | 正常 | 呼吸音 | 呼吸音清 |
| 啰音 | 未闻及 | 叩诊 | 叩诊呈清音 |
| 腹部触诊 | 腹部平软 | 发育 | 正常 |
| 肝胆 | 肋下未触及 | 脾脏 | 肋下未触及 |
| 双肾 | 无叩击痛 | 肠鸣音 | 正常 |
| 营养 | 良好 | 神经系统 | 正常 |
| 生理反射 | 生理反射存在 | 病理反射 | 病理反射未引出 |
| 颅神经 | 正常 | 运动功能 | 正常 |
| 深浅感觉 | 正常 | 其它 | 无异常发现 |
| 既往史 | 无 | | |

***小结：**

未见异常

操作员：名燕凌

检查日期：2023-11-17

检查医生：名燕凌

外科（女）

| 项目名称 | 检查结果 | 项目名称 | 检查结果 |
|--------|------|------|------|
| 皮肤 | 正常 | 甲状腺 | 无肿大 |
| 浅表淋巴结 | 无肿大 | 肛门 | 拒检 |
| 泌尿外生殖器 | 正常 | 四肢关节 | 未见异常 |
| 腹股沟 | 未见异常 | 足背动脉 | 正常 |
| 紫绀 | 无 | 色素沉着 | 无 |
| 脱毛 | 无 | 脱色 | 无 |
| 浮肿 | 无 | 皮下结节 | 无 |
| 头颅 | 正常 | 颈部 | 正常 |
| 乳腺 | 正常 | 脊柱 | 正常 |
| 直肠 | 未检 | 皮肤黄疸 | 无 |
| 四肢 | 活动正常 | 其他 | 无 |

*小结:

未见异常

操作员：魏利平

检查日期:2023-11-17

检查医生：魏利平

眼科

| 项目名称 | 检查结果 | 项目名称 | 检查结果 |
|-------|--------|-------|-------|
| 视力(左) | 镜 0.25 | 视力(右) | 镜 0.4 |
| 辨色力 | 正常 | 眼睑 | 正常 |
| 结膜 | 正常 | 泪器 | 正常 |
| 角膜 | 正常 | 虹膜 | 正常 |
| 瞳孔 | 正常 | 晶状体 | 正常 |
| 玻璃体 | 正常 | 眼底 | 未见异常 |

*小结:

(1) 镜 0.25

(2) 镜 0.4

操作员：田野青 检查日期:2023-11-17 检查医生：田野青

耳鼻喉科

| 项目名称 | 检查结果 | 项目名称 | 检查结果 |
|-------|-------|-------|------|
| 听力(左) | 正常 | 听力(右) | 正常 |
| 外耳道 | 正常 | 鼓膜 | 正常 |
| 鼻窦 | 正常 | 鼻中隔 | 正常 |
| 鼻腔 | 下鼻甲肥大 | 扁桃体 | 无肿大 |
| 嗅觉 | 正常 | 咽喉 | 正常 |

***小结:**

(1) 鼻甲肥大

操作员：王存宝 检查日期:2023-11-17 检查医生：王存宝

妇科内诊

| 项目名称 | 检查结果 | 项目名称 | 检查结果 |
|------|------|------|------|
| 外阴 | 正常 | 尿道口 | 正常 |
| 阴道 | 通畅 | 子宫 | 正常 |
| 附件 | 正常 | 宫颈 | 光滑 |
| 后穹窿 | 正常 | | |

***小结:**

未见异常

操作员：许艳华 检查日期:2023-11-17 检查医生：许艳华

口腔科

| 项目名称 | 检查结果 | 项目名称 | 检查结果 |
|------|------|------|------------------------------|
| 唇颊 | 正常 | 齿 | 右下第一磨牙&牙齿充填&左上第三磨牙伸长 无对颌牙 |

| | | | |
|-----|------|-------|---------|
| 齿龈 | 牙龈萎缩 | 牙周 | 牙结石 I 度 |
| 舌腭 | 正常 | 腮腺 | 正常 |
| 颌下腺 | 正常 | 颞下颌关节 | 正常 |

***小结：**

- (1) 右下第一磨牙 牙齿充填 左上第三磨牙伸长无对颌牙
- (2) 牙龈萎缩
- (3) 牙周：牙结石

操作员：麻剑 检查日期:2023-11-17 检查医生：麻剑

检验报告

尿液分析+尿沉渣

| 项目名称 | 检查结果 | 单位 | 参考值 | 提示 |
|-------------|-------|------|--------------|----|
| 白细胞尿 | 0 | 个/ul | 0--13 | |
| 上皮细胞(EC) | 0 | /HP | 0--28 | |
| 管型(CAST) | 0 | 个/ul | 0--1 | |
| 霉菌(尿) | 0 | /HP | 0--0 | |
| 结晶 | 0 | /HP | 0--10 | |
| 透明度(CLA) | 清亮 | | | |
| 胆红素(BIL) | - | | 阴性 | |
| 隐血(ERY) | - | | 阴性 | |
| 小圆上皮细胞(SRC) | 0 | 个/ul | 0--0 | |
| 维生素C | - | | 阴性 | |
| 异常红细胞 | 0 | 个/ul | 0--3 | |
| 红细胞(正常) | 4 | 个/ul | 0--6 | |
| 鳞状上皮细胞 | 0 | 个/ul | 0--0 | |
| 粘液丝 | 0 | 个/ul | 0--0 | |
| 颜色(Colour) | 淡黄色 | | | |
| 尿葡萄糖(GLU) | - | | 阴性 | |
| 酮体(KET) | - | | 阴性 | |
| 比重(SG) | 1.010 | | 1.003--1.030 | |
| 酸碱度(PH) | 7.0 | | 4.5--8.0 | |
| 尿蛋白质(PRO) | - | | 阴性 | |
| 尿胆原(URO) | - | | 阴性 | |
| 亚硝酸盐(NIT) | - | | 阴性 | |
| 红细胞(尿)(RBC) | 4 | 个/ul | 0--6 | |
| 尿白细胞(LEU) | - | | 阴性 | |

*小结:

未见异常

操作员：祁佳佳 检查日期：2023-11-17 检查医生：陈建国

血常规（五分类）

| 项目名称 | 检查结果 | 单位 | 参考值 | 提示 |
|----------------|-------|---------------------|------------|----|
| 白细胞(WBC) | 4.57 | 10 ⁹ /L | 3.5--9.5 | |
| 淋巴细胞绝对值(LY#) | 2.05 | 10 ⁹ /L | 1.1--3.2 | |
| 淋巴细胞百分比(LY%) | 45.0 | % | 20--50 | |
| 中性粒细胞绝对值(GR#) | 2.11 | 10 ⁹ /L | 1.8--6.3 | |
| 中性粒细胞百分比(GR%) | 46.1 | % | 40--75 | |
| 嗜碱性粒细胞绝对值(BA#) | 0.02 | 10 ⁹ /L | 0--0.06 | |
| 嗜碱性粒细胞百分比(BA%) | 0.5 | % | 0--1.0 | |
| 嗜酸性粒细胞绝对值(EO#) | 0.07 | 10 ⁹ /L | 0.02--0.52 | |
| 嗜酸性粒细胞百分比(EO%) | 1.5 | % | 0.4--8.0 | |
| 血小板(PLT) | 251 | 10 ⁹ /L | 125--350 | |
| 血小板分布宽度(PDW) | 16.0 | % | 15--17 | |
| 平均血小板体积(MPV) | 9.4 | fl | 6.0--14.0 | |
| 血小板压积(PCT) | 0.236 | % | 0.11--0.28 | |
| 红细胞(RBC) | 4.12 | 10 ¹² /L | 3.8--5.1 | |
| 血红蛋白 | 126 | g/L | 115--150 | |
| 红细胞压积(HCT) | 36.9 | % | 35--45 | |
| 红细胞平均体积(MCV) | 89.5 | fl | 82--100 | |
| 平均血红蛋白含量(MCH) | 30.5 | pg | 27--34 | |
| 平均血红蛋白浓度(MCHC) | 340 | g/L | 316--354 | |
| 单核细胞绝对值(MO#) | 0.32 | 10 ⁹ /L | 0.1--0.60 | |
| 单核细胞百分比(MO%) | 6.9 | % | 3--10 | |
| 红细胞分布宽度标准差 | 41.2 | fl | 35--56 | |

| | | | | |
|-------------------------|-------|--------------------|------------|--|
| (RDW-SD) | | | | |
| 红细胞分布宽度变异系数 (RDW-CV) | 12.1 | % | 10.6--16.6 | |
| 大血小板比率 | 21.2 | % | 11--45 | |
| 大血小板数目 | 53 | 10 ⁹ /L | 30--90 | |
| 未成熟粒细胞数目 | 0.00 | 10 ⁹ /L | 0--999 | |
| 未成熟粒细胞百分比 | 0.0 | % | 0--100 | |
| 有核红细胞数目 | 0.000 | 10 ⁹ /L | 0--9999 | |
| 有核红细胞百分比 | 0.00 | /100WBC | 0--9999 | |

***小结:**

未见异常

操作员：余雅倩 检查日期:2023-11-17 检查医生:陈建国

血 HP 检测

| 项目名称 | 检查结果 | 单位 | 参考值 | 提示 |
|------------|--------|----|--------|----|
| 幽门螺旋杆菌抗体检测 | 阳性 (+) | | 阴性 (-) | |

***小结:**

幽门螺旋杆菌抗体检测阳性 (+)

操作员：梁可欣 检查日期:2023-11-17 检查医生:陈建国

肾功三项

| 项目名称 | 检查结果 | 单位 | 参考值 | 提示 |
|-------------|--------|--------|----------|----|
| 肌酐(CREA) | 57.00 | umol/L | 41--73 | |
| 尿酸(UA) | 269.00 | umol/L | 140--340 | |
| 尿素测定 (Urea) | 3.30 | mmol/L | 2.6--7.5 | |

***小结:**

未见异常

操作员：王文静 检查日期:2023-11-17 检查医生:陈建国

空腹血糖

| 项目名称 | 检查结果 | 单位 | 参考值 | 提示 |
|----------|------|--------|-----------|----|
| 葡萄糖(GLU) | 4.76 | mmol/L | 3.89--6.1 | |

***小结:**

未见异常

操作员：王文静 检查日期:2023-11-17 检查医生:陈建国

血脂四项

| 项目名称 | 检查结果 | 单位 | 参考值 | 提示 |
|-------------|------|--------|------------|----|
| 动脉硬化指数 | 2.04 | | 1.31--3.19 | |
| 总胆固醇(CHOL) | 5.02 | mmol/L | 2.59--5.2 | |
| 甘油三脂(TG) | 0.73 | mmol/L | 0.7--1.7 | |
| 低密度脂蛋白(LDL) | 2.87 | mmol/L | 0--4.13 | |
| 高密度脂蛋白(HDL) | 1.41 | mmol/L | 0.77--1.55 | |

***小结:**

未见异常

操作员：王文静 检查日期:2023-11-17 检查医生:陈建国

肝功能三项

| 项目名称 | 检查结果 | 单位 | 参考值 | 提示 |
|----------------|-------|-----|----------|----|
| γ-谷氨酰转肽酶(GGT) | 15.0 | U/L | 7--45 | |
| 丙氨酸氨基转移酶(ALT) | 23.00 | U/L | 7--40 | |
| 门冬氨酸氨基转移酶(AST) | 19.00 | U/L | 13--35 | |
| 谷草比谷丙 | 0.83 | | 0.4--2.5 | |

***小结:**

未见异常

操作员：王文静 检查日期:2023-11-17 检查医生:陈建国

(女) 肿瘤三项

| 项目名称 | 检查结果 | 单位 | 参考值 | 提示 |
|------------------------|------|-------|-------|----|
| 糖类抗原 125 测定 (CA125) | 19.4 | U/ml | 0--38 | |
| 癌胚抗原(CEA) | 0.91 | ng/ml | 0--5 | |
| 甲胎蛋白(AFP) | 3.9 | ng/ml | 0--7 | |

*小结:

未见异常

操作员: 王文静 检查日期:2023-11-17 检查医生:陈建国

大同现代医学检验实验室

液基薄层细胞学图文报告

ID: 2023091709

病理号: 087796

姓名: 刘智婕

性别: 女

年龄: 40岁

送检科室: 体检科

电话号码: 15235228639

床号:

病历号:

体检号: 2212290947

送检医院: 大同瑞慈康复体检

送检日期: 2023-11-17

末次月经:

送检医生:

采样日期:

报告日期: 2023-11-17

标本满意度: 满意

细胞量: >40%

红细胞:

经期样本:

颈管细胞:

化生细胞:

鳞状细胞:

宫颈柱状细胞:

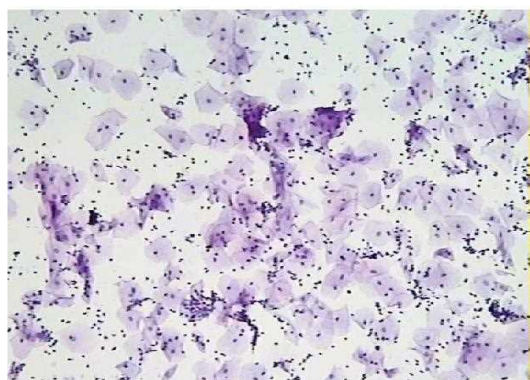
未见上皮内病变/恶性细胞:

正常范围内:

良性反应性改变:

- 炎性:
- 放疗:
- 妊娠:
- 萎缩性:
- 宫内避孕器:
- 其他:

- 轻度:
- 中度:
- 重度:



病原体: 滴虫感染: 念珠菌感染: 细菌感染:

提示 HPV 感染: 疱疹病毒感染:

鳞状上皮细胞分析:

- 非典型鳞状细胞:
- 倾向上皮内瘤变:
 - 倾向良性反应性改变:
 - 不能明确意义(ASC-US):
 - 不排除高度病变(ASC-H):

- 上皮内低度病变: 鳞癌:
- 上皮内高度病变:
- CIN2:
 - CIN3:

腺上皮细胞分析:

非典型腺细胞:

- 宫内膜:
- 来源不明:

非典型腺细胞(宫颈管):

- 倾向原位腺癌:
- 不能明确意义:
- 倾向良性反应性改变:

腺癌:

- 宫颈管:
- 宫内膜:
- 其它:

炎细胞:

- 轻度:
- 中度:
- 重度:

可疑腺癌:

诊断意见: 未见上皮内病变或恶性细胞 (NILM)。

建议:

报告医师: 张荣生

地址: 大同市魏都大道 79 号, 本报告医师签字后有效
咨询: 0352-2830587 4006-122-995

妇科细胞学是筛查项目, 出于技术原因, 可能会有假阴性结果, 本检测仅对来样负责, 如果对结果有疑义, 请在收到报告 7 天内与我们联系。

大同瑞慈康复医院 12导联心电图报告

刘智婕 女 40岁

体检号:410595

病床号:

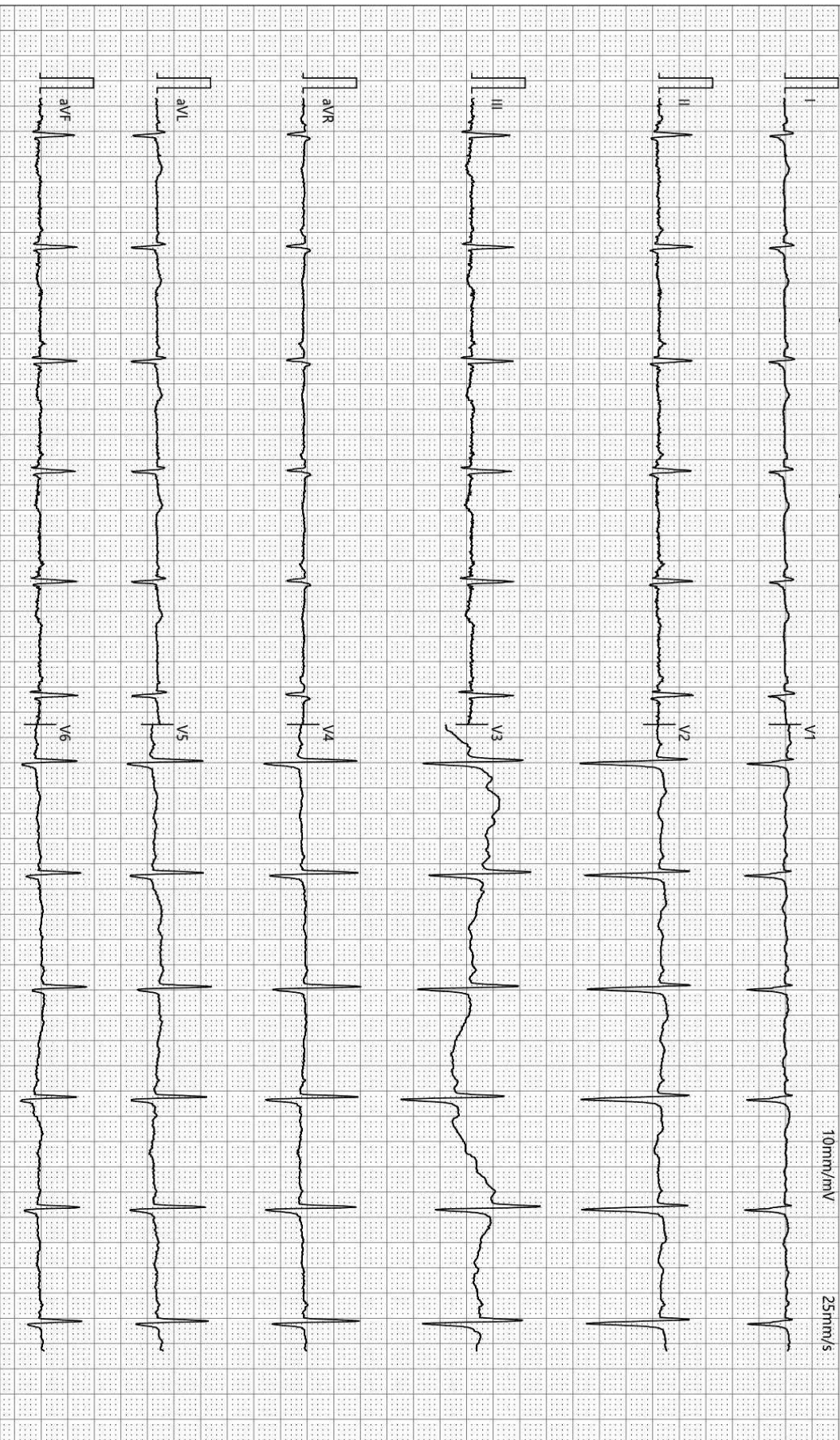
诊断结果:

- 1.窦性心律
- 2.T波改变(II,III,aVF,V3-V6)
- 3.心电图右偏

诊断医生:

张进
陶志峰

HR : 68bpm [60 ~ 100bpm]
P : 105ms [0 ~ 110ms]
PR : 146ms [120 ~ 200ms]
QRS : 90ms [60 ~ 100ms]
QT/QTc : 458/488ms [320 ~ 440/0 ~ 460ms]
P/QRS/T : 58/97 1/-25 1 deg [0 ~ 75/-30 ~ 90/0 ~ 75deg]
RV5/SV1 : 0.963/0.736mV [0.0 ~ 2.5/0.0 ~ 2.0mV]



检查时间:2023-11-17 07:53:20

诊断时间:2023-11-17 08:27:34

SEMIP V1.90

仅供临床参考

双源 CT 诊断图文报告

流水号: 2212290947

影像号: CT20231117019

姓名: 刘智婕

年龄: 40 岁

性别: 女

检查设备: 西门子量子双源 CT

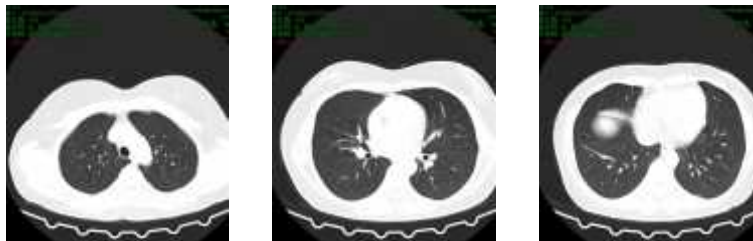体检号: 410595

申请医院: 本院

体检科室: 体检科

检查部位: CT 检查

经典图像:



影像所见:

胸廓对称, 骨性肋骨完整, 胸壁软组织结构良好, 两肺支气管血管纹理走行分布良好, 支气管束结构清晰, 双肺通气良好。肺门结构未见异常。纵隔无偏移, 段以上支气管通畅。心影及大血管形态结构正常, 纵隔内未见肿大淋巴结。胸膜未见异常。

影像诊断:

胸部未见明显异常

报告医师: 剧艳军

检查日期: 2023-11-17

审核医师: 剧艳军

报告日期: 2023-11-17

超声诊断图文报告

流水号: 2212290947

影像号: 1451322

姓名: 刘智婕

年龄: 40 岁

性别: 女

检查设备: Vivid E95

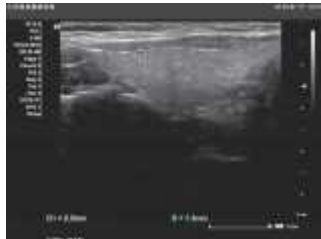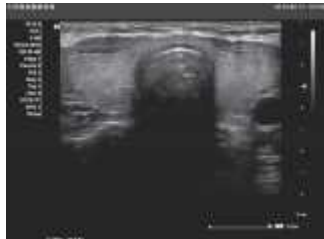体检号: 410595

申请医院: 本院

体检科室: 体检科

检查部位: 甲状腺彩超

经典图像:



影像所见:

甲状腺双侧叶形态正常, 包膜完整, 右侧叶实质内探及大小约 0.23*0.13cm 囊性回声, 形态规则, 内透声好, 余实质回声均匀, CDFI: 未见异常血流信号。

双侧颈部未见明显肿大淋巴结。

影像诊断:

甲状腺右侧叶囊肿 TI-RADS 2 级

报告医师: 郭丽霞

检查日期: 2023-11-17

审核医师: 郭丽霞

报告日期: 2023-11-17

超声诊断图文报告

流水号: 2212290947

影像号: 1451325

姓名: 刘智婕

年龄: 40 岁

性别: 女

检查设备: Vivid E95

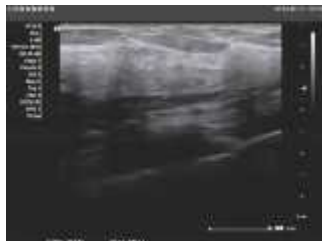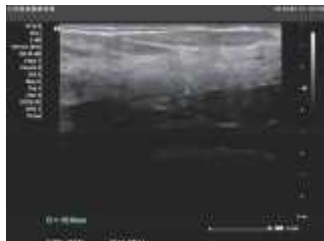体检号: 410595

申请医院: 本院

体检科室: 体检科

检查部位: 乳腺彩超

经典图像:



影像所见:

双侧乳腺腺体层次清晰, 右乳腺体厚 1.0cm, 左乳腺体厚 1.0cm, 乳导管未见扩张, 未见明显占位性病变, CDFI: 未见异常血流信号。

双侧腋下未见明显肿大淋巴结。

影像诊断:

双侧乳腺未见明显异常

报告医师: 郭丽霞

检查日期: 2023-11-17

审核医师: 郭丽霞

报告日期: 2023-11-17

超声诊断图文报告

流水号: 2212290947

影像号: 1451327

姓名: 刘智婕

年龄: 40 岁

性别: 女

检查设备: Vivid E95

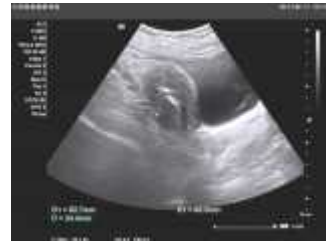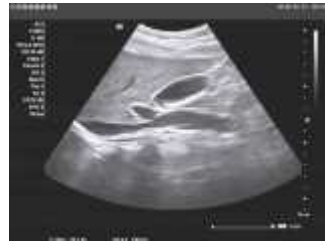体检号: 410595

申请医院: 本院

体检科室: 体检科

检查部位: 全腹彩超

经典图像:



影像所见:

肝脏大小形态正常, 包膜光滑完整, 实质回声均匀, 肝内管道系统走行清晰, 门静脉及肝内胆管不扩张。

胆囊大小形态正常, 壁不厚、光滑, 囊内透声好, 肝外胆管不扩张。

胰腺大小形态正常, 实质回声均匀, 主胰管不扩张。

脾脏大小形态正常, 实质回声均匀, 脾门静脉不宽。

双肾大小形态正常, 皮髓质分界清晰, 集合系统未见分离, 双侧输尿管未见扩张。

膀胱充盈佳, 未见明显异常。

前位子宫, 大小约 6.3*5.6*4.0cm, 肌壁回声均匀, 内膜线清晰, 厚 0.8cm, 宫内节育器位置正常, 宫颈厚约 2.4cm, 双侧附件区未见异常。

影像诊断:

宫内节育器位置正常

报告医师: 郭丽霞

检查日期: 2023-11-17

审核医师: 郭丽霞

报告日期: 2023-11-17