



2212290936

大同瑞慈健康体检

报 告 册

体检编号	410579	工号	425
姓名	杨晓芳		
性别	女	年龄	49岁
单位	平城区税务局		
部门	平城区税务局		
联系电话	13015397689		
体检日期	2024-05-11		

尊敬的 杨晓芳女士 您好！

首先，瑞慈健康体检全体员工欢迎您的光临，并对您的信任表示衷心的感谢！

您于 2024-05-11 （体检编号：410579）完成健康检查，本机构的各科医生已根据您的体检项目及结果，汇总成此份健康体检报告，并经总检医生审核。据此提出对您健康状况的综合分析及建议。

瑞慈健康体检倡导“大健康、大康复”，提出“健康是第一财富（Rich）”的人文理念。希望您仔细阅读并妥善地保管此份健康体检报告，并认真关注报告中的提示与建议，若您对报告内容有任何疑问，可直接与瑞慈健康体检客服部联系，进一步咨询。

健康体检咨询电话：**0352-2824444**

客户服务咨询电话：**0352-2830597**
400-6112995

瑞慈健康体检报告由下列内容组成：

第一部分：主检报告

第二部分：分科分项结果

第三部分：检验报告

第四部分：附表

主检报告

检查综述

- 【身高、体重、血压】 (1) 体重指数 25.22: 超重 (2) 血压 250/153: 本次测量血压偏高
- 【眼科】 (1) 左眼视力下降 (2) 右眼视力下降
- 【血常规(五分类)】 白细胞(WBC)偏高($9.96 \times 10^9/L$) 中性粒细胞绝对值(GR#)偏高($6.51 \times 10^9/L$) 血小板压积(PCT)偏高(0.298%) 红细胞(RBC)偏高($5.32 \times 10^{12}/L$) 红细胞平均体积(MCV)偏低(77.1 f1) 平均血红蛋白含量(MCH)偏低(23.5 pg) 平均血红蛋白浓度(MCHC)偏低(305 g/L) 红细胞分布宽度变异系数(RDW-CV)偏高(17.4%)
- 【肾功三项】 肌酐(CREA)偏高(112.00 $\mu\text{mol/L}$) 尿酸(UA)偏高(431.00 $\mu\text{mol/L}$)
- 【同型半胱氨酸】 同型半胱氨酸偏高(22.09 $\mu\text{mol/L}$)
- 【生殖道微生态】 G-杆菌+
- 【血脂四项】 总胆固醇(CHOL)偏高(6.07 mmol/L) 甘油三脂(TG)偏高(10.53 mmol/L)
- 【肝功能三项】 丙氨酸氨基转移酶(ALT)偏低(5.00 U/L) 谷草比谷丙偏高(4.00)
- 【尿液分析+尿沉渣】 鳞状上皮细胞偏高(3 /HP)
- 【心电图】 1. 窦性心律 2. 异常Q波 3. 左心室高电压 4. ST段压低
- 【心脏彩超】 1. 二尖瓣少量反流 2. 左室舒张功能减低
- 【甲状腺彩超】 甲状腺左侧叶结节 TI-RADS 3级
- 【乳腺彩超】 1. 左乳导管局限性扩张 2. 右乳结节 BI-RADS 3级 3. 双乳多发囊肿 BI-RADS 2级
- 【全腹彩超】 1. 胆囊壁胆固醇结晶 2. 宫颈肥大伴多发那囊 3. 左侧附件区囊肿 建议复查
- 【口腔科】 (1) 左下第二磨牙 牙齿缺失 左下第三磨牙 牙齿充填 (2) 牙龈质地松软, 缺乏弹性 (3) 牙周: 牙结石
- 【动脉硬化检测】 1. 3级高血压 2. 外周动脉僵硬度增高, 右侧明显

医生建议

【超重】:

- 体重指数是判断体重超标或偏低的主要指标。体重是反映和衡量一个人健康状况的重要标志之一, 过胖和过瘦都不利于健康, 身高体重不协调也不会给人以美感。体重的变化, 还会直接反映身体长期的热量平衡状态。
- 当需要比较及分析一个人的体重对于不同身高的人所带来的健康影响时, 体重指数是一个中立而可靠的指标。其主要适用于需要体重测试、体型肥胖和全身检查的人群。
- 体重指数(BMI)是世界卫生组织推荐的国际统一使用的肥胖分型标准, 也是目前国际上常用的衡量人体胖瘦程度以及是否健康的一个标准, 其计算方式为: $\text{BMI} = \text{体重}(\text{千克}) / \text{身高}(\text{米} \times \text{米})$ 。成人的标准值是 BMI 18.5-23.9 之间。低于 18.5 为体重指数偏低; 高于 23.9 则为体重指数偏高。
- 一般表现为体重超重或肥胖, 超重及肥胖会出现一系列代谢性疾病, 如高血压、高血糖、高血脂、高尿酸血症等, 所以体重指数偏高者一定要注意控制体重。
- 合理控制饮食, 食品多样化, 食物纤维可适量增加, 饮食规律, 避免暴饮暴食, 低盐、低脂饮食为主, 减少高热量食物的摄入。
- 加强体育锻炼, 每天最少保持 30 分钟的中等强度运动。鼓励每天至少快步走 6000 步比较健康。肥胖患者不适合较剧烈的运动, 会加重膝关节的负担, 可以选择游泳、划船等对膝关节负荷较小的运动。
- 定期检查血糖、血脂、肝功、肝脏 B 超等, 积极治疗基础性疾病。

(8)减少热量摄取及增加热量消耗。强调以健康行为、饮食、运动为主的综合治疗。

【本次测量血压偏高】：

- (1)高血压是指收缩期和（或）舒张期动脉血压高于正常，并连续三次不同日测量，血压都高于正常标准，可确定患高血压病。
- (2)高血压的发病与遗传、精神过度紧张、肥胖、吸烟、酗酒、嗜盐等因素有关。血压持久增高，可导致心、脑、肾等脏器的损害。
- (3)原发性高血压由于目前原因不明（部分与遗传有关），须终身服药降压。高血压主要危害心、脑血管和肾脏。一旦确诊“高血压”就要终生服药。
- (4)平时应低盐（每天5~10g）、低脂饮食（少吃动物脂肪与内脏）；戒烟限酒。遵照医嘱坚持服药，定期测量血压，宜控制在140/90mmHg以下，若合并有糖尿病和肾病，要把血压控制在130/80mmHg以下。
- (5)血压到正常水平时，说明此时选用的降压药和治疗方案基本合适，但并不意味着高血压已被“治愈”，应坚持治疗。若盲目自行停药或间断服药，常会使血压波动很大，而加重心、脑、肾和血管的损害。
- (6)建议您密切关注血压，保持心情舒畅，劳逸结合，适量运动，控制体重，避免过度劳累、情绪激动等。改进生活方式，适当低盐、低脂、低胆固醇饮食，戒烟酒。必要时心血管专科诊治。

【左眼视力下降】：

- (1)视力下降是由角膜白斑或角膜炎、晶状体混浊、眼底疾病、屈光不正等原因引起，建议眼科诊断治疗。

【右眼视力下降】：

- (1)视力下降是由角膜白斑或角膜炎、晶状体混浊、眼底疾病、屈光不正等原因引起，建议眼科诊断治疗。

【红细胞分布宽度变异系数（RDW-CV）偏高】：

- (1)供内科结合临床参考。

【平均血红蛋白浓度（MCHC）偏低】：

- (1)建议内科咨询，定期复查。

【红细胞平均体积（MCV）偏低】：

- (1)供内科结合临床参考。

【红细胞（RBC）偏高】：

- (1)红细胞异常，但仅凭一次检查结果不一定有临床意义，请您复查血常规。
- (2)如果明显升高，复查血常规。

【白细胞（WBC）偏高】：

- (1)白细胞是机体防御系统的重要组成部分。白细胞通过不同的方式、不同的机制消灭病原体、消除过敏原和参与免疫反应产生的抗体等。
- (2)升高多见于细菌感染，明显升高也可见于某些血液病、急性出血等。建议复查全血细胞分析，内科咨询，待排感染性疾病，进一步明确诊断，结合临床诊治。
- (3)复查血常规。
- (4)若明显升高，请抗感染治疗。

【血小板压积（PCT）偏高】：

- (1)血小板压积是指外周血中血小板的容积占血液容积的百分比。血小板压积偏高，如果在血小板数目正常的情况下，可不做考虑。如果血小板数目明显增高，建议往血液科进一步复查，以明确诊断。

【平均血红蛋白含量（MCH）偏低】：

- (1)供内科结合临床参考。

【中性粒细胞绝对值 (GR#) 偏高】：

(1) 结合白细胞计数，供内科临床参考。

【尿酸 (UA) 偏高】：

(1) 尿酸 (UA) 是体内嘌呤代谢的最终产物。食物中的核酸分解生成嘌呤，体内组织中的核酸分解成嘌呤核苷，嘌呤和嘌呤核苷经过分解脱氨及氧化作用生成尿酸 (UA)。

(2) 大部分的尿酸由肾脏排出，其余在肝脏分解破坏或随胆汁排泄。肾脏在排泄尿酸过程中，由肾小球滤出尿酸，若肾功能不好的人，排泄功能差，尿中排出的尿酸少了，血尿酸就会增高。

(3) 常见于肾脏疾病 (如急性慢性肾炎、肾结核、肾积水晚期等)；还可见于长期吃高嘌呤食物，如动物内脏、海鲜、贝类等，这种情况下，若不控制饮食，导致嘌呤长期偏高，即使肾功能正常，也会受高浓度尿酸的影响。

(4) 另外，需要警惕的是，若尿酸长期偏高，会由尿酸盐结晶沉积引起痛风性关节炎、慢性间质性肾炎，血尿酸增高是诊断痛风的主要依据。

(5) 应避免食用含嘌呤高的食物，如各种动物内脏、豆制品、海鲜等，不要喝酒，尤其是啤酒。忌酸性食物，忌醋，多喝水，每日尿量在 2 公升以上，碱化尿液。

(6) 必要时在肾内科医生指导下进行降尿酸治疗，定期复查。

【肌酐 (CREA) 偏高】：

(1) 临床上肾功能检查项目很多，常规体检一般只做三项测定，即血肌酐 (Cr)、血尿素氮 (BUN)、血尿酸 (UA)，通过这三项可初筛肾功能的情况。

(2) 血肌酐 (Cr) 由外源性和内源性两类组成。血肌酐是肌肉中肌酸代谢的最终产物，产生之后会被血液运到肾脏由肾小球滤过排出体外，肾小管基本不吸收且分泌量较少。

(3) 在外源性肌酐摄入量保持稳定的情况下，血中肌酐浓度取决于肾小球滤过能力，当肾实质损害，肾小球滤过率下降至正常人的 1/3 时 肌酐浓度就会明显上升，故测定肌酐浓度可作为肾小球滤过受损的指标，也是判定肾功能是否受损的重要指标。

(4) 血肌酐升高常见于各种原因引起的滤过功能减退，如急性慢性肾衰竭；另外如果血肌酐在正常高值附近，就要引起重视了，若同时尿常规也有问题，建议尽快前往肾内科诊治。

(5) 在临床上如果肉食摄入过多、体育活动多导致肌肉分解代谢旺盛、体型强壮的人肌酐水平易偏高；反之，长期素食、卧床、肌肉萎缩、体型瘦小的人肌酐水平易偏低，需要饮食均衡，加强蛋白质的摄入。

【同型半胱氨酸偏高】：

(1) 血同型半胱氨酸是一种含硫氨基酸，为蛋氨酸和半胱氨酸代谢过程中产生的重要中间产物。正常情况下，血同型半胱氨酸在体内能被分解代谢，浓度维持在较低水平。但在日常生活中由于原发性原因和继发性原因会影响血同型半胱氨酸代谢导致在血液中升高。

(2) 同型半胱氨酸偏高称之为高同型半胱氨酸血症，产生的原因和遗传、环境、营养因素有很大关系。高同型半胱氨酸血症目前认为是冠心病、高血压、脑血管疾病重要的危险因素。建议日常生活中清淡饮食，多吃新鲜蔬菜水果，补充维生素成分，心内科诊治。

【G-杆菌+】：

(1) 阴道微生物学检查是用于提示除阴道的正常菌群之外，可致病的菌群类别判断，用于临床治疗指导。

【总胆固醇 (CHOL) 偏高】：

(1) 总胆固醇是脂质的主要成分之一，其数量受年龄、家族、性别、饮食、遗传等多种因素影响。总胆固醇对人体生长发育以及新陈代谢有重要的作用，正常值是 2.59-5.20mmol/L。

(2) 总胆固醇升高后，会增加类脂物质的堆积，会产生更多的血管斑块，进而增加心脑血管疾病的风险。大于 5.21-5.69mmol/L 是胆固醇的临界偏高，即使是一个完全健康的人，只要总胆固醇 > 7.2mmol/L 或低密度脂蛋白 > 4.9mmol/L，未来发生心脑血管的风险就明显增高，应该马上治疗。

(3) 总胆固醇升高根据病因可分为两大类：一是原发性，是由于遗传因素缺陷所致，另一种是继发性，可引起其升高的疾病主要有糖尿病、高血压、甲减、肝肾疾病等。

- (4)降低总胆固醇的治疗中，原发性偏高应积极应用降脂药，曾经选择他汀类药物，胆固醇任不能达标的，可联合用药（如依折麦布等）。
- (5)如果总胆固醇偏高，且患者有糖尿病、高血压、甲减、肝肾疾病或者已经发生心脑血管疾病的人更应积极用药，控制降低疾病风险。
- (6)戒烟，增强运动，采用低脂、低糖饮食，少食富含脂肪、胆固醇及饱和脂肪酸的食物，多进食蔬菜、水果、豆制品、粗粮、鱼和高纤维食品。
- (7)必要时在医师指导下使用降脂药物治疗，并前往内分泌科复诊。

【甘油三酯(TG)偏高】：

- (1)甘油三酯是甘油和脂肪酸所构成的有机化合物，甘油三酯测定是脂类代谢的重要指标之一。
- (2)甘油三酯增高与冠心病的发生有着重要的相关性，随年龄增大而有上升的趋势，其增高最常见于高脂和过量糖类饮食、肥胖等。
- (3)甘油三酯主要功能是为机体提供能量，其正常值在 0.7-1.7mmol/L 之间，1.7-2.29mmol/L 为边缘增高，提示应该注意饮食和运动了。
- (4)甘油三酯大于 2.3mmol/L，就称为高甘油三酯血症。甘油三酯增高虽然不会直接导致血管斑块的形成，但也会间接引起心脑血管疾病风险增加，同时，当甘油三酯大于 5.6mmol/L 时，还会增加急性胰腺炎的风险，所以降低甘油三酯的基础主要是控制饮食，饮食控制不佳可以选择药物治疗。
- (5)生活方式的干预是控制甘油三酯水平升高的基础，包括减重，增加运动量，限制酒精摄入以及避免食用果糖和高碳水化合物食物。多食蔬菜水果，定期复查。
- (6)明显增高者在医师的指导下使用降脂药物治疗，首选他汀和贝特类药物。

【丙氨酸氨基转移酶(ALT)偏低】：

- (1)建议消化内科结合临床参考。

【谷草比谷丙偏高】：

- (1)建议内科诊断治疗。

【鳞状上皮细胞偏高】：

- (1)在生理情况下，机体正常的新陈代谢都会引起鳞状上皮细胞的脱离，这是一种正常的机体现象。如果长时间出现鳞状上皮细胞偏高的现象时，则有可能是尿路感染、泌尿系统结石等因素导致，应及时往泌尿外科进一步诊断治疗。

【左心室高电压】：

- (1)多见于高血压心脏病，二尖瓣狭窄、肺动脉狭窄、房间隔缺损以及心肌病等。建议查心脏彩超，心血管内科专科治疗。

【异常 Q 波】：

- (1)也可以见于正常人，不排除既往有陈旧性心肌梗死病史。既往有冠心病、心梗病史者，特别伴 ST-T 改变，建议在心血管内科医生指导下坚持治疗，严防心脑血管意外事件发生，尤其在秋冬季节。无既往病史者，建议密切动态观察，心血管内科结合临床诊治。

【ST 段压低】：

- (1)ST-T 改变主要是反映心肌缺血现象，具有 ST 段抬高和下移两种表现，多见于慢性冠状动脉供血不足、心绞痛、心肌炎、心肌劳损等，但有时也见于神经植物功能紊乱、精神紧张、电解质紊乱、内分泌疾病等。
- (2)临床上把心肌缺血疾病的 ST-T 改变称为特异性 ST-T 改变，把超出正常范围而又不具备特异性 ST-T 改变归结为非特异性 ST-T 改变。建议定期复查、动态观察，并心内科结合临床考虑。

【左室舒张功能减低】：

(1)左心室舒张功能是指心肌弹性减低，心脏泵血功能减退。其引起原因，一是随着年龄的增长，心肌组织退行性变。其二是由于冠心病、高血压等慢性心肌病变。一般来说没有原发病变及年龄偏大的人员又无症状，不需要特殊处理，建议心内科结合临床考虑。

【二尖瓣少量反流】：

(1)由于二尖瓣瓣膜轻微的改变而产生二尖瓣相对关闭不全。在很多人中，没有临床症状，只有在做心脏彩超时发现。一般不需要治疗，建议定期复查，必要时心内科结合临床考虑。

【甲状腺左侧叶结节】：

(1)甲状腺结节是一种常见的甲状腺疾病，很多甲状腺疾病可表现为结节，如可由甲状腺退行性变、炎症、自身免疫性及新生物等多种病变所致。甲状腺结节在各个年龄段的男女人群中均可见到，但中年女性中较多。

(2)甲状腺结节分良性和恶性两大类，良性的占绝大多数，恶性者不足1%，判断甲状腺结节的良恶主要依靠病史、体格检查、放射性核素扫描、穿刺细胞学检查。

(3)建议往外科就诊，进一步检查，明确诊断，结合临床诊治并定期复查。

【双乳多发囊肿】：

(1)乳腺囊肿为良性病变，B超表现为无回声结节，其分为单纯性囊肿和积乳囊肿两种。

(2)单纯囊肿是由于内分泌紊乱引起乳腺导管上皮增生，致使导管延伸迂曲折叠，折叠处管壁因缺血发生坏死，形成囊肿。积乳囊肿主要是由于泌乳期某一乳腺导管阻塞，引起乳汁淤积而引起囊肿。建议随诊观察，必要时外科诊治。

【左乳导管局限性扩张】：

(1)本病可能和乳腺导管排泄障碍、异常刺激、感染、内分泌失调等因素有关，多见于40岁以上的非哺乳期或绝经期妇女。常用哺乳障碍史。建议定期复查，并注意个人卫生，多参加体育锻炼，增强体质，提高自身免疫力，必要时外科进一步检查及诊治。

【右乳结节】：

(1)乳腺结节是乳腺组织导管和乳小叶在结构上的退行性变及进行性结缔组织的生长，主要以乳房周围性疼痛为特征，或在情绪变化、劳累、天气变化时加重，每月月经前疼痛加剧，行经后疼痛减退或消失。其主要原因是由于内分泌失调。

(2)建议少吃刺激性食物或进行药物治疗干预，必要时外科诊治。

【左侧附件区囊肿】：

(1)建议月经干净后复查，往妇科咨询就诊。

【宫颈肥大】：

(1)宫颈肥大引起的原因一是慢性炎症长期刺激，使宫颈充血、水肿，宫颈腺体和间质发生增生而导致宫颈不同程度的肥大、硬度增加。

(2)二是在宫颈腺体的深部可能出现粘液潴留，形成大小不等的囊肿，使宫颈变得肥大。

(3)宫颈肥大有时可比正常宫颈增大2~4倍，宫颈表面可以是光滑的，也可有糜烂。宫颈质地一般较硬，这是纤维结缔组织增生所致的。

(4)如果是单纯性的宫颈肥大，一般不需特殊处理，妇科定期复查即可。

【那囊】：

(1)宫颈腺体囊肿又叫宫颈纳氏囊肿（可称‘纳囊’或‘那囊’），同宫颈糜烂、宫颈息肉一样，是慢性宫颈炎的一种表现。

(2)其形成原因是在宫颈糜烂愈合过程中，新生的鳞状上皮覆盖宫颈腺管口或伸入腺管，将腺管口阻塞；腺管周围的结缔组织增生或瘢痕形成压迫腺管，使腺管变窄甚至阻塞，腺体分泌物引流受阻，滞留形成的囊肿叫宫颈纳氏囊肿。

(3)对小的纳囊，无任何临床症状可不予处理；对于密集的较小的纳囊或比较大的纳囊，可考虑光疗、激光、微波、自凝刀等物理治疗。

(4)对于较大的突出于宫颈表面的纳囊，可考虑电刀切除治疗。上述治疗方法均无太大痛苦，也基本不会影响日常的工作和生活。

【胆囊壁胆固醇结晶】：

(1)胆囊壁胆固醇结晶是指胆固醇沉积于胆囊壁粘膜下形成的一种病变，很容易引起胆结石，多与高脂肪、高胆固醇的食物、工作紧张、饮食不规律等因素有关。建议平时注意饮食宜清淡有营养，多喝水，多食新鲜蔬菜水果，必要时中西医结合治疗。

【牙齿缺失】：

(1)牙齿缺失常见于龋齿、牙周炎等原因导致的拔除或意外事故所致缺失。中老年患者居多，影响牙齿健康美观。

(2)牙齿缺失可以导致牙列的完整性遭到破坏，若较长时间不修复，邻近的牙齿由于失去了依靠和约束，会变得倾斜，易造成咬颌功能的紊乱。长时间的缺失还会导致牙槽骨的萎缩、咀嚼功能减退、食物嵌塞等不良后果

(3)如果牙齿缺失，应该尽早去口腔医院诊治，最常见的修复方法有三种，即活动义齿、固定义齿、种植义齿。

(4)义齿修复完毕，应定期复查与医疗护理，勤漱口、勤刷牙、避免食用过硬的食物，如果种植牙选择钛种植体，还应注意对钛种植体的保护。

【牙齿充填】：

(1)牙齿充填术是修复受损或龋坏的牙齿，让其恢复正常的咬合功能及外观形态的一种修复方法。

(2)充填时，需要先去除坏死的牙体组织，清洁受损部位，再选择合适的充填材料进行修复。

(3)充填材料主要有银汞合金、复合树脂、玻璃离子等，应根据牙齿缺损或龋坏的不同部位来选择不同的材料修复。

(4)牙齿充填术后应注意避免食用坚硬的或是黏性太强的食物，日常生活中注意口腔卫生，早晚刷牙，饭后漱口。

【牙结石】：

(1)牙结石又称牙石，是沉积在牙齿或修复体表面上已经钙化或正在钙化的菌斑或软垢。其开始时是软的，会因逐渐的钙化而变硬。它是由75%的磷酸钙，15-25%的水、有机物、磷酸锰、矿酸钙及微量的钾、钠、铁所构成，并呈现出黄色、棕色或者黑色。

(2)牙结石通常存在于唾液腺开口处的牙齿表面（例如：下颚前牙的舌侧表面，上颚后牙的颊侧表面）和牙齿的颈部，以及口腔粘膜运动不到的牙齿表面等处。

(3)牙结石形成后，可伴随牙龈出血、牙龈萎缩、口臭等症状。

(4)牙结石是牙周病的重要病因，它会不断刺激牙周组织，并且压迫牙龈，影响血液循环，造成牙周组织的细菌感染，形成牙周囊袋，此后更易使食物残渣、牙菌斑、牙结石等的堆积，最终牙周支持组织全部破坏，导致牙齿松动，以至于不得不拔除牙齿。

(5)早晚刷牙、饭后漱口是防治牙结石形成的最重要措施。应采取正确的竖刷牙法和巴氏刷牙法，纠正横刷牙法。

(6)多吃富有维生素的粗纤维食物，如肉、蛋、各种蔬菜和水果，充分咀嚼以利于牙面清洁。少吃甜食及黏性很强的食物，不吃零食。

(7)建议每半年进行一次口腔健康检查，每年进行2-3次全口超声波洁牙术，使牙面、牙颈部经常处于洁净状态。

【牙龈质地松软，缺乏弹性】：

(1)牙龈的这种情况一般是由于牙结石导致的牙龈局部发炎。

(2)必须坚持每天认真和合理刷牙（采用竖刷法），彻底清除牙菌斑。要经常检查口腔，保持口腔卫生，防止牙龈出血。

(3)正确的刷牙方法是：顺着牙齿长轴方向，上牙向下刷，下牙往上刷，每个牙面都要刷到，这样刷牙不仅能把牙刷干净而且对牙龈起到按摩作用，促进牙龈的血液循环。

(4) 建议每半年进行一次口腔健康检查，每年进行 2-3 次全口超声波洁牙术，使牙面、牙颈部经常处于洁净状态。

(5) 注意口腔清洁卫生，养成早晚刷牙，饭后漱口的良好习惯。

(6) 及时治疗牙龈炎，防止炎症侵犯深部牙周组织，形成牙周炎。

(7) 养成清晨排便习惯。进餐要规律，细嚼慢咽，多食蔬菜，如胡萝卜、菠菜、木耳。适量进食水果，如山楂、苹果。男性少抽烟少喝酒。

【3 级高血压】：

(1) 高血压是指收缩期和（或）舒张期动脉血压高于正常，并连续三次不同日测量，血压都高于正常标准，可确定患高血压病。

(2) 高血压的发病与遗传、精神过度紧张、肥胖、吸烟、酗酒、嗜盐等因素有关。血压持久增高，可导致心、脑、肾等脏器的损害。

(3) 原发性高血压由于目前原因不明（部分与遗传有关），须终身服药降压。高血压主要危害心、脑血管和肾脏。一旦确诊“高血压”就要终生服药。

(4) 平时应低盐（每天 5~10g）、低脂饮食（少吃动物脂肪与内脏）；忌烟限酒。遵照医嘱坚持服药，定期测量血压，宜控制在 140/90mmHg 以下，若合并有糖尿病和肾病，要把血压控制在 130/80mmHg 以下。

(5) 血压到正常水平时，说明此时选用的降压药和治疗方案基本合适，但并不意味着高血压已被“治愈”，应坚持治疗。若盲目自行停药或间断服药，常会使血压波动很大，而加重心、脑、肾和血管的损害。

(6) 建议您密切关注血压，保持心情舒畅，劳逸结合，适量运动，控制体重，避免过度劳累、情绪激动等。改进生活方式，适当低盐、低脂、低胆固醇饮食，戒烟酒。必要时心血管专科诊治。

【外周动脉僵硬度增高】：

(1) 动脉硬化是全身性粥样硬化在肢体局部表现，是全身性动脉内膜及其中膜呈退行性、增生性改变，使血管壁变硬缩小，失去弹性，从而继发血栓形成致使远端血流量进行性减少或中断。

(2) 要均衡饮食，要防止其他疾病引起的动脉粥样硬化，如糖尿病、肥胖、高血压。少吃含油脂和胆固醇多的食品，减少盐的摄入，多吃富含高密度脂蛋白的鱼类、海鲜。戒烟限酒，控制体重，保持良好的心态。通过适量的运动，可以明显改善动脉粥样硬化。必要时内科咨询及诊治。

汇总医生： 樊兴国

主检日期： 2024-05-14

主检医生：

分科结果

身高、体重、血压

项目名称	检查结果	项目名称	检查结果
身高	163cm	体重	67kg
血压	250/153mmHg		

*小结：

(1) 体重指数 25.22：超重

(2) 血压 250/153：本次测量血压偏高

操作员：杨彦霞

检查日期：2024-05-11

检查医生：名燕凌

内科

项目名称	检查结果	项目名称	检查结果
心率	84 次/min	心律	齐
心脏杂音	无	心界	正常
肺部	正常	呼吸音	呼吸音清
啰音	未闻及	叩诊	叩诊呈清音
腹部触诊	腹部平软	发育	正常
肝胆	肋下未触及	脾脏	肋下未触及
双肾	无叩击痛	肠鸣音	正常
营养	良好	神经系统	正常
生理反射	生理反射存在	病理反射	病理反射未引出
颅神经	正常	运动功能	正常
深浅感觉	正常	其它	无异常发现
既往史	无		

*小结：

未见异常

操作员：名燕凌

检查日期：2024-05-11

检查医生：名燕凌

外科（女）

项目名称	检查结果	项目名称	检查结果
皮肤	正常	甲状腺	无肿大
浅表淋巴结	无肿大	肛门	拒检
泌尿外生殖器	正常	四肢关节	未见异常
腹股沟	未见异常	足背动脉	正常
紫绀	无	色素沉着	无
脱毛	无	脱色	无
浮肿	无	皮下结节	无
头颅	正常	颈部	正常
乳腺	正常	脊柱	正常
直肠	未检	皮肤黄疸	无
四肢	活动正常	其他	无

*小结：

未见异常

操作员：魏利平

检查日期：2024-05-12

检查医生：魏利平

眼科

项目名称	检查结果	项目名称	检查结果
视力(左)	0.5	视力(右)	0.6
辨色力	正常	眼睑	正常
结膜	正常	泪器	正常
角膜	正常	虹膜	正常
瞳孔	正常	晶状体	正常
玻璃体	正常	眼底	未见异常

*小结：

(1) 左眼视力下降

(2) 右眼视力下降

操作员：田野青 检查日期：2024-05-11 检查医生：田野青

耳鼻喉科

项目名称	检查结果	项目名称	检查结果
听力(左)	正常	听力(右)	正常
外耳道	正常	鼓膜	正常
鼻窦	正常	鼻中隔	正常
鼻腔	正常	扁桃体	无肿大
嗅觉	正常	咽喉	正常

*小结：

未见异常

操作员：王存宝 检查日期：2024-05-11 检查医生：王存宝

妇科内诊

项目名称	检查结果	项目名称	检查结果
外阴	正常	尿道口	正常
阴道	通畅	子宫	正常
附件	正常	宫颈	光滑
后穹窿	正常		

*小结：

未见异常

操作员：薛荣丽 检查日期：2024-05-11 检查医生：薛荣丽

口腔科

项目名称	检查结果	项目名称	检查结果
唇颊	正常	齿	左下第二磨牙&牙齿缺

			失&左下第三磨牙&牙齿充填
牙龈	牙龈质地松软，缺乏弹性	牙周	牙结石
舌腭	正常	腮腺	正常
颌下腺	正常	颞下颌关节	正常

***小结：**

- (1) 左下第二磨牙 牙齿缺失 左下第三磨牙 牙齿充填
- (2) 牙龈质地松软，缺乏弹性
- (3) 牙周：牙结石

.....
操作员：麻剑 检查日期:2024-05-11 检查医生：麻剑

检验报告

尿液分析+尿沉渣

项目名称	检查结果	单位	参考值	提示
白细胞尿	11	个/ul	0--13	
上皮细胞(EC)	3	/HP	0--28	
管型(CAST)	0	个/ul	0--1	
霉菌(尿)	0	/HP	0--0	
结晶	0	/HP	0--10	
透明度(CLA)	清亮			
胆红素(BIL)	-		阴性	
隐血(ERY)	-		阴性	
小圆上皮细胞(SRC)	0	个/ul	0--0	
维生素C	-		阴性	
异常红细胞	0	个/ul	0--3	
红细胞(正常)	0	个/ul	0--6	
鳞状上皮细胞	3	个/ul	0--0	↑
粘液丝	0	个/ul	0--0	
颜色(Colour)	淡黄色			
尿葡萄糖(GLU)	-		阴性	
酮体(KET)	-		阴性	
比重(SG)	1.025		1.003--1.030	
酸碱度(PH)	6.5		4.5--8.0	
尿蛋白质(PRO)	-		阴性	
尿胆原(URO)	-		阴性	
亚硝酸盐(NIT)	-		阴性	
红细胞(尿)(RBC)	0	个/ul	0--6	
尿白细胞(LEU)	-		阴性	

*小结:

鳞状上皮细胞偏高(3 /HP)

操作员：贺琰 检查日期：2024-05-11 检查医生：陈建国

血常规（五分类）

项目名称	检查结果	单位	参考值	提示
白细胞(WBC)	9.96	10 ⁹ /L	3.5--9.5	↑
淋巴细胞绝对值(LY#)	2.53	10 ⁹ /L	1.1--3.2	
淋巴细胞百分比(LY%)	25.4	%	20--50	
中性粒细胞绝对值(GR#)	6.51	10 ⁹ /L	1.8--6.3	↑
中性粒细胞百分比(GR%)	65.4	%	40--75	
嗜碱性粒细胞绝对值(BA#)	0.05	10 ⁹ /L	0--0.06	
嗜碱性粒细胞百分比(BA%)	0.5	%	0--1.0	
嗜酸性粒细胞绝对值(EO#)	0.36	10 ⁹ /L	0.02--0.52	
嗜酸性粒细胞百分比(EO%)	3.6	%	0.4--8.0	
血小板(PLT)	337	10 ⁹ /L	125--350	
血小板分布宽度(PDW)	15.8	%	15--17	
平均血小板体积(MPV)	8.8	fl	6.0--14.0	
血小板压积(PCT)	0.298	%	0.11--0.28	↑
红细胞(RBC)	5.32	10 ¹² /L	3.8--5.1	↑
血红蛋白	125	g/L	115--150	
红细胞压积(HCT)	41.0	%	35--45	
红细胞平均体积(MCV)	77.1	fl	82--100	↓
平均血红蛋白含量(MCH)	23.5	pg	27--34	↓
平均血红蛋白浓度(MCHC)	305	g/L	316--354	↓
单核细胞绝对值(MO#)	0.51	10 ⁹ /L	0.1--0.60	
单核细胞百分比(MO%)	5.1	%	3--10	
红细胞分布宽度标准差	50.0	fl	35--56	

(RDW-SD)				
红细胞分布宽度变异系数 (RDW-CV)	17.4	%	10.6--16.6	↑
大血小板比率	19.5	%	11--45	
大血小板数目	66	10 ⁹ /L	30--90	
未成熟粒细胞数目	0.04	10 ⁹ /L	0--999	
未成熟粒细胞百分比	0.4	%	0--100	
有核红细胞数目	0.000	10 ⁹ /L	0--9999	
有核红细胞百分比	0.00	/100WBC	0--9999	

***小结:**

白细胞(WBC)偏高(9.96 10⁹/L) 中性粒细胞绝对值(GR#)偏高(6.51 10⁹/L) 血小板压积(PCT)偏高(0.298 %) 红细胞(RBC)偏高(5.32 10¹²/L) 红细胞平均体积(MCV)偏低(77.1 fl) 平均血红蛋白含量(MCH)偏低(23.5 pg) 平均血红蛋白浓度(MCHC)偏低(305 g/L) 红细胞分布宽度变异系数(RDW-CV) 偏高(17.4 %)

操作员：王文静 检查日期:2024-05-11 检查医生:陈建国

血 HP 检测

项目名称	检查结果	单位	参考值	提示
幽门螺旋杆菌抗体检测	阴性 (-)		阴性 (-)	

***小结:**

未见异常

操作员：黄璐瑶 检查日期:2024-05-11 检查医生:陈建国

肾功三项

项目名称	检查结果	单位	参考值	提示
肌酐(CREA)	112.00	umol/L	41--73	↑
尿酸(UA)	431.00	umol/L	140--340	↑
尿素测定 (Urea)	7.50	mmol/L	2.6--7.5	

***小结:**

肌酐(CREA)偏高(112.00 umol/L) 尿酸(UA)偏高(431.00 umol/L)

操作员：梁可欣 检查日期：2024-05-11 检查医生：陈建国

空腹血糖

项目名称	检查结果	单位	参考值	提示
葡萄糖(GLU)	5.40	mmol/L	3.89--6.1	

***小结:**

未见异常

操作员：梁可欣 检查日期：2024-05-11 检查医生：陈建国

同型半胱氨酸

项目名称	检查结果	单位	参考值	提示
同型半胱氨酸	22.09	umol/L	0--15	↑

***小结:**

同型半胱氨酸偏高(22.09 umol/L)

操作员：梁可欣 检查日期：2024-05-11 检查医生：陈建国

生殖道微生态

项目名称	检查结果	单位	参考值	提示
线索细胞	-			
清洁度	III			
上皮细胞(白带)	+			
滴虫	-			
G-球菌	-			
霉菌	-			
G-杆菌	+			
G+杆菌	-			
G+球菌	-			

*小结：

G-杆菌+

操作员：余雅倩 检查日期：2024-05-12 检查医生：陈建国

血脂四项

项目名称	检查结果	单位	参考值	提示
动脉硬化指数	3.15		1.31--3.19	
总胆固醇(CHOL)	6.07	mmol/L	2.59--5.2	↑
甘油三脂(TG)	10.53	mmol/L	0.7--1.7	↑
低密度脂蛋白(LDL)	3.06	mmol/L	0--4.13	
高密度脂蛋白(HDL)	0.97	mmol/L	0.77--1.55	

*小结：

总胆固醇(CHOL)偏高(6.07 mmol/L) 甘油三脂(TG)偏高(10.53 mmol/L)

操作员：梁可欣 检查日期：2024-05-11 检查医生：陈建国

肝功能三项

项目名称	检查结果	单位	参考值	提示
γ-谷氨酰转肽酶(GGT)	15.0	U/L	7--45	
丙氨酸氨基转移酶(ALT)	5.00	U/L	7--40	↓
门冬氨酸氨基转移酶(AST)	20.00	U/L	13--35	
谷草比谷丙	4.00		0.4--2.5	↑

*小结：

丙氨酸氨基转移酶(ALT)偏低(5.00 U/L) 谷草比谷丙偏高(4.00)

操作员：梁可欣 检查日期：2024-05-11 检查医生：陈建国

大同现代医学检验实验室

液基薄层细胞学图文报告

ID: 2024098776

病理号: 092676

姓名: 杨晓芳

性别: 女

年龄: 49岁

送检科室: 体检科

电话号码: 13015397689

床号:

病历号:

体检号: 2212290936

送检医院: 大同瑞慈康复体检

送检日期: 2024-05-12

末次月经:

送检医生:

采样日期:

报告日期: 2024-05-12

标本满意度: 满意

细胞量: >40%

红细胞:

经期样本:

颈管细胞:

化生细胞:

鳞状细胞:

宫颈柱状细胞:

未见上皮内病变/恶性细胞:

正常范围内:

良性反应性改变:

- 炎症:
 - 轻度:
 - 中度:
 - 重度:
- 放疗:
- 妊娠:
- 萎缩性:
- 宫内避孕器:
- 其他:

病原体: 滴虫感染: 念珠菌感染: 细菌感染:

提示 HPV 感染: 疱疹病毒感染:

鳞状上皮细胞分析:

非典型鳞状细胞:

- 倾向上皮内瘤变:
- 倾向良性反应性改变:
- 不能明确意义(ASC-US):
- 不排除高度病变(ASC-H):

上皮内低度病变: 鳞癌:

上皮内高度病变:

- CIN2:
- CIN3:

腺上皮细胞分析:

非典型腺细胞:

- 宫内膜:
- 来源不明:

非典型腺细胞(宫颈管):

- 倾向原位腺癌:
- 不能明确意义:
- 倾向良性反应性改变:

腺癌:

- 宫颈管:
- 宫内膜:
- 其它:

炎细胞:

- 轻度:
- 中度:
- 重度:

可疑腺癌:

诊断意见: 未见上皮内病变或恶性细胞 (NILM)。

建议:

报告医师: 张荣生

地址: 大同市魏都大道 79 号, 本报告医师签字后有效
咨询: 0352-2830587 4006-122-995

妇科细胞学是筛查项目, 出于技术原因, 可能会有假阴性结果, 本检测仅对来样负责, 如果对结果有疑义, 请在收到报告 7 天内与我们联系。

大同瑞慈康复医院 12导联心电图报告

杨晓芳 女 49岁

体检号:410579

病床号:

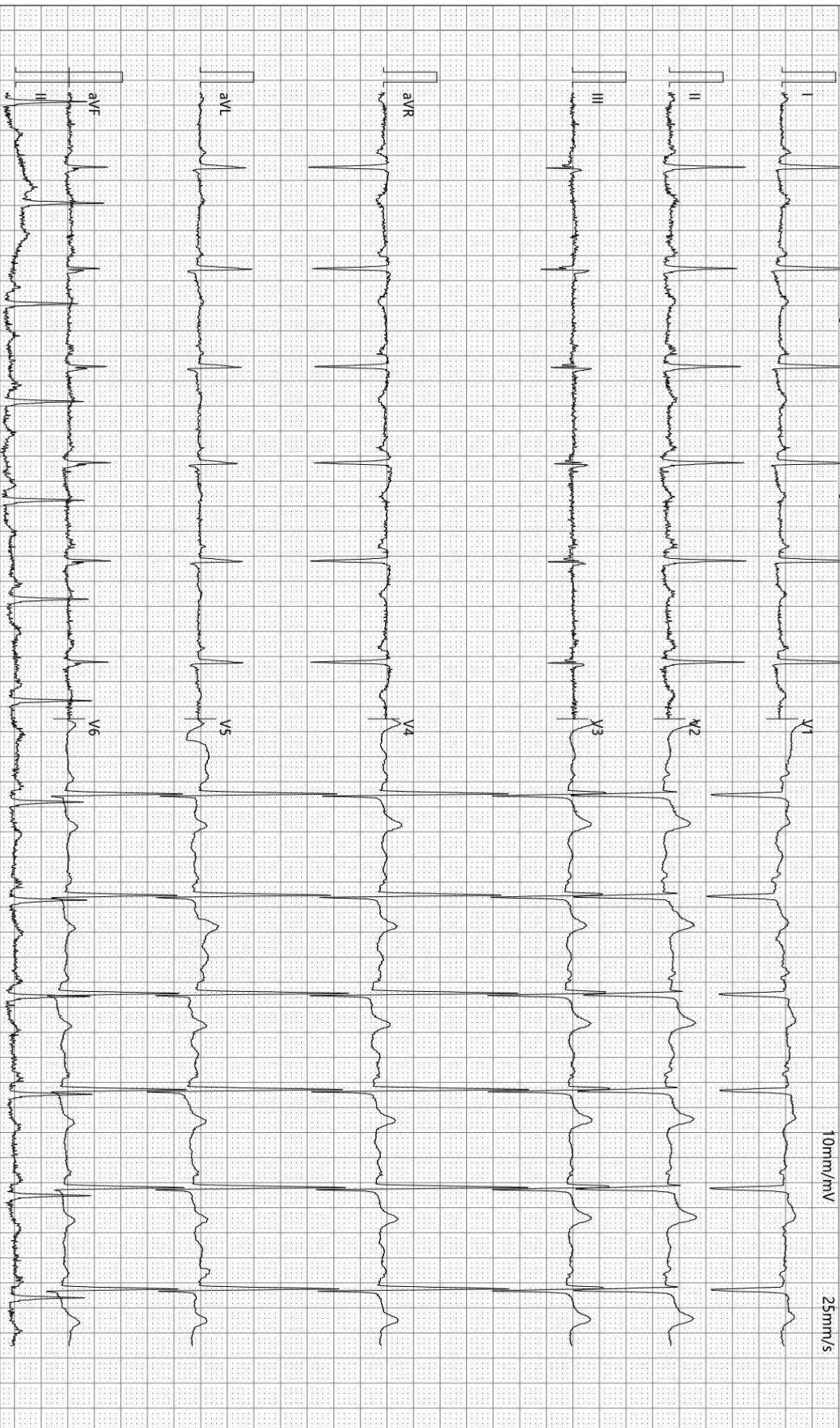
诊断结果:

- 1. 窦性心律
- 2. 异常Q波
- 3. 左心室高电压
- 4. ST段压低

诊断医生:

张之生

HR : 75bpm [60 ~ 100bpm]
P : 112 ↑ ms [0 ~ 110ms]
PR : 165ms [120 ~ 200ms]
QRS : 75ms [60 ~ 100ms]
QT/QTc : 361/405ms [320 ~ 440/0 ~ 460ms]
P/QRS/T : 48/23/28deg. [0 ~ 75/-30 ~ 90/0 ~ 75deg]
RV5/SV1 : 21724 ↑ / 1.299mV [0.0 ~ 2.5/0.0 ~ 2.0mV]



检查时间:2024-05-11 09:36:24

诊断时间:2024-05-11 09:45:01

SEMIP V1.90

仅供临床参考

大同瑞慈健康体检

骨密度检测报告

受检者信息

受检者ID: 2212290936
姓名: 杨晓芳
出生年月日: 1973/11/16

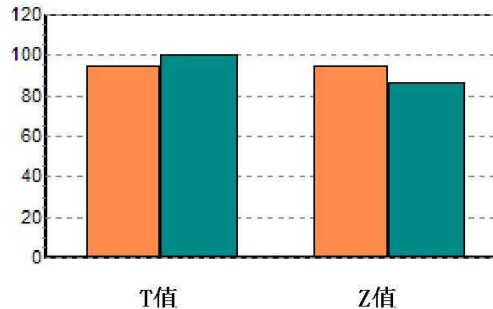
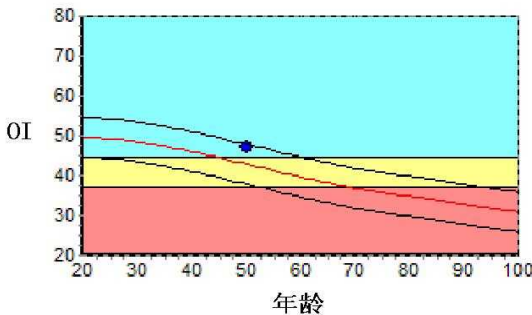
年龄: 50
性别: 女
测定部位(右/左): 右

测定结果

测定日期: 2024/5/11 9:59:03

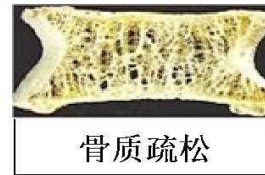
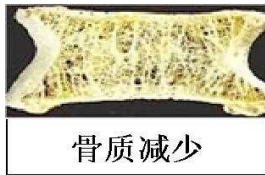测试编号: 1/1

受测者 平均值



数据库:	Asia	成人比:	94.8	%
OI:	47.0	同龄比:	109.7	%
SOS:	1367.8 m/s	OPR:	N/A	%
T值:	-0.52			
Z值:	0.83			

结果分析



注解

以上结论仅供参考

科室:

医生签名:

医院地址 大同瑞慈健康体检
地址 大同市平城区魏都大道79号

联系电话 0352-2824444
操作者 名燕凌

双源 CT 诊断图文报告

流水号: 2212290936

影像号: CT20240511033

姓名: 杨晓芳

年龄: 49 岁

性别: 女

检查设备: 西门子量子双源 CT

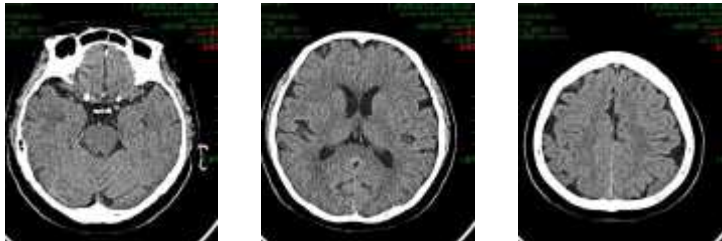体检号: 410579

申请医院: 本院

体检科室: 体检科

检查部位: CT 检查

经典图像:



影像所见:

颅脑结构双侧对称, 脑实质内未见异常密度。中线结构居中。脑沟、裂、池及脑室系统等未见异常。

影像诊断:

颅脑未见明显异常

报告医师: 剧艳军

检查日期: 2024-05-13

审核医师: 剧艳军

报告日期: 2024-05-13

超声诊断图文报告

流水号: 2212290936

影像号: 1567767

姓名: 杨晓芳

年龄: 49 岁

性别: 女

检查设备: Vivid E95

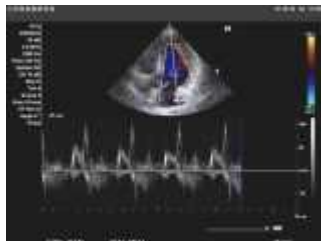
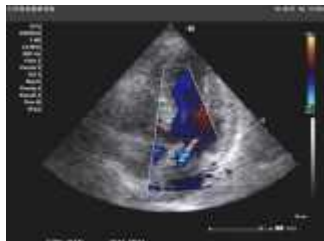体检号: 410579

申请医院: 本院

体检科室: 体检科

检查部位: 心脏彩超

经典图像:



影像所见:

超声测量 (单位: mm)

升主动脉内径 28 (32±3mm)

左房内径 29 (35mm)

室间隔 11 (8-11mm)

左室内径 39 (47±4mm)

左室后壁 11 (8-11mm)

EF74% (50-80%)

右室内径 25 (36±4mm)

右房内径 28 (36±4mm)

FS42% (28-41%)

主肺动脉内径 20 (23±3mm)

升主动脉内径正常, 心脏各腔室大小正常, 室间隔厚度正常, 左室壁未见明显节段性运动异常, CDFI: 二尖瓣瓣口可见少量反流血流信号, 余各瓣膜及启闭功能未见明显异常, 舒张期二尖瓣口血流频谱 E/A<1, 心包腔未见积液。

影像诊断:

1. 二尖瓣少量反流
2. 左室舒张功能减低

报告医师: 柴芳

检查日期: 2024-05-11

审核医师: 柴芳

报告日期: 2024-05-11

超声诊断图文报告

流水号: 2212290936

影像号: 1567790

姓名: 杨晓芳

年龄: 49 岁

性别: 女

检查设备: Vivid E95

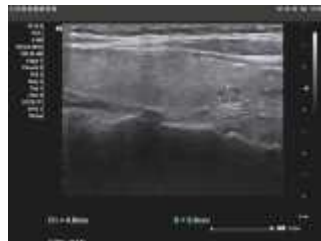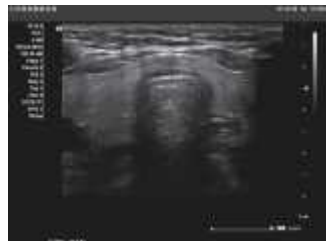体检号: 410579

申请医院: 本院

体检科室: 体检科

检查部位: 甲状腺彩超

经典图像:



影像所见:

甲状腺双侧叶形态正常, 包膜完整, 左侧叶探及大小约 0.5*0.4cm 低回声结节, 形态规则, 边界清, 余实质回声均匀, CDFI: 未见异常血流信号。

双侧颈部未见明显肿大淋巴结。

影像诊断:

甲状腺左侧叶结节 TI-RADS 3 级

报告医师: 柴芳

检查日期: 2024-05-11

审核医师: 柴芳

报告日期: 2024-05-11

超声诊断图文报告

流水号: 2212290936

影像号: 1567808

姓名: 杨晓芳

年龄: 49 岁

性别: 女

检查设备: Vivid E95

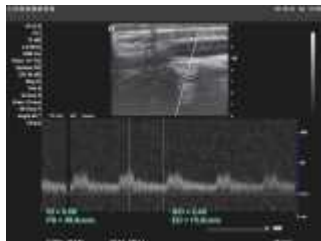
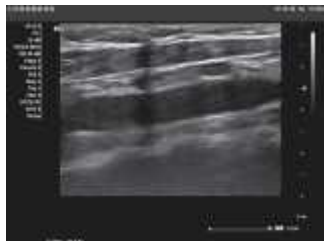体检号: 410579

申请医院: 本院

体检科室: 体检科

检查部位: 颈部血管彩超

经典图像:



影像所见:

右锁骨下动脉起始处、双侧颈总动脉、颈内、颈外动脉起始段内中膜不增厚, 内壁欠光滑, 管壁未见明确强回声斑。CDFI: 血流充盈好。PW: 频谱形态正常。

双侧椎动脉走行正常, 椎动脉内径正常, 管壁不厚, 管腔内为无回声, CDFI: 血流充盈好。PW: 频谱正常。

	内径 mm	流速 cm/s	RI
左侧椎动脉	3.3	33.2	0.66
右侧椎动脉	3.2	38.9	0.59

影像诊断:

双侧颈动脉、椎动脉未见明显异常

报告医师: 柴芳

检查日期: 2024-05-11

审核医师: 柴芳

报告日期: 2024-05-11

超声诊断图文报告

流水号: 2212290936

影像号: 1567805

姓名: 杨晓芳

年龄: 49 岁

性别: 女

检查设备: Vivid E95

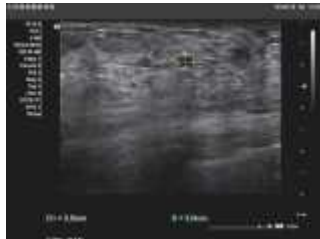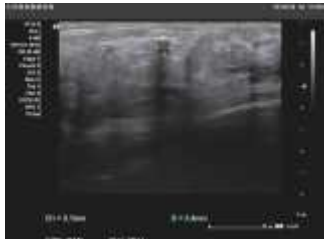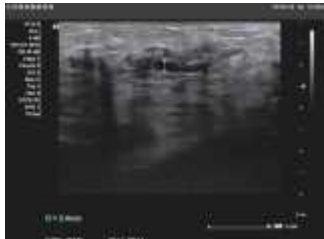体检号: 410579

申请医院: 本院

体检科室: 体检科

检查部位: 乳腺彩超

经典图像:



影像所见:

双侧乳腺腺体层次清晰, 左乳探及乳导管局限性扩张, 较宽处约 0.24cm, 右乳 7 点距乳头 3cm 处探及大小约 0.3*0.3cm 低回声结节, 形态规则, 边界清, 双乳均探及数个囊性回声, 右侧大者约 0.3*0.3cm, 左侧大者约 0.4*0.3cm, 均形态规则, 内透声好, CDFI: 未见异常血流信号。

双侧腋下未见明显肿大淋巴结。

影像诊断:

1. 左乳导管局限性扩张
2. 右乳结节 BI-RADS 3 级
3. 双乳多发囊肿 BI-RADS 2 级

报告医师: 柴芳

检查日期: 2024-05-11

审核医师: 柴芳

报告日期: 2024-05-11

超声诊断图文报告

流水号: 2212290936

影像号: 1567810

姓名: 杨晓芳

年龄: 49 岁

性别: 女

检查设备: Vivid E95

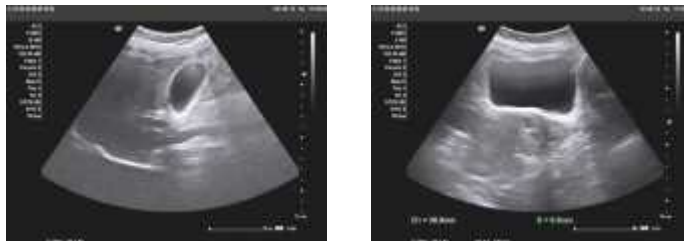
体检号: 410579

申请医院: 本院

体检科室: 体检科

检查部位: 全腹彩超

经典图像:



影像所见:

肝脏大小形态正常,包膜光滑完整,实质回声均匀,肝内管道系统走行清晰,门静脉及肝内胆管不扩张。
胆囊大小形态正常,壁不厚、欠光滑,囊壁探及数个点状强回声附着,后伴彗星尾,囊内透声好,肝外胆管不扩张。
胰腺大小形态正常,实质回声均匀,主胰管不扩张。
脾脏大小形态正常,实质回声均匀,脾门静脉不宽。
双肾大小形态正常,皮髓质分界清晰,集合系统未见分离,双侧输尿管未见扩张。
膀胱充盈佳,未见明显异常。
后位子宫,大小正常,肌壁回声均匀,内膜线清晰,厚 1.0cm,宫颈厚约 3.7cm,内见多个囊性回声,大者直径约 1.0cm,内透声好,左侧附件区探及大小约 3.2*2.5cm 囊性回声,内透声好,右侧附件区未见异常。

影像诊断:

1. 胆囊壁胆固醇结晶
2. 宫颈肥大伴多发那囊
3. 左侧附件区囊肿 建议复查

报告医师: 柴芳

检查日期: 2024-05-11

审核医师: 柴芳

报告日期: 2024-05-11