



2212290854

# 大同瑞慈健康体检

## 报 告 册

体检编号	410497	工号	343
姓名	刘春龙		
性别	男	年龄	46岁
单位	平城区税务局		
部门	平城区税务局		
联系电话	13803428585		
体检日期	2023-12-23		

尊敬的刘春龙先生您好！

首先，瑞慈健康体检全体员工欢迎您的光临，并对您的信任表示衷心的感谢！

您于 2023-12-23 （体检编号：410497）完成健康检查，本机构的各科医生已根据您的体检项目及结果，汇总成此份健康体检报告，并经总检医生审核。据此提出对您健康状况的综合分析及建议。

瑞慈健康体检倡导“大健康、大康复”，提出“健康是第一财富（Rich）”的人文理念。希望您仔细阅读并妥善地保管此份健康体检报告，并认真关注报告中的提示与建议，若您对报告内容有任何疑问，可直接与瑞慈健康体检客服部联系，进一步咨询。

健康体检咨询电话：**0352-2824444**

客户服务咨询电话：**0352-2830597**

**400-6112995**

瑞慈健康体检报告由下列内容组成：

第一部分：主检报告

第二部分：分科分项结果

第三部分：检验报告

第四部分：附表

## 主检报告

### 检查综述

- 1、【血 HP 检测】 幽门螺旋杆菌抗体检测(阳性 (+))
- 2、【同型半胱氨酸】 同型半胱氨酸偏高(17.44  $\mu\text{mol/L}$ )
- 3、【血脂四项】 动脉硬化指数偏高(3.31) 总胆固醇(CHOL)偏高(5.46  $\text{mmol/L}$ )
- 4、【尿液分析+尿沉渣】 粘液丝偏高(3 /HP)
- 5、【全腹彩超】 1. 中度脂肪肝 2. 肝囊肿 3. 前列腺多发钙化斑
- 6、【动脉硬化检测】 . 外周动脉僵硬度增高

### 医生建议

#### 【幽门螺旋杆菌抗体检测阳性】：

- (1) 建议往消化内科进一步诊断治疗，定期复查。
- (2) 幽门螺杆菌(Hp)感染是慢性胃炎、消化性溃疡的主要病因，也是非贲门胃癌的一个明确致病因子。Hp在普通人中的感染率为35%—87%，在胃炎和胃溃疡患者中的感染率超过90%。
- (3) 建议以下4类人群在消化内科医生的指导下接受根除Hp的治疗：消化性溃疡患者，以及有并发症(消化道出血、穿孔等)或接受过胃部手术的患者、低度恶性的胃黏膜相关淋巴样组织淋巴瘤患者、萎缩性胃炎患者、一级亲属(父母、兄弟姐妹)中有胃癌患者的Hp感染者。
- (4) 幽门螺杆菌(Hp)主要通过“人—人”、“粪—口”传播，Hp感染在家庭内有明显的聚集现象。如父母若感染了Hp，其子女感染的机会要比一般家庭高得多。因此，若家庭成员中有Hp感染者，用餐时最好采用“分食制”。

#### 【同型半胱氨酸偏高】：

- (1) 血同型半胱氨酸是一种含硫氨基酸，为蛋氨酸和半胱氨酸代谢过程中产生的重要中间产物。正常情况下，血同型半胱氨酸在体内能被分解代谢，浓度维持在较低水平。但在日常生活中由于原发性原因和继发性原因会影响血同型半胱氨酸代谢导致在血液中升高。
- (2) 同型半胱氨酸偏高称之为高同型半胱氨酸血症，产生的原因和遗传、环境、营养因素有很大关系。高同型半胱氨酸血症目前认为是冠心病、高血压、脑血管疾病重要的危险因素。建议日常生活中清淡饮食，多吃新鲜蔬菜水果，补充维生素成分，心内科诊治。

#### 【总胆固醇(CHOL)偏高】：

- (1) 总胆固醇是脂质的主要成分之一，其数量受年龄、家族、性别、饮食、遗传等多种因素影响。总胆固醇对人体生长发育以及新陈代谢有重要的作用，正常值是2.59—5.20 $\text{mmol/L}$ 。
- (2) 总胆固醇升高后，会增加类脂物质的堆积，会产生更多的血管斑块，进而增加心脑血管疾病的风险。大于5.21—5.69 $\text{mmol/L}$ 是胆固醇的临界偏高，即使是一个完全健康的人，只要总胆固醇 $>7.2\text{mmol/L}$ 或低密度脂蛋白 $>4.9\text{mmol/L}$ ，未来发生心脑血管的风险就明显增高，应该马上治疗。
- (3) 总胆固醇升高根据病因可分为两大类：一是原发性，是由于遗传因素缺陷所致，另一种是继发性，可引起其升高的疾病主要有糖尿病、高血压、甲减、肝肾疾病等。
- (4) 降低总胆固醇的治疗中，原发性偏高应积极应用降脂药，曾经选择他汀类药物，胆固醇任不能达标的，可联合用药(如依折麦布等)。
- (5) 如果总胆固醇偏高，且患者有糖尿病、高血压、甲减、肝肾疾病或者已经发生心脑血管疾病的人更应积极用药，控制降低疾病风险。

(6)戒烟，增强运动，采用低脂、低糖饮食，少食富含脂肪、胆固醇及饱和脂肪酸的食物，多进食蔬菜、水果、豆制品、粗粮、鱼和高纤维食品。

(7)必要时在医师指导下使用降脂药物治疗，并前往内分泌科复诊。

**【动脉硬化指数偏高】：**

(1)动脉硬化指数偏高，提示动脉硬化的风险性会更高，也就是心脑血管疾病的发病率会相对较高。建议控制血脂、血糖，少吃油腻食物，多吃蔬菜水果，加强锻炼，减轻体重。

**【粘液丝偏高】：**

(1)尿常规中粘液丝是由尿路中细胞分泌出来的，在有尿路感染时分泌会明显增多，且伴有炎症细胞的出现。  
(2)粘液丝偏高，可分为生理性偏高和病理性偏高两种，生理性偏高一般是由于喝水较少导致的尿液浓缩，一般在喝水后就能达到稀释的效果。

(3)病理性的粘液丝偏高是由于泌尿系炎症或者是前列腺炎导致的，需要注意观察，多喝水，同时有白细胞等炎症细胞增多时，应及时服用抗感染药物治疗。如果仅有粘液丝的增多而没有白细胞等炎症细胞增多时，尿路有炎症的可能性不大。

(4)建议平时饮食注意清淡，多喝水，少吃油腻和辛辣的食物，要注意个人清洁卫生，勤洗阴部，注意休息。

**【肝囊肿】：**

(1)肝囊肿，通俗说就是肝脏中的水泡。绝大多数的肝囊肿都是先天性的，即因先天发育的某些异常导致了肝囊肿形成。

(2)肝囊肿病因大多数系肝内小胆管发育障碍所致，单发性肝囊肿的发生是由于异位胆管造成。肝囊肿生长缓慢，所以可能长期或终生无症状，其临床表现也随囊肿位置、大小、数目以及有无压迫邻近器官和有无并发症而异。

(3)肝囊肿是一种较常见的肝脏良性疾病，一般没有什么症状，也不会影响肝功。5CM以下的肝囊肿一般不需要特殊治疗。当囊肿长大到一定程度，可能会压迫胃肠道而引起症状，如上腹不适饱胀；也有因囊肿继发细菌感染而有腹痛、发热的。

(4)肝囊肿首次发现，建议作MRI或CT检查，除外肝内其它占位性病变。

(5)过大的肝囊肿，对肝脏本身或周围的器官有压迫症状的，或有炎症的，往外科治疗。

(6)已确诊为肝囊肿，动态观察，定期B超检查进行对照，监测囊肿大小。

(7)解除顾虑和紧张情绪，保持良好心态，切忌大怒。

(8)多食新鲜蔬菜和水果，保持大便通畅，防止便秘；保证营养，宜食清淡富含蛋白质的食物为主；限制饮酒。

(9)不宜剧烈运动，防止过度用力，以免增加腹腔压力。

(10)如有症状请及时就诊。

**【中度脂肪肝】：**

(1)脂肪肝是指肝脏被脂肪浸润，为一种多病因引起的获得性疾病。

(2)脂肪肝是以肝细胞脂肪变性和脂肪蓄积为病理特征，最常见易患因素有超重或肥胖、进食油腻食物、高脂血症（尤其甘油三酯升高）、营养失调（营养过量或不足）、饮酒、高脂血症、少运动、糖耐量异常、减肥造成体重急剧下降、营养不良、中毒和药物等。

(3)当肝内脂类（主要为甘油三酯）含量超过肝重的5%时为脂肪肝。脂肪肝是一个常见的临床现象，不是一个独立性的疾病。

(4)值得注意的是，过多的脂肪在肝组织、肝细胞内浸润，引起肝细胞肿大，严重可致肝硬化。脂肪肝是可逆性的，合理饮食、运动及治疗后可恢复。

(5)合理控制饮食，控制总摄入量，低盐、低脂和低糖类饮食，少吃动物内脏，多吃蔬菜水果；

(6)控制危险因素，如控制体重、改善胰岛素抵抗、调整血脂紊乱，戒酒、戒烟，坚持长期有氧运动，加强体育锻炼；

(7)定期复查腹部彩超、血脂、肝功能。

**【前列腺多发钙化斑】：**

(1)1、前列腺钙化斑大多数是由于前列腺炎症之后，前列腺内部组织局部出现了纤维化、钙质沉积而引起的。多数患者都是在体检时通过彩超检查时发现的，一般情况没有不适症状不需治疗。2、部分患者如有不适症状，建议前往泌尿科诊断治疗。

**【外周动脉僵硬度增高】：**

(1)动脉硬化是全身性粥样硬化在肢体局部表现，是全身性动脉内膜及其中膜呈退行性、增生性改变，使血管壁变硬缩小，失去弹性，从而继发血栓形成致使远端血流量进行性减少或中断。

(2)要均衡饮食，要防止其他疾病引起的动脉粥样硬化，如糖尿病、肥胖、高血压。少吃含油脂和胆固醇多的食品，减少盐的摄入，多吃富含高密度脂蛋白的鱼类、海鲜。戒烟限酒，控制体重，保持良好的心态。通过适量的运动，可以明显改善动脉粥样硬化。必要时内科咨询及诊治。

汇总医生： 樊兴国

主检日期： 2023-12-25

主检医生：

## 分科结果

## 内科

项目名称	检查结果	项目名称	检查结果
心率	78 次/min	心律	齐
心脏杂音	无	心界	正常
肺部	正常	呼吸音	呼吸音清
啰音	未闻及	叩诊	叩诊呈清音
腹部触诊	腹部平软	发育	正常
肝胆	肋下未触及	脾脏	肋下未触及
双肾	无叩击痛	肠鸣音	正常
营养	良好	神经系统	正常
生理反射	生理反射存在	病理反射	病理反射未引出
颅神经	正常	运动功能	正常
深浅感觉	正常	其它	无异常发现
既往史	无		

**\*小结：**

未见异常

操作员：杨淑兰

检查日期：2023-12-23

检查医生：杨淑兰

## 检验报告

## 尿液分析+尿沉渣

项目名称	检查结果	单位	参考值	提示
白细胞尿	0	个/ul	0--13	
上皮细胞(EC)	0	/HP	0--28	
管型(CAST)	0	个/ul	0--1	
霉菌(尿)	0	/HP	0--0	
结晶	0	/HP	0--10	
透明度(CLA)	清亮			
胆红素(BIL)	-		阴性	
隐血(ERY)	-		阴性	
小圆上皮细胞(SRC)	0	个/ul	0--0	
维生素C	-		阴性	
异常红细胞	0	个/ul	0--3	
红细胞(正常)	0	个/ul	0--6	
鳞状上皮细胞	0	个/ul	0--0	
粘液丝	3	个/ul	0--0	↑
颜色(Colour)	淡黄色			
尿葡萄糖(GLU)	-		阴性	
酮体(KET)	-		阴性	
比重(SG)	1.020		1.003--1.030	
酸碱度(PH)	6.0		4.5--8.0	
尿蛋白质(PRO)	-		阴性	
尿胆原(URO)	-		阴性	
亚硝酸盐(NIT)	-		阴性	
红细胞(尿)(RBC)	0	个/ul	0--6	
尿白细胞(LEU)	-		阴性	

\*小结:

粘液丝偏高(3 /HP)

操作员：赵伟 检查日期:2023-12-23 检查医生:陈建国

血常规（五分类）

项目名称	检查结果	单位	参考值	提示
白细胞(WBC)	6.65	10 <sup>9</sup> /L	3.5--9.5	
淋巴细胞绝对值(LY#)	2.53	10 <sup>9</sup> /L	1.1--3.2	
淋巴细胞百分比(LY%)	38.0	%	20--50	
中性粒细胞绝对值(GR#)	3.42	10 <sup>9</sup> /L	1.8--6.3	
中性粒细胞百分比(GR%)	51.6	%	40--75	
嗜碱性粒细胞绝对值(BA#)	0.06	10 <sup>9</sup> /L	0--0.06	
嗜碱性粒细胞百分比(BA%)	0.9	%	0--1.0	
嗜酸性粒细胞绝对值(EO#)	0.26	10 <sup>9</sup> /L	0.02--0.52	
嗜酸性粒细胞百分比(EO%)	3.8	%	0.4--8.0	
血小板(PLT)	223	10 <sup>9</sup> /L	125--350	
血小板分布宽度(PDW)	16.3	%	15--17	
平均血小板体积(MPV)	10.6	fl	6.0--14.0	
血小板压积(PCT)	0.236	%	0.11--0.28	
红细胞(RBC)	5.07	10 <sup>12</sup> /L	4.3--5.8	
血红蛋白	154	g/L	130--175	
红细胞压积(HCT)	46.2	%	40--50	
红细胞平均体积(MCV)	91.0	fl	82--100	
平均血红蛋白含量(MCH)	30.4	pg	27--34	
平均血红蛋白浓度(MCHC)	334	g/L	316--354	
单核细胞绝对值(MO#)	0.38	10 <sup>9</sup> /L	0.1--0.60	
单核细胞百分比(MO%)	5.7	%	3--10	
红细胞分布宽度标准差	44.6	fl	35--56	

(RDW-SD)				
红细胞分布宽度变异系数 (RDW-CV)	12.8	%	10.6--16.6	
大血小板比率	31.3	%	11--45	
大血小板数目	70	10 <sup>9</sup> /L	30--90	
未成熟粒细胞数目	0.02	10 <sup>9</sup> /L	0--999	
未成熟粒细胞百分比	0.3	%	0--100	
有核红细胞数目	0.000	10 <sup>9</sup> /L	0--9999	
有核红细胞百分比	0.00	/100WBC	0--9999	

**\*小结:**

未见异常

操作员：乔叶 检查日期:2023-12-23 检查医生:陈建国

**血 HP 检测**

项目名称	检查结果	单位	参考值	提示
幽门螺旋杆菌抗体检测	阳性 (+)		阴性 (-)	*

**\*小结:**

幽门螺旋杆菌抗体检测(阳性 (+) )

操作员：余雅倩 检查日期:2023-12-23 检查医生:陈建国

**肾功三项**

项目名称	检查结果	单位	参考值	提示
肌酐(CREA)	76.00	umol/L	57--97	
尿酸(UA)	326.00	umol/L	200--420	
尿素测定 (Urea)	4.70	mmol/L	3.1--8.0	

**\*小结:**

未见异常

操作员：王小雪 检查日期:2023-12-23 检查医生:陈建国

### 空腹血糖

项目名称	检查结果	单位	参考值	提示
葡萄糖(GLU)	5.03	mmol/L	3.89--6.1	

**\*小结:**

未见异常

操作员：王小雪 检查日期:2023-12-23 检查医生:陈建国

### 同型半胱氨酸

项目名称	检查结果	单位	参考值	提示
同型半胱氨酸	17.44	umol/L	0--15	↑

**\*小结:**

同型半胱氨酸偏高(17.44 umol/L)

操作员：王小雪 检查日期:2023-12-23 检查医生:陈建国

### 血脂四项

项目名称	检查结果	单位	参考值	提示
动脉硬化指数	3.31		1.31--3.19	↑
总胆固醇(CHOL)	5.46	mmol/L	2.59--5.2	↑
甘油三脂(TG)	1.50	mmol/L	0.7--1.7	
低密度脂蛋白(LDL)	3.77	mmol/L	0--4.13	
高密度脂蛋白(HDL)	1.14	mmol/L	0.77--1.55	

**\*小结:**

动脉硬化指数偏高(3.31) 总胆固醇(CHOL)偏高(5.46 mmol/L)

操作员：王小雪 检查日期:2023-12-23 检查医生:陈建国

### 肝功能三项

项目名称	检查结果	单位	参考值	提示
------	------	----	-----	----

γ-谷氨酰转肽酶(GGT)	37.0	U/L	10--60	
丙氨酸氨基转移酶(ALT)	30.00	U/L	9--50	
门冬氨酸氨基转移酶(AST)	28.00	U/L	15--40	
谷草比谷丙	0.93		0.4--2.5	

**\*小结:**

未见异常

操作员：王小雪 检查日期:2023-12-23 检查医生:陈建国



## 双源 CT 诊断图文报告

流水号: 2212290854

影像号: CT20231223086

姓名: 刘春龙

年龄: 46 岁

性别: 男

检查设备: 西门子量子双源 CT

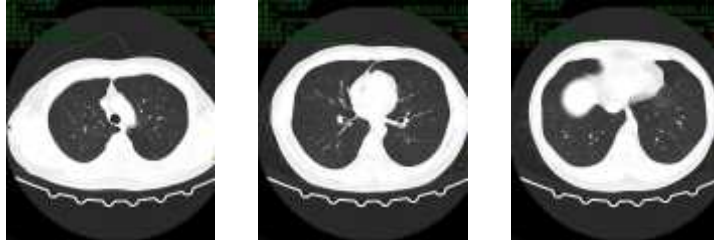体检号: 410497

申请医院: 本院

体检科室: 体检科

检查部位: CT 检查

经典图像:



影像所见:

胸廓对称, 骨性肋骨完整, 胸壁软组织结构良好, 两肺支气管血管纹理走行分布良好, 支气管束结构清晰, 双肺通气良好。肺门结构未见异常。纵隔无偏移, 段以上支气管通畅。心影及大血管形态结构正常, 纵隔内未见肿大淋巴结。胸膜未见异常。

影像诊断:

胸部未见明显异常

报告医师: 剧艳军

检查日期: 2023-12-24

审核医师: 剧艳军

报告日期: 2023-12-24

## 超声诊断图文报告

流水号: 2212290854

影像号: 1495204

姓名: 刘春龙

年龄: 46 岁

性别: 男

检查设备: Vivid E95

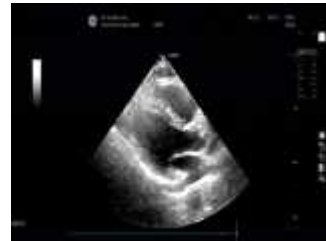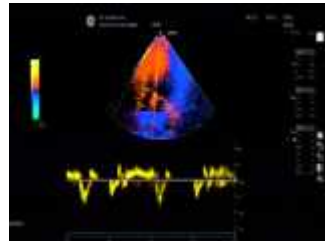
体检号: 410497

申请医院: 本院

体检科室: 体检科

检查部位: 心脏彩超

经典图像:



影像所见:

超声测量 (单位: mm)

升主动脉内径 25 (32±3mm)

左房内径 30 (35mm)

室间隔 10 (8-11mm)

左室内径 39 (47±4mm)

左室后壁 9 (8-11mm)

EF66% (50-80%)

右室内径 25 (36±4mm)

右房内径 28 (36±4mm)

FS36% (28-41%)

主肺动脉内径 20 (23±3mm)

升主动脉内径正常, 心脏各腔室大小正常, 室间隔厚度正常, 左室壁未见明显节段性运动异常, 各瓣膜及启闭功能未见明显异常, 舒张期二尖瓣口血流频谱 E/A>1, 心包腔未见积液。

影像诊断:

心脏结构及功能未见明显异常

报告医师: 陈玉荣

检查日期: 2023-12-23

审核医师: 陈玉荣

报告日期: 2023-12-23

## 超声诊断图文报告

流水号: 2212290854

影像号: 1495194

姓名: 刘春龙

年龄: 46岁

性别: 男

检查设备: Vivid E95

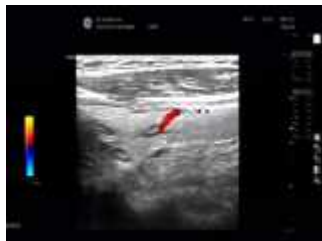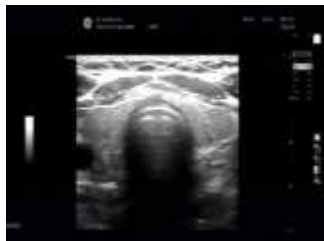体检号: 410497

申请医院: 本院

体检科室: 体检科

检查部位: 甲状腺彩超

经典图像:



影像所见:

甲状腺双侧叶形态正常, 包膜完整, 实质回声均匀, CDFI: 未见异常血流信号。  
双侧颈部未见明显肿大淋巴结。

影像诊断:

甲状腺双侧叶未见异常

报告医师: 陈玉荣

检查日期: 2023-12-23

审核医师: 陈玉荣

报告日期: 2023-12-23

## 超声诊断图文报告

流水号: 2212290854

影像号: 1495200

姓名: 刘春龙

年龄: 46 岁

性别: 男

检查设备: Vivid E95

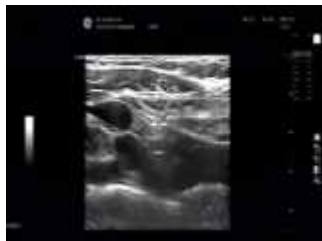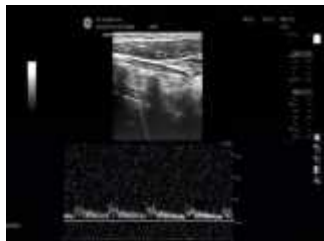体检号: 410497

申请医院: 本院

体检科室: 体检科

检查部位: 颈部血管彩超

经典图像:



影像所见:

右锁骨下动脉起始处、双侧颈总动脉、颈内、颈外动脉起始段内中膜不增厚，内壁欠光滑，管壁未见明确强回声斑。CDFI: 血流充盈好。PW: 频谱形态正常。

双侧椎动脉走行正常，椎动脉内径正常，管壁不厚，管腔内为无回声，CDFI: 血流充盈好。PW: 频谱正常。

影像诊断:

双侧颈动脉、椎动脉未见明显异常

报告医师: 陈玉荣

检查日期: 2023-12-23

审核医师: 陈玉荣

报告日期: 2023-12-23

## 超声诊断图文报告

流水号: 2212290854

影像号: 1495207

姓名: 刘春龙

年龄: 46岁

性别: 男

检查设备: Vivid E95

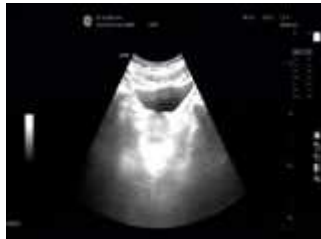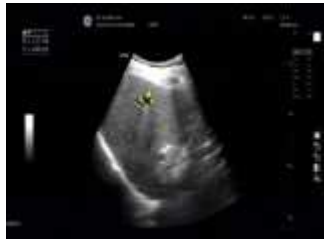体检号: 410497

申请医院: 本院

体检科室: 体检科

检查部位: 全腹彩超

经典图像:



影像所见:

肝脏大小形态正常,包膜光滑完整,肝内探及大小约1.2\*0.9cm囊性回声,内透声好,余实质回声细腻增强,肝内管道系统走行欠清晰,门静脉及肝内胆管不扩张。

胆囊大小形态正常,壁不厚、光滑,囊内透声好,肝外胆管不扩张。

胰腺大小形态正常,实质回声均匀,主胰管不扩张。

脾脏大小形态正常,实质回声均匀,脾门静脉不宽。

双肾大小形态正常,皮髓质分界清晰,集合系统未见分离,双侧输尿管未见扩张。

膀胱充盈尚可,壁光滑,内清晰。

前列腺形态正常,大小正常,实质回声欠均匀,内探及数个强回声斑,大者直径约0.3cm。

影像诊断:

1. 中度脂肪肝
2. 肝囊肿
3. 前列腺多发钙化斑

报告医师: 陈玉荣

检查日期: 2023-12-23

审核医师: 陈玉荣

报告日期: 2023-12-23