



2212290774

# 大同瑞慈健康体检

## 报 告 册

体检编号	410419	工号	265
姓名	郭兴军 1		
性别	男	年龄	42 岁
单位	平城区税务局		
部门	平城区税务局		
联系电话	13835243408		
体检日期	2025-02-19		

尊敬的郭兴军 1 先生您好！

首先，瑞慈健康体检全体员工欢迎您的光临，并对您的信任表示衷心的感谢！

您于 2025-02-19 （体检编号：410419）完成健康检查，本机构的各科医生已根据您的体检项目及结果，汇总成此份健康体检报告，并经总检医生审核。据此提出对您健康状况的综合分析及建议。

瑞慈健康体检倡导“大健康、大康复”，提出“健康是第一财富（Rich）”的人文理念。希望您仔细阅读并妥善地保管此份健康体检报告，并认真关注报告中的提示与建议，若您对报告内容有任何疑问，可直接与瑞慈健康体检客服部联系，进一步咨询。

健康体检咨询电话：0352-2824444

客户服务咨询电话：0352-2830597

400-6112995

瑞慈健康体检报告由下列内容组成：

第一部分：主检报告

第二部分：分科分项结果

第三部分：检验报告

第四部分：附表

## 主检报告

### 检查综述

- 1、【身高、体重、血压】 (1) 体重指数 29.57：超重
- 2、【内科】 (1) 先心病手术（房缺修补术）
- 3、【血常规（五分类）】 红细胞压积(HCT)偏高(51.8 %)
- 4、【肾功三项】 尿酸(UA)偏高(530.00 umol/L)
- 5、【同型半胱氨酸】 同型半胱氨酸偏高(41.30 umol/L)
- 6、【肝功能三项】 丙氨酸氨基转移酶(ALT)偏高(87.00 U/L)
- 7、【尿液分析+尿沉渣】 维生素 C+- 鳞状上皮细胞偏高(1 /HP)
- 8、【心电图】 1. 窦性心律 2. 心电图轴左偏 3. 不完全性右束支阻滞
- 9、【甲状腺彩超】 甲状腺左侧叶结节 TI-RADS 3 级
- 10、【动脉硬化检测】 1. 单纯收缩期高血压
- 11、【眼科】 (1) 镜 0.6

### 医生建议

#### 【超重】：

- (1) 体重指数是判断体重超标或偏低的主要指标。体重是反映和衡量一个人健康状况的重要标志之一，过胖和过瘦都不利于健康，身高体重不协调也不会给人以美感。体重的变化，还会直接反映身体长期的热量平衡状态。
- (2) 当需要比较及分析一个人的体重对于不同身高的人所带来的健康影响时，体重指数是一个中立而可靠的指标。其主要适用于需要体重测试、体型肥胖和全身检查的人群。
- (3) 体重指数（BMI）是世界卫生组织推荐的国际统一使用的肥胖分型标准，也是目前国际上常用的衡量人体胖瘦程度以及是否健康的一个标准，其计算方式为： $BMI = \text{体重（千克）} / \text{身高（米} \times \text{米）}$ 。成人的标准值是 BMI 18.5-23.9 之间。低于 18.5 为体重指数偏低；高于 23.9 则为体重指数偏高。
- (4) 一般表现为体重超重或肥胖，超重及肥胖会出现一系列代谢性疾病，如高血压、高血糖、高血脂、高尿酸血症等，所以体重指数偏高者一定要注意控制体重。
- (5) 合理控制饮食，食品多样化，食物纤维可适量增加，饮食规律，避免暴饮暴食，低盐、低脂饮食为主，减少高热量食物的摄入。
- (6) 加强体育锻炼，每天最少保持 30 分钟的中等强度运动。鼓励每天至少快步走 6000 步比较健康。肥胖患者不适合较剧烈的运动，会加重膝关节的负担，可以选择游泳、划船等对膝关节负荷较小的运动。
- (7) 定期检查血糖、血脂、肝功、肝脏 B 超等，积极治疗基础性疾病。
- (8) 减少热量摄取及增加热量消耗。强调以健康行为、饮食、运动为主的综合治疗。

#### 【先心病手术（房缺修补术）】：

- (1) 建议心血管科随诊复查

#### 【红细胞压积(HCT)偏高】：

- (1) 供内科结合临床参考。
- (2) 如果明显升高，复查血常规。

#### 【尿酸(UA)偏高】：

- (1) 尿酸（UA）是体内嘌呤代谢的最终产物。食物中的核酸分解生成嘌呤，体内组织中的核酸分解成嘌呤核苷，嘌呤和嘌呤核苷经过分解脱氨及氧化作用生成尿酸（UA）。

(2)大部分的尿酸由肾脏排出，其余在肝脏分解破坏或随胆汁排泄。肾脏在排泄尿酸过程中，由肾小球滤出尿酸，若肾功能不好的人，排泄功能差，尿中排出的尿酸少了，血尿酸就会增高。

(3)常见于肾脏疾病（如急性慢性肾炎、肾结核、肾积水晚期等）；还可见于长期吃高嘌呤食物，如动物内脏、海鲜、贝类等，这种情况下，若不控制饮食，导致嘌呤长期偏高，即使肾功能正常，也会受高浓度尿酸的影响。

(4)另外，需要警惕的是，若尿酸长期偏高，会由尿酸盐结晶沉积引起痛风性关节炎、慢性间质性肾炎，血尿酸增高是诊断痛风的主要依据。

(5)应避免食用含嘌呤高的食物，如各种动物内脏、豆制品、海鲜等，不要喝酒，尤其是啤酒。忌酸性食物，忌醋，多喝水，每日尿量在2公升以上，碱化尿液。

(6)必要时在肾内科医生指导下进行降尿酸治疗，定期复查。

#### 【同型半胱氨酸偏高】：

(1)血同型半胱氨酸是一种含硫氨基酸，为蛋氨酸和半胱氨酸代谢过程中产生的重要中间产物。正常情况下，血同型半胱氨酸在体内能被分解代谢，浓度维持在较低水平。但在日常生活中由于原发性原因和继发性原因会影响血同型半胱氨酸代谢导致在血液中升高。

(2)同型半胱氨酸偏高称之为高同型半胱氨酸血症，产生的原因和遗传、环境、营养因素有很大关系。高同型半胱氨酸血症目前认为是冠心病、高血压、脑血管疾病重要的危险因素。建议日常生活中清淡饮食，多吃新鲜蔬菜水果，补充维生素成分，心内科诊治。

#### 【丙氨酸氨基转移酶(ALT)偏高】：

(1)丙氨酸氨基转移酶主要存在于肝细胞内，还分布在心肌、骨骼肌、肾脏等部位。肝脏轻度损伤就可能引起肝细胞膜破坏，导致丙氨酸转氨酶释放入血，是肝细胞损害的敏感指标，其增高的程度与肝细胞被破坏的程度成正比。

(2)丙氨酸氨基转移酶具有临床意义的升高一般要大于正常值的2-3倍。如果是生理性的升高多是由于剧烈运动、熬夜、饮酒、感冒、过量食用油腻食物后，致使丙氨酸氨基转移酶轻度升高。

(3)丙氨酸氨基转移酶病理性升高多由于病毒性肝炎、肝硬化、酒精肝、药物性肝病、脂肪肝、胆囊炎等疾病造成，除了肝胆疾病外，心脏疾病、骨骼疾病等，也可使丙氨酸氨基转移酶升高。

(4)发现了丙氨酸氨基转移酶升高，排除生理性的原因外，如果超过正常值的两倍，则需要明确升高的原因。首先完善彩超、各型肝炎病毒等检查，如果经复查仍偏高者，应前往消化内科咨询，结合临床治疗。

(5)平时生活中应清淡饮食、戒烟限酒、避免劳累，多食新鲜果蔬，尤其是富含V-C的水果蔬菜。

#### 【鳞状上皮细胞偏高】：

(1)在生理情况下，机体正常的新陈代谢都会引起鳞状上皮细胞的脱离，这是一种正常的机体现象。如果长时间出现鳞状上皮细胞偏高的现象时，则有可能是尿路感染、泌尿系统结石等因素导致，应及时往泌尿外科进一步诊断治疗。

#### 【维生素C+-】：

(1)尿液中维生素C阳性，一般提示饮食中摄入维生素C含量较高的食物，引起尿液中维生素C呈阳性反应。建议定期复查尿常规。

#### 【不完全性右束支阻滞】：

(1)建议心血管内科就诊；定期复查。

#### 【心电图左偏】：

(1)生理情况下可见于肥胖、妊娠。病理情况下可见于左心室肥厚、完全性左束支传导阻滞、左前分支阻滞、下壁心梗。

(2)无症状者无需特殊治疗，定期复查心电图。有症状（心悸、心慌、胸闷）请往心内科治疗，并请治疗引起心电图左偏的相关疾病。定期复查心电图。

#### 【甲状腺左侧叶结节】：

(1)甲状腺结节是一种常见的甲状腺疾病，很多甲状腺疾病可表现为结节，如可由甲状腺退行性变、炎症、自身免疫性及新生物等多种病变所致。甲状腺结节在各个年龄段的男女人群中均可见到，但中年女性中较多。

(2) 甲状腺结节分良性和恶性两大类，良性的占绝大多数，恶性者不足 1%，判断甲状腺结节的良恶主要依靠病史、体格检查、放射性核素扫描、穿刺细胞学检查。

(3) 建议往外科就诊，进一步检查，明确诊断，结合临床诊治并定期复查。

**【单纯收缩期高血压】：**

(1) 所谓单纯收缩期高血压，顾名思义是指一个人的舒张压（即低压）不高，仅仅是收缩压（即高压）超过正常范围。

(2) 单纯收缩期高血压标准为收缩压在 140mmHg 以上，舒张压为 90mmHg 以下。如果收缩压在 140-149mmHg，又称单纯收缩期临界高血压。由于单纯收缩期高血压大部分发生在 60 岁以上的老年人，故又称老年单纯收缩期高血压。

(3) 当病人患动脉硬化、甲状腺功能亢进、主动脉关闭不全、体循环动静脉瘘、动脉导管未闭及原因不明的高动力循环状态时，也常伴有收缩期高血压，但这些不包括在单纯收缩期高血压范围内。

(4) 劳逸结合，保持良好身心状态。避免各种诱因：如情绪低落、紧张等。改进生活方式，适当低盐、低脂、低胆固醇饮食，戒烟酒。必要时心血管专科诊治，定期复诊。

(5) 平时应低盐（每天 5~10g）、低脂饮食（少吃动物脂肪与内脏）；忌烟限酒。遵照医嘱坚持服药，定期测量血压，宜控制在 140/90mmHg 以下，若合并有糖尿病和肾病，要把血压控制在 130/80mmHg 以下。

(6) 血压到正常水平时，说明此时选用的降压药和治疗方案基本合适，但并不意味着高血压已被“治愈”，应坚持治疗。若盲目自行停药或间断服药，常会使血压波动很大，而加重心、脑、肾和血管的损害。

汇总医生： 丁昊炜

主检日期： 2025-02-20

主检医生：

### 分科结果

#### 身高、体重、血压

项目名称	检查结果	项目名称	检查结果
身高	192cm	体重	109kg
血压	132/70mmHg		

**\*小结:**

(1) 体重指数 29.57: 超重

操作员: 赵婉如 检查日期: 2025-02-19 检查医生: 名燕凌

#### 内科

项目名称	检查结果	项目名称	检查结果
心率	64 次/min	心律	齐
心脏杂音	无	心界	正常
肺部	正常	呼吸音	呼吸音清
啰音	未闻及	叩诊	叩诊呈清音
腹部触诊	腹部平软	发育	正常
肝胆	肋下未触及	脾脏	肋下未触及
双肾	无叩击痛	肠鸣音	正常
营养	良好	神经系统	正常
生理反射	生理反射存在	病理反射	病理反射未引出
颅神经	正常	运动功能	正常
深浅感觉	正常	既往史	先心病手术 (房缺修补术)
其它	无异常发现		

**\*小结:**

(1) 先心病手术 (房缺修补术)

操作员: 名燕凌 检查日期: 2025-02-19 检查医生: 名燕凌

外科（男）

项目名称	检查结果	项目名称	检查结果
皮肤	正常	甲状腺	无肿大
脊椎	无畸形	浅表淋巴结	无肿大
肛门	拒检	前列腺	未检
泌尿外生殖器	正常	四肢关节	未见异常
腹股沟	未见异常	足背动脉	正常
紫绀	无	色素沉着	无
脱毛	无	脱色	无
浮肿	无	皮下结节	无
头颅	正常	颈部	正常
乳腺	正常	脊柱	正常
直肠	未检	皮肤黄疸	无
四肢	活动正常	其他	无

\*小结:

未见异常

操作员：谷岱清 检查日期:2025-02-19 检查医生：谷岱清

眼科

项目名称	检查结果	项目名称	检查结果
视力(左)	镜 0.6	视力(右)	镜 1.0
辨色力	正常	眼睑	正常
结膜	正常	泪器	正常
角膜	正常	虹膜	正常
瞳孔	正常	晶状体	正常
玻璃体	正常	眼底	未见异常

\*小结:

(1) 镜 0.6

操作员：田野青 检查日期:2025-02-19 检查医生：田野青

耳鼻喉科

项目名称	检查结果	项目名称	检查结果
听力(左)	正常	听力(右)	正常
外耳道	正常	鼓膜	正常
鼻窦	正常	鼻中隔	正常
鼻腔	正常	扁桃体	无肿大
嗅觉	正常	咽喉	正常

\*小结：  
未见异常

操作员：裴文兴 检查日期：2025-02-19 检查医生：裴文兴

口腔科

项目名称	检查结果	项目名称	检查结果
唇颊	正常	齿	右上第三磨牙无对颌牙
齿龈	正常	牙周	正常
舌腭	正常	腮腺	正常
颌下腺	正常	颞下颌关节	正常

\*小结：  
未见异常

操作员：龚富生 检查日期：2025-02-19 检查医生：龚富生

## 检验报告

## 尿液分析+尿沉渣

项目名称	检查结果	单位	参考值	提示
白细胞尿	0	个/u1	0--13	
上皮细胞(EC)	1	/HP	0--28	
管型(CAST)	0	个/u1	0--1	
霉菌(尿)	0	/HP	0--0	
结晶	0	/HP	0--10	
透明度(CLA)	清亮			
胆红素(BIL)	-		阴性	
隐血(ERY)	-		阴性	
小圆上皮细胞(SRC)	0	个/u1	0--0	
维生素C	+-		阴性	
异常红细胞	0	个/u1	0--3	
红细胞(正常)	0	个/u1	0--6	
鳞状上皮细胞	1	个/u1	0--0	↑
粘液丝	0	个/u1	0--0	
颜色(Colour)	淡黄色			
尿葡萄糖(GLU)	-		阴性	
酮体(KET)	-		阴性	
比重(SG)	1.025		1.003--1.030	
酸碱度(PH)	6.5		4.5--8.0	
尿蛋白质(PRO)	-		阴性	
尿胆原(URO)	-		阴性	
亚硝酸盐(NIT)	-		阴性	
红细胞(尿)(RBC)	0	个/u1	0--6	
尿白细胞(LEU)	-		阴性	

**\*小结：**

维生素 C+- 鳞状上皮细胞偏高(1 /HP)

操作员：赵伟 检查日期:2025-02-19

检查医生:康建忠

**血常规（五分类）**

项目名称	检查结果	单位	参考值	提示
白细胞(WBC)	5.51	10 <sup>9</sup> /L	3.5--9.5	
淋巴细胞绝对值(LY#)	2.05	10 <sup>9</sup> /L	1.1--3.2	
淋巴细胞百分比(LY%)	37.2	%	20--50	
中性粒细胞绝对值(GR#)	2.92	10 <sup>9</sup> /L	1.8--6.3	
中性粒细胞百分比(GR%)	53.1	%	40--75	
嗜碱性粒细胞绝对值(BA#)	0.04	10 <sup>9</sup> /L	0--0.06	
嗜碱性粒细胞百分比(BA%)	0.6	%	0--1.0	
嗜酸性粒细胞绝对值(E0#)	0.13	10 <sup>9</sup> /L	0.02--0.52	
嗜酸性粒细胞百分比(E0%)	2.4	%	0.4--8.0	
血小板(PLT)	213	10 <sup>9</sup> /L	125--350	
血小板分布宽度(PDW)	16.3	%	15--17	
平均血小板体积(MPV)	10.7	f1	6.0--14.0	
血小板压积(PCT)	0.227	%	0.11--0.28	
红细胞(RBC)	5.74	10 <sup>12</sup> /L	4.3--5.8	
血红蛋白	170	g/L	130--175	
红细胞压积(HCT)	51.8	%	40--50	↑
红细胞平均体积(MCV)	90.3	f1	82--100	
平均血红蛋白含量(MCH)	29.6	pg	27--34	
平均血红蛋白浓度(MCHC)	328	g/L	316--354	
单核细胞绝对值(MO#)	0.37	10 <sup>9</sup> /L	0.1--0.60	
单核细胞百分比(MO%)	6.7	%	3--10	
红细胞分布宽度标准差(RDW-SD)	43.4	f1	35--56	
红细胞分布宽度变异系数(RDW-CV)	12.8	%	10.6--16.6	

大血小板比率	29.8	%	11--45	
大血小板数目	63	$10^9/L$	30--90	
未成熟粒细胞数目	0.02	$10^9/L$	0--999	
未成熟粒细胞百分比	0.4	%	0--100	
有核红细胞数目	0.000	$10^9/L$	0--9999	
有核红细胞百分比	0.00	/100WBC	0--9999	

**\*小结:**

红细胞压积 (HCT) 偏高 (51.8 %)

操作员：刘慧芳 检查日期:2025-02-19 检查医生:康建忠

**血 HP 检测**

项目名称	检查结果	单位	参考值	提示
幽门螺旋杆菌抗体检测	阴性 (-)		阴性 (-)	

**\*小结:**

未见异常

操作员：王小雪 检查日期:2025-02-19 检查医生:康建忠

**肾功三项**

项目名称	检查结果	单位	参考值	提示
肌酐 (CREA)	77.10	$\mu\text{mol/L}$	57--97	
尿酸 (UA)	530.00	$\mu\text{mol/L}$	200--420	↑
尿素测定 (Urea)	6.67	$\text{mmol/L}$	3.1--8.0	

**\*小结:**

尿酸 (UA) 偏高 (530.00  $\mu\text{mol/L}$ )

操作员：祁佳佳 检查日期:2025-02-19 检查医生:康建忠

**空腹血糖**

项目名称	检查结果	单位	参考值	提示
葡萄糖 (GLU)	4.91	$\text{mmol/L}$	3.89--6.1	

**\*小结:**

未见异常

操作员：祁佳佳 检查日期：2025-02-19 检查医生：康建忠

### 同型半胱氨酸

项目名称	检查结果	单位	参考值	提示
同型半胱氨酸	41.30	umol/L	0--15	↑

**\*小结：**

同型半胱氨酸偏高(41.30 umol/L)

操作员：祁佳佳 检查日期：2025-02-19 检查医生：康建忠

### 血脂四项

项目名称	检查结果	单位	参考值	提示
动脉硬化指数	1.99		1.31--3.19	
总胆固醇(CHOL)	4.80	mmol/L	2.59--5.2	
甘油三脂(TG)	1.32	mmol/L	0.7--1.7	
低密度脂蛋白(LDL)	2.45	mmol/L	0--4.13	
高密度脂蛋白(HDL)	1.23	mmol/L	0.77--1.55	

**\*小结：**

未见异常

操作员：祁佳佳 检查日期：2025-02-19 检查医生：康建忠

### 肝功能三项

项目名称	检查结果	单位	参考值	提示
γ-谷氨酰转肽酶(GGT)	40.0	U/L	10--60	
丙氨酸氨基转移酶(ALT)	87.00	U/L	9--50	↑
门冬氨酸氨基转移酶(AST)	37.00	U/L	15--40	
谷草比谷丙	0.43		0.4--2.5	

**\*小结：**

丙氨酸氨基转移酶(ALT)偏高(87.00 U/L)

操作员：祁佳佳 检查日期：2025-02-19 检查医生：康建忠



大同瑞慈康复医院 12导联心电图报告

郭兴军1 男 42岁 体检号:410419

病床号:

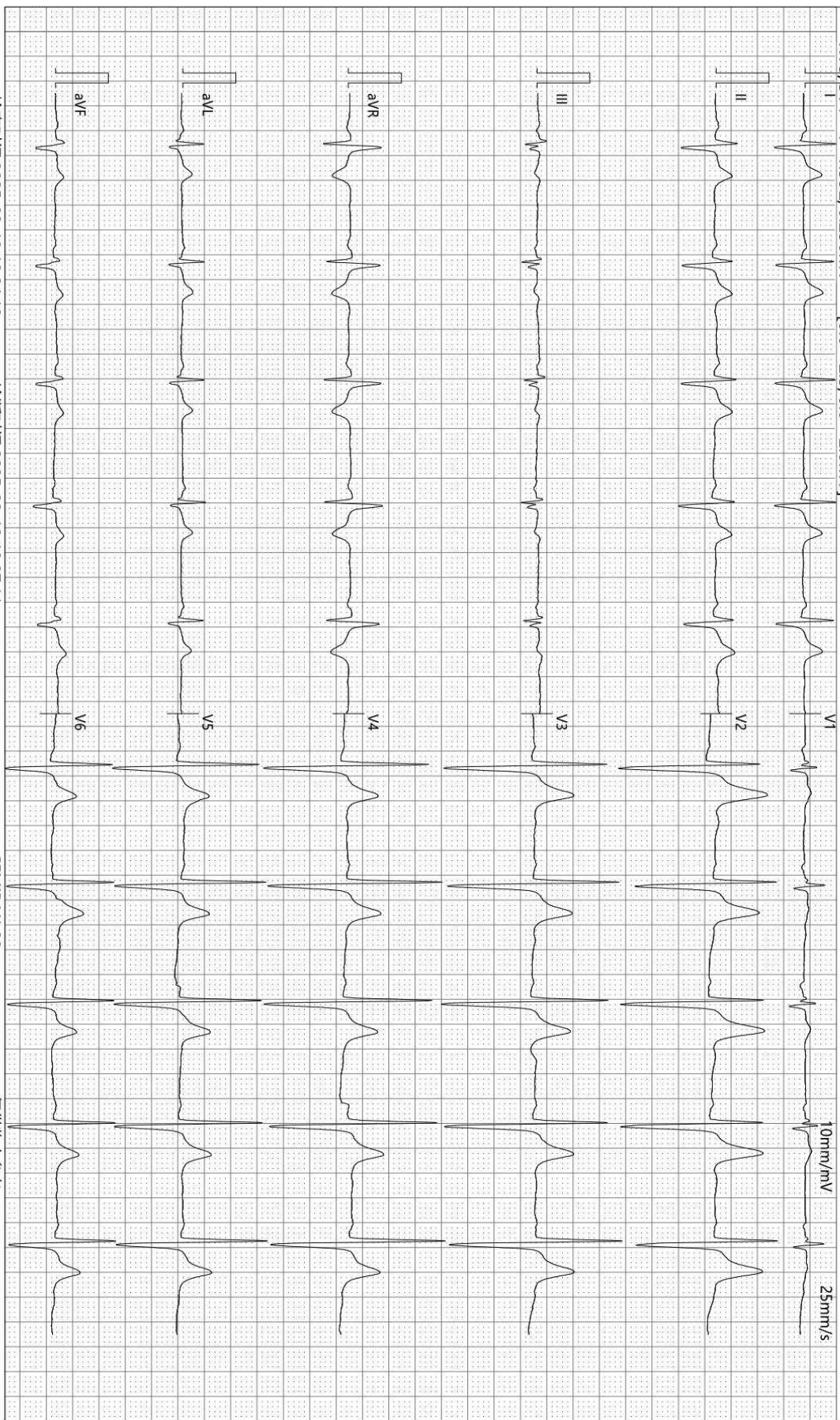
诊断结果:

- 1.窦性心律
- 2.心电图左偏
- 3.不完全性右束支阻滞

诊断医生:

张生 陶志娟

HR : 63bpm [60~100bpm]  
 P : 113↑ms [0~110ms]  
 PR : 161ms [120~200ms]  
 QRS : 115↑ms [60~100ms]  
 QT/QTc : 386/395ms [320~440/0~450ms]  
 P/QRS/T : -14↓/-36↓/31deg [0~75/-30~90/0~75deg]  
 RV5/SV1 : 1.592/0.250mV [0.0~2.5/0.0~2.0mV]



检查时间:2025-02-19 10:04:18

诊断时间:2025-02-19 10:07:11

SEMIP V1 90

仅供临床参考

# 大同瑞慈健康体检

## 骨密度检测报告

### 受检者信息

受检者ID: 2212290774  
姓名: 郭兴军1  
出生年月日: 1980/12/8

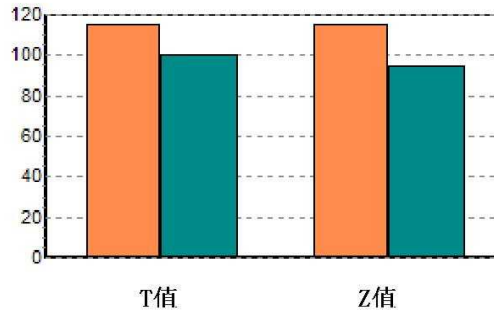
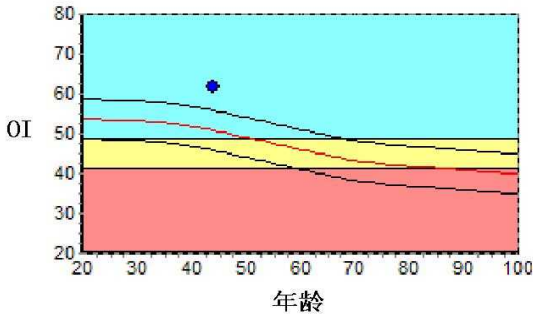
年龄: 44  
性别: 男  
测定部位(右/左): 右

### 测定结果

测定日期: 2025/2/19 9:32:08

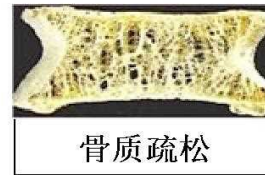
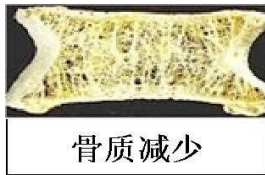测试编号: 1/1

受测者 平均值



数据库:	Asia	成人比:	114.8	%
OI:	61.8	同龄比:	121.7	%
SOS:	1380.5 m/s	OPR:	N/A	%
T值:	1.59			
Z值:	2.21			

### 结果分析



### 注解

以上结论仅供参考

科室:

医生签名:

医院地址 大同瑞慈健康体检  
地址 大同市平城区魏都大道79号

联系电话 0352-2824444  
操作者 名燕凌



Rich 大同瑞慈康复医院  
超声诊断图文报告

流水号: 2212290774

超声号: 1797494

姓名: 郭兴军 1

年龄: 42 岁

性别: 男

检查设备: Vivid E95

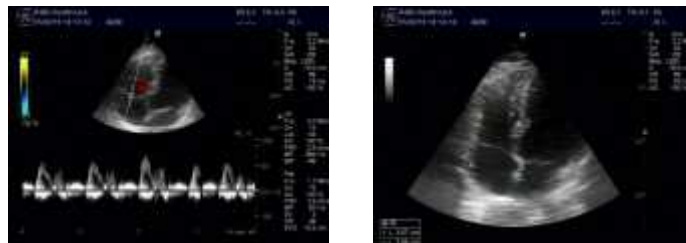
体检号: 410419

申请医院: 本院

体检科室: 体检科

检查部位: 心脏彩超

经典图像:



影像所见:

超声测量 (单位: mm)

升主动脉内径 25 (32±3mm)

左房内径 30 (35mm)

室间隔 10 (8-11mm)

左室内径 51 (47±4mm)

左室后壁 10 (8-11mm)

EF62% (50-80%)

右室内径 36 (36±4mm)

右房内径 37 (36±4mm)

FS33% (28-41%)

主肺动脉内径 20 (23±3mm)

升主动脉内径正常, 心脏各腔室大小正常, 室间隔厚度正常, 左室壁未见明显节段性运动异常, 各瓣膜及启闭功能未见明显异常, 舒张期二尖瓣口血流频谱 E/A>1, 心包腔未见积液。

影像诊断:

心脏结构及功能未见明显异常

报告医师: 李菊蓉

检查日期: 2025-02-19

审核医师: 李菊蓉

报告日期: 2025-02-19



注: 本报告仅供临床医生参考!

地址: 大同市魏都大道 79 号。若有疑问, 请致电: 0352---2830580

Rich 大同瑞慈康复医院  
超声诊断图文报告

流水号: 2212290774

超声号: 1797498

姓名: 郭兴军 1

年龄: 42 岁

性别: 男

检查设备: Vivid E95

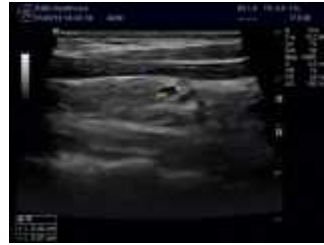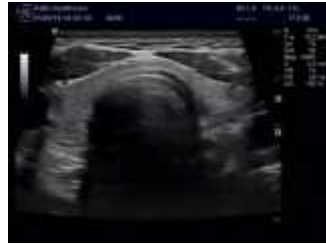体检号: 410419

申请医院: 本院

体检科室: 体检科

检查部位: 甲状腺彩超

经典图像:



影像所见:

甲状腺双侧叶形态正常, 包膜完整, 左侧叶探及囊实性结节, 大小约 0.4\*0.3cm, 边界清, 余实质回声均匀, CDFI: 未见异常血流信号。

双侧颈部未见明显肿大淋巴结。

影像诊断:

甲状腺左侧叶结节 TI-RADS 3 级

报告医师: 李菊蓉

检查日期: 2025-02-19

审核医师: 李菊蓉

报告日期: 2025-02-19



注: 本报告仅供临床医生参考!

地址: 大同市魏都大道 79 号。若有疑问, 请致电: 0352-2830580

Rich 大同瑞慈康复医院  
超声诊断图文报告

流水号: 2212290774

超声号: 1797501

姓名: 郭兴军 1

年龄: 42 岁

性别: 男

检查设备: Vivid E95

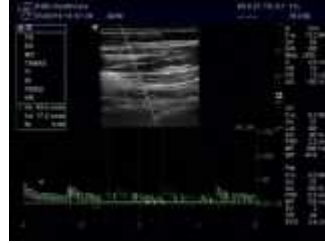
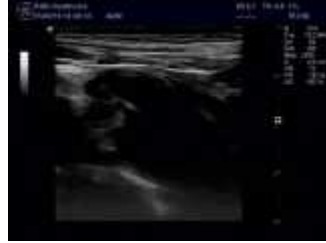
体检号: 410419

申请医院: 本院

体检科室: 体检科

检查部位: 颈部血管彩超

经典图像:



影像所见:

右锁骨下动脉起始处、双侧颈总动脉、颈内、颈外动脉起始段内中膜不增厚, 内壁欠光滑, 管壁未见明确强回声斑。CDFI: 血流充盈好。PW: 频谱形态正常。

双侧椎动脉走行正常, 椎动脉内径正常, 管壁不厚, 管腔内为无回声, CDFI: 血流充盈好。PW: 频谱正常。

影像诊断:

双侧颈动脉、椎动脉未见明显异常

报告医师: 李菊蓉

检查日期: 2025-02-19

审核医师: 李菊蓉

报告日期: 2025-02-19



注: 本报告仅供临床医生参考!

地址: 大同市魏都大道 79 号。若有疑问, 请致电: 0352---2830580

Rich 大同瑞慈康复医院  
超声诊断图文报告

流水号: 2212290774

超声号: 1797504

姓名: 郭兴军 1

年龄: 42 岁

性别: 男

检查设备: Vivid E95

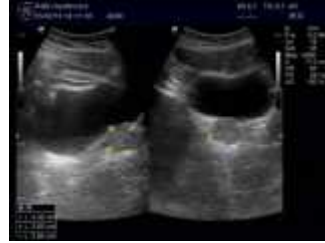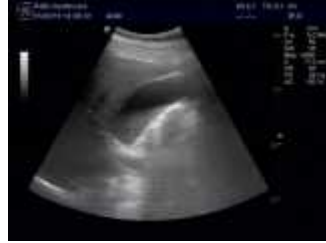体检号: 410419

申请医院: 本院

体检科室: 体检科

检查部位: 全腹彩超

经典图像:



影像所见:

肝脏大小形态正常, 包膜光滑完整, 实质回声均匀, 肝内管道系统走行清晰, 门静脉及肝内胆管不扩张。  
胆囊大小形态正常, 壁不厚、光滑, 囊内透声好, 肝外胆管不扩张。  
胰腺大小形态正常, 实质回声均匀, 主胰管不扩张。  
脾脏大小形态正常, 实质回声均匀, 脾门静脉不宽。  
双肾大小形态正常, 皮髓质分界清晰, 集合系统未见分离, 双侧输尿管未见扩张。  
膀胱充盈佳, 未见明显异常。  
前列腺形态正常, 大小约 2.9\*2.4\*2.6cm, 实质回声均匀。

影像诊断:

肝、胆、脾、胰、双肾、前列腺未见明显异常

报告医师: 李菊蓉

检查日期: 2025-02-19

审核医师: 李菊蓉

报告日期: 2025-02-19



注: 本报告仅供临床医生参考!

地址: 大同市魏都大道 79 号。若有疑问, 请致电: 0352-2830580

ID 号: 2212290774

影像号: CT20250219037

姓名: 郭兴军 1

年龄: 42 岁

性别: 男

检查设备: 西门子量子双源 CT

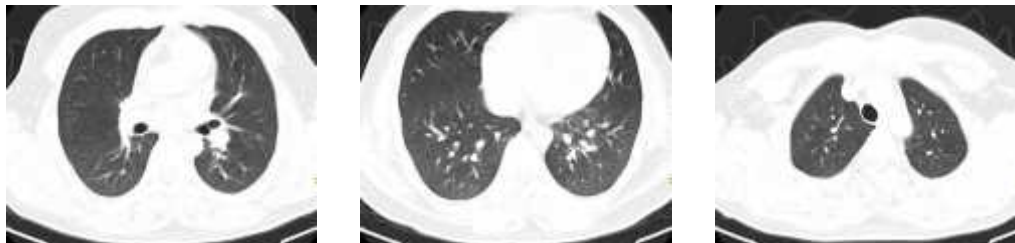体检号: 410419

申请医院: 本院

体检科室: 体检科

检查部位: CT 检查

## 经典图像:



## 影像所见:

胸廓对称, 骨性肋骨完整, 胸壁软组织结构良好, 两肺支气管血管纹理走行分布良好, 支气管束结构清晰, 双肺通气良好。肺门结构未见异常。纵隔无偏移, 段以上支气管通畅。心影及大血管形态结构正常, 纵隔内未见肿大淋巴结。胸膜未见异常。

## 影像诊断:

胸部未见明显异常

报告医师: 剧艳军

检查日期: 2025-02-19

审核医师: 剧艳军

报告日期: 2025-02-19