



2212290726

# 大同瑞慈健康体检

## 报 告 册

体检编号	410374	工号	220
姓名	李志亮		
性别	男	年龄	52岁
单位	平城区税务局		
部门	平城区税务局		
联系电话	18703422222		
体检日期	2023-11-30		

尊敬的 李志亮先生 您好！

首先，瑞慈健康体检全体员工欢迎您的光临，并对您的信任表示衷心的感谢！

您于 2023-11-30 （体检编号：410374）完成健康检查，本机构的各科医生已根据您的体检项目及结果，汇总成此份健康体检报告，并经总检医生审核。据此提出对您健康状况的综合分析及建议。

瑞慈健康体检倡导“大健康、大康复”，提出“健康是第一财富（Rich）”的人文理念。希望您仔细阅读并妥善地保管此份健康体检报告，并认真关注报告中的提示与建议，若您对报告内容有任何疑问，可直接与瑞慈健康体检客服部联系，进一步咨询。

健康体检咨询电话：**0352-2824444**

客户服务咨询电话：**0352-2830597**

**400-6112995**

瑞慈健康体检报告由下列内容组成：

第一部分：主检报告

第二部分：分科分项结果

第三部分：检验报告

第四部分：附表

## 主检报告

## 检查综述

- 1、【身高、体重、血压】（1）体重指数 25.40：超重（2）血压 120/55：本次测量基础血压偏低
- 2、【内科】（1）其它：双下肢轻度水肿
- 3、【眼科】（1）左眼视力下降（2）右眼视力下降
- 4、【血常规（五分类）】大血小板比率偏高(48.6%)
- 5、【空腹血糖】葡萄糖(GLU)偏高(9.43 mmol/L)
- 6、【血脂四项】甘油三脂(TG)偏高(1.98 mmol/L)
- 7、【尿液分析+尿沉渣】维生素 C1+ 鳞状上皮细胞偏高(1 /HP) 粘液丝偏高(4 /HP) 尿葡萄糖(GLU)2+ 酮体(KET)+-
- 8、【心电图】1. 窦性心动过缓 2. 逆钟向转位
- 9、【颈部血管彩超】右锁骨下动脉起始处斑块形成
- 10、【全腹彩超】1. 轻度脂肪肝 2. 胆囊切除术后 肝外胆管不扩张
- 11、【骨密度检查】骨质减少
- 12、【口腔科】（1）左下第二磨牙 右下第二磨牙 铸造冠修复 氟斑牙 牙齿磨耗（2）牙龈萎缩 牙龈色红，探之出血（3）牙周：牙结石

## 医生建议

## 【超重】：

(1) 体重指数是判断体重超标或偏低的主要指标。体重是反映和衡量一个人健康状况的重要标志之一，过胖和过瘦都不利于健康，身高体重不协调也不会给人以美感。体重的变化，还会直接反映身体长期的热量平衡状态。

(2) 当需要比较及分析一个人的体重对于不同身高的人所带来的健康影响时，体重指数是一个中立而可靠的指标。其主要适用于需要体重测试、体型肥胖和全身检查的人群。

(3) 体重指数(BMI)是世界卫生组织推荐的国际统一使用的肥胖分型标准，也是目前国际上常用的衡量人体胖瘦程度以及是否健康的一个标准，其计算方式为： $BMI = \text{体重(千克)} / \text{身高(米} \times \text{米)}$ 。成人的标准值是 BMI18.5-23.9 之间。低于 18.5 为体重指数偏低；高于 23.9 则为体重指数偏高。

(4) 一般表现为体重超重或肥胖，超重及肥胖会出现一系列代谢性疾病，如高血压、高血糖、高血脂、高尿酸血症等，所以体重指数偏高者一定要注意控制体重。

(5) 合理控制饮食，食品多样化，食物纤维可适量增加，饮食规律，避免暴饮暴食，低盐、低脂饮食为主，减少高热量食物的摄入。

(6) 加强体育锻炼，每天最少保持 30 分钟的中等强度运动。鼓励每天至少快步走 6000 步比较健康。肥胖患者不适合较剧烈的运动，会加重膝关节的负担，可以选择游泳、划船等对膝关节负荷较小的运动。

(7) 定期检查血糖、血脂、肝功、肝脏 B 超等，积极治疗基础性疾病。

(8) 减少热量摄取及增加热量消耗。强调以健康行为、饮食、运动为主的综合治疗。

## 【本次测量基础血压偏低】：

(1) 由于生理或病理原因造成血压低于 90/60mmHg，就会形成低血压，平时我们讨论的低血压大多为慢性低血压。慢性低血压据统计发病率为 4% 左右，老年人群中可高达 10%。

(2) 低血压一般可分为三类：一是体质性低血压，一般认为与遗传和体质瘦弱有关，多见于 20—50 岁的妇女和老年人，轻者可无如何症状，重者出现精神疲惫、头晕、头痛，甚至昏厥。夏季气温较高时更明显。

(3)二是体位性低血压，体位性低血压是患者从卧位到坐位或直立位时，或长时间站立出现血压突然下降超过20mmHg，并伴有明显症状，这些症状包括：头昏、头晕、视力模糊、乏力、恶心、认识功能障碍、心悸、颈背部疼痛。

(4)体位性低血压与多种疾病有关，如多系统萎缩、糖尿病、帕金森氏病、多发性硬化病、更年期障碍、血液透析、手术后遗症、麻醉、降压药、利尿药、催眠药、抗精神抑郁药等，或其他如久病卧床，体质虚弱的老年人。

(5)三是继发性低血压，由某些疾病或药物引起的低血压，如脊髓空洞症、风湿性心脏病、降压药、抗抑郁药和慢性营养不良症、血液透析病人。

(6)饮食疗法是治疗本病的有力措施之一，可逐渐提高病患者的身体素质，改善心血管功能，增加心肌收缩力，增加心排血量，提高动脉管壁紧张度，从而逐步使血压上升并稳定正常水平，消除低血压带来的种种不适症状。

(7)荤素兼吃，合理搭配膳食，保证摄入全面充足的营养物质，使体质从纤弱逐渐变得健壮。

(8)如伴有红细胞计数过低，血红蛋白不足的贫血症，宜适当多吃富含蛋白质、铁、铜、叶酸、维生素B12、维生素C等食物，诸如猪肝、蛋黄、瘦肉、牛奶、鱼虾、贝类、大豆、红糖及新鲜蔬菜、水果。有利于增加心排血量，改善大脑的供血量，提高血压和消除血压偏低引起的不良症状。

(9)莲子、桂圆、大枣、桑椹等果品，具有养心益血、健脾补脑之力，可常食用。

(10)伴有食少纳差者，宜适当食用能刺激食欲的食物和调味品，如姜、葱、醋、酱、糖、胡椒、辣椒、啤酒、葡萄酒等。

(11)加强锻炼，选择适合自己的运动方式。

#### 【视力下降】：

(1)视力下降是由角膜白斑或角膜炎、晶状体混浊、眼底疾病、屈光不正等原因引起，建议眼科诊断治疗。

#### 【大血小板比率偏高】：

(1)供内科结合临床参考。

#### 【葡萄糖(GLU)偏高】：

(1)正常情况下，人体中糖的分解和合成代谢处于动态平衡，保持相对恒定。血清葡萄糖是指血液中的葡萄糖浓度，是诊断糖尿病最重要检查项目之一。

(2)空腹血糖偏高可分为生理性偏高（如餐后、高糖饮食、剧烈运动、情绪激动等均可引起一过性增高，经过休息后血糖值可以恢复正常）和病理性增高（如糖尿病、甲状腺功能亢进、库欣综合征等）。

(3)空腹血糖生理性增高经过调整饮食结构、避免剧烈活动、控制情绪等方式后可自行缓解，血糖值可以恢复正常。

(4)排除生理性增高因素经复查仍然增高者属于病理性增高，应及时到内分泌科复诊，明确血糖偏高的原因及所患疾病的种类。

(5)如果是首次检查发现血糖偏高，应及时到医院内分泌科进行详细的检查及正规的治疗。

(6)已确诊的糖尿病患者，如血糖仍较高则说明血糖控制不佳，应及时到医院内分泌科诊治，修正以往的治疗方案及改变一些不良的生活习惯。

(7)糖尿病的治疗强调早期治疗、长期治疗、综合治疗和措施个体化，综合防治包括糖尿病教育、饮食治疗、体育锻炼、药物治疗和血糖监测五个方面。

#### 【甘油三酯(TG)偏高】：

(1)甘油三酯是甘油和脂肪酸所构成的有机化合物，甘油三酯测定是脂类代谢的重要指标之一。

(2)甘油三酯增高与冠心病的发生有着重要的相关性，随年龄增大而有上升的趋势，其增高最常见于高脂和过量糖类饮食、肥胖等。

(3)甘油三酯主要功能是为机体提供能量，其正常值在0.7-1.7mmol/L之间，1.7-2.29mmol/L为边缘增高，提示应该注意饮食和运动了。

(4)甘油三酯大于2.3mmol/L，就称为高甘油三酯血症。甘油三酯增高虽然不会直接导致血管斑块的形成，但也会间接引起心脑血管疾病风险增加，同时，当甘油三酯大于5.6mmol/L时，还会增加急性胰腺炎的风险，所以降低甘油三酯的基础主要是控制饮食，饮食控制不佳可以选择药物治疗。

(5)生活方式的干预是控制甘油三酯水平升高的基础，包括减重，增加运动量，限制酒精摄入以及避免食用果糖和高碳水化合物食物。多食蔬菜水果，定期复查。

(6)明显增高者在医师的指导下使用降脂药物治疗，首选他汀和贝特类药物。

**【尿葡萄糖 (GLU) 2+】：**

- (1)结合血糖、肾功能、肝功能结果分析，如有糖尿病者，提示血糖控制不理想，建议积极治疗原发病。常见于糖尿病，肾性糖尿，肝功能不全，甲亢等，请往内分泌科结合临床进一步检查、治疗。
- (2)在个别情况下，如果肾糖阈是降低的，也会出现尿葡萄糖阳性，但此时血糖是正常的。

**【维生素 C1+】：**

- (1)尿液中维生素 C 阳性，一般提示饮食中摄入维生素 C 含量较高的食物，引起尿液中维生素 C 呈阳性反应。建议定期复查尿常规。

**【鳞状上皮细胞偏高】：**

- (1)在生理情况下，机体正常的新陈代谢都会引起鳞状上皮细胞的脱离，这是一种正常的机体现象。如果长时间出现鳞状上皮细胞偏高的现象时，则有可能是尿路感染、泌尿系统结石等因素导致，应及时往泌尿外科进一步诊断治疗。

**【粘液丝偏高】：**

- (1)尿常规中粘液丝是由尿路中细胞分泌出来的，在有尿路感染时分泌会明显增多，且伴有炎症细胞的出现。
- (2)粘液丝偏高，可分为生理性偏高和病理性偏高两种，生理性偏高一般是由于喝水较少导致的尿液浓缩，一般在喝水后就能达到稀释的效果。
- (3)病理性的粘液丝偏高是由于泌尿系炎症或者是前列腺炎导致的，需要注意观察，多喝水，同时有白细胞等炎症细胞增多时，应及时服用抗感染药物治疗。如果仅有粘液丝的增多而没有白细胞等炎症细胞增多时，尿路有炎症的可能性不大。
- (4)建议平时饮食注意清淡，多喝水，少吃油腻和辛辣的食物，要注意个人清洁卫生，勤洗阴部，注意休息。

**【酮体 (KET) +-】：**

- (1)尿酮体升高可以分为糖尿病酮症所引起和非糖尿病酮症引起。糖尿病患者当血糖控制不佳，糖利用减少，从而导致脂肪的分解增加，因而酮体增加。非糖尿病酮症所引起的尿酮体偏高多见于伤寒、败血症、腹泻、饥饿、剧烈运动等体内代谢水平升高的情况。

**【窦性心动过缓】：**

- (1)可见于正常人、体力劳动者、运动员，无症状者一般不需治疗，可定期随访，跟踪观察。
- (2)如果有症状（胸闷、黑矇、晕厥等）请做动态心电图等相关检查，在医生指导下服用提升心率的药物如：心宝、红参等。如果每分钟心率低于 45 次伴有晕厥、胸闷等症状时，需安装心脏起搏器。请前往心内科进一步治疗，长期随访。

**【逆钟向转位】：**

- (1)建议心内科结合临床

**【右锁骨下动脉起始处斑块形成】：**

- (1)颈动脉斑块是动脉硬化后，血管里面的垃圾沉淀在血管壁形成。斑块又分为硬斑和软斑两种。硬斑比较稳定，不容易脱落，软斑不稳定，容易破裂脱落，从而形成血管栓塞。
- (2)建议：1. 减低胆固醇水平。2. 减低高血糖、高血压等高危因素，将血压、血糖控制在理想水平。3. 积极进行生活干预，控制饮食，改善饮食结构，适量增加运动，戒烟限酒。4. 必要时药物治疗。

**【胆囊切除术后】：**

- (1)建议肝胆外科定期复查。

**【轻度脂肪肝】：**

- (1) 脂肪肝是指肝脏被脂肪浸润，为一种多病因引起的获得性疾病。
- (2) 脂肪肝是以肝细胞脂肪变性和脂肪蓄积为病理特征，最常见易患因素有超重或肥胖、进食油腻食物、高脂血症（尤其甘油三酯升高）、营养失调（营养过量或不足）、饮酒、高脂血症、少运动、糖耐量异常、减肥造成体重急剧下降、营养不良、中毒和药物等。
- (3) 当肝内脂类（主要为甘油三酯）含量超过肝重的 5% 时为脂肪肝。脂肪肝是一个常见的临床现象，不是一个独立性的疾病。
- (4) 值得注意的是，过多的脂肪在肝组织、肝细胞内浸润，引起肝细胞肿大，严重可致肝硬化。脂肪肝是可逆性的，合理饮食、运动及治疗后可恢复。
- (5) 合理控制饮食，控制总摄入量，低盐、低脂和低糖类饮食，少吃动物内脏，多吃蔬菜水果；
- (6) 控制危险因素，如控制体重、改善胰岛素抵抗、调整血脂紊乱，戒酒、戒烟，坚持长期有氧运动，加强体育锻炼；
- (7) 定期复查腹部彩超、血脂、肝功能。

#### 【骨质减少】：

- (1) 骨质减少是指以单位体积内骨组织量减少为特点的代谢性骨病变，表示骨骼密度低于正常水平，因为骨骼密度是测量骨骼强度的指标。骨质减少是一种渐进的形式，但能够反映骨骼状况。骨质减少是骨质疏松的前兆，其发展到严重程度就是骨质疏松。
- (2) 骨骼随着年龄的增长，细胞活跃程度会逐渐降低，并且年龄增长后，体内性激素水平会逐渐下降，钙、锌、维生素 D 等微量元素吸收不足，导致骨质减少。此外，如果缺乏运动、过度挑食、偏食等情况，也会影响机体对微量元素的吸收，进而导致骨质减少。
- (3) 骨质减少在临床上多见于孕妇和中老年人群，孕妇因为胎儿生长发育需要钙质，骨质会出现减少；中老年人群因为年龄增长也会出现钙质的流失。
- (4) 此外，女性绝经期后雌激素分泌会明显下降导致破骨细胞活跃，引起骨量丢失而出现骨质减少；甲状腺、甲状旁腺功能亢进等继发性疾病也可导致骨质减少。
- (5) 临床上常用双能 X 线骨密度测量作为测量骨质流失的一种方法，其测量骨密度主要是在脊柱、髋关节等部位；跟骨的定量超声也可用于普通筛查，其方法费用低、便携且无电离辐射。
- (6) 定期复查骨密度，每年做一次骨密度的检测。如果骨质继续减少，就需要药物的治疗（如钙尔奇 D、骨化三醇等）。
- (7) 经常晒太阳或补充维生素 D。加强体育锻炼，多参加户外运动。补钙，钙含量多的食品主要见于海产品、牛奶、豆腐、豆浆、酸奶、芝麻、绿色蔬菜等，到了五十岁以后最好口服钙片，以促进钙的吸收。

#### 【铸造冠修复】：

- (1) 铸造冠是牙齿固定类修复的一种，是用高熔铸造技术精密制作的修复体。
- (2) 铸造冠的制备方式与烤瓷冠基本相同，也是在制作之前应先将牙齿磨小一圈，再以粘结剂将金属牙冠粘结在牙齿上。
- (3) 铸造冠从材料上主要分为镍铬铸造冠、钴铬铸造冠、纯钛铸造冠等几类。
- (4) 铸造冠相对于烤瓷冠而言磨除牙体组织较少、厚度可调、强度更高、耐磨性也较好，可以承受较大的咬合力，一般不会产生变形或破损；但因为其本身就是金属材质，不含瓷层，故其美观性较差，适用范围也比较局限，多用于后牙的修复。
- (5) 日常生活中注意饮食，缓慢进食，避免吃一些过凉过热的食物，少食辛辣刺激性的食物，注意多吃一些清淡的饮食。
- (6) 铸造冠与牙齿的接合部位容易聚集菌斑，易形成牙石，此外菌斑长时间的聚集也可导致龋病，所以必须注意保持口腔清洁，牙缝间使用牙线清洁，每天坚持早晚刷牙，勤漱口，定期洁牙。
- (7) 铸造冠修复后如有不适应及时就医，定期往医院口腔科复查。

#### 【牙结石】：

- (1) 牙结石又称牙石，是沉积在牙齿或修复体表面上已经钙化或正在钙化的菌斑或软垢。其开始时是软的，会因逐渐的钙化而变硬。它是由 75% 的磷酸钙，15-25% 的水、有机物、磷酸锰、矿酸钙及微量的钾、钠、铁所构成，并呈现出黄色、棕色或者黑色。
- (2) 牙结石通常存在于唾液腺开口处的牙齿表面（例如：下颚前牙的舌侧表面，上颚后牙的颊侧表面）和牙齿的颈部，以及口腔粘膜运动不到的牙齿表面等处。
- (3) 牙结石形成后，可伴随牙龈出血、牙龈萎缩、口臭等症状。

(4) 牙结石是牙周病的重要病因，它会不断刺激牙周组织，并且压迫牙龈，影响血液循环，造成牙周组织的细菌感染，形成牙周囊袋，此后更易使食物残渣、牙菌斑、牙结石等的堆积，最终牙周支持组织全部破坏，导致牙齿松动，以至于不得不拔除牙齿。

(5) 早晚刷牙、饭后漱口是防治牙结石形成的最重要措施。应采取正确的竖刷牙法和巴氏刷牙法，纠正横刷牙法。

(6) 多吃富有维生素的粗纤维食物，如肉、蛋、各种蔬菜和水果，充分咀嚼以利于牙面清洁。少吃甜食及黏性很强的食物，不吃零食。

(7) 建议每半年进行一次口腔健康检查，每年进行 2-3 次全口超声波洁牙术，使牙面、牙颈部经常处于洁净状态。

#### 【牙龈色红，探之出血】：

(1) 牙龈的这种情况一般是由于牙结石导致的牙龈局部发炎。

(2) 必须坚持每天认真和合理刷牙（采用竖刷法），彻底清除牙菌斑。要经常检查口腔，保持口腔卫生，防止牙龈出血。

(3) 正确的刷牙方法是：顺着牙齿长轴方向，上牙向下刷，下牙往上刷，每个牙面都要刷到，这样刷牙不仅能把牙刷干净而且对牙龈起到按摩作用，促进牙龈的血液循环。

(4) 建议每半年进行一次口腔健康检查，每年进行 2-3 次全口超声波洁牙术，使牙面、牙颈部经常处于洁净状态。

(5) 注意口腔清洁卫生，养成早晚刷牙，饭后漱口的良好习惯。

(6) 及时治疗牙龈炎，防止炎症侵犯深部牙周组织，形成牙周炎。

(7) 养成清晨排便习惯。进餐要规律，细嚼慢咽，多食蔬菜，如胡萝卜、菠菜、木耳。适量进食水果，如山楂、苹果。男性少抽烟少喝酒。

#### 【氟斑牙】：

(1) 氟斑牙是牙齿在发育阶段中摄入过量的氟化物，使牙釉质的发育和矿化过程受损，形成特殊类型的釉质发育不全。

(2) 饮用水中含氟量过高是主要原因，也可能是过多饮用含氟量大的劣质茶叶，导致氟中毒，此外与全身情况、生活习惯、个体敏感程度也有关系。

(3) 其临床表现为轻、中、重度三型。

(4) 轻度表现为釉质表面像白色粉笔样、不透明斑块，即白垩状斑块。

(5) 中度可出现黄褐色或暗棕色斑块，上前牙最为明显。

(6) 重度也称缺损型，多数牙甚至全口牙出现黄褐色斑块，同时有线状、点状或窝沟状缺损，凹陷内有较深的染色，牙面失去光泽。

(7) 着色而无明显缺损者，用脱色法处理；有缺损者，可用复合树脂修复；重度氟斑牙应用贴面或全冠修复。

(8) 氟斑牙的预防防止饮用水中含氟量过高是关键。

#### 【牙齿磨耗】：

(1) 牙齿磨耗主要是由于机械摩擦作用导致的牙体硬组织渐进性丧失的疾病。

(2) 在正常咀嚼过程中，随着年龄的增长，牙齿咬合面和邻面由于咀嚼作用而发生均衡的生理性的硬组织丧失称为生理性磨耗。

(3) 临床上，常因饮食习惯、磨牙症等原因造成个别牙或一组牙，甚至全口牙的磨损不均或过度磨损，即为病理性磨耗。

(4) 此外，胃肠功能紊乱、神经官能症或内分泌紊乱等原因可导致咀嚼功能失调而造成牙齿磨耗过度。唾液分泌减少或唾液内蛋白含量减少，降低了牙齿的润滑作用也能使牙齿磨损增加。

(5) 去除病因，纠正不良习惯，少吃粗糙、坚硬的食物，及时修复缺失牙。

(6) 积极治疗全身性疾病。

(7) 对症治疗，脱敏、调整咬合，引起牙髓、牙周疾病的因进行相应的牙髓或牙周治疗。牙齿咬合面有凹陷的可行充填术治疗。

#### 【牙龈萎缩】：

(1) 牙龈生理性萎缩主要是龈缘部分存在异物又长期得不到清理，细菌滋生刺激长期存在所致；另外随着年龄的增长也会或多或少发生萎缩，致使牙龈暴露，这种生理性萎缩，是无需要治疗的。

(2) 炎症性的牙龈萎缩，主要表现为牙龈红肿胀痛，刷牙常见出血，对冷热温度变化及酸性食物等异常敏感，妨碍进食，尤其应该注意防治。

(3) 掌握正确竖刷法的刷牙方法，注意口腔清洁卫生，养成早晚刷牙，饭后漱口的良好习惯。

(4) 定期到医院检查治疗，每年进行 2-3 次全口超声波洁牙术。

(5) 补充维生素 C 等微量元素，多食水果蔬菜，戒烟限酒，避免熬夜的不良生活习惯。

**【双下肢轻度水肿】：**

(1) 建议内科进一步检查

汇总医生： 丁昊炜

主检日期： 2023-12-01

主检医生：

## 分科结果

## 身高、体重、血压

项目名称	检查结果	项目名称	检查结果
身高	166cm	体重	70kg
血压	120/55mmHg		

**\*小结：**

(1) 体重指数 25.40：超重

(2) 血压 120/55：本次测量基础血压偏低

操作员：张悦 检查日期:2023-11-30 检查医生：名燕凌

## 内科

项目名称	检查结果	项目名称	检查结果
心率	56 次/min	心律	齐，心动过缓
心脏杂音	无	心界	正常
肺部	正常	呼吸音	呼吸音清
啰音	未闻及	叩诊	叩诊呈清音
腹部触诊	腹部平软	发育	正常
肝胆	肋下未触及	脾脏	肋下未触及
双肾	无叩击痛	肠鸣音	正常
营养	良好	神经系统	正常
生理反射	生理反射存在	病理反射	病理反射未引出
颅神经	正常	运动功能	正常
深浅感觉	正常	其它	双下肢轻度水肿
既往史	无		

**\*小结：**

(1) 其它：双下肢轻度水肿

操作员：杨淑兰 检查日期:2023-11-30 检查医生：杨淑兰

## 外科（男）

项目名称	检查结果	项目名称	检查结果
皮肤	正常	甲状腺	无肿大
脊椎	无畸形	浅表淋巴结	无肿大
肛门	拒检	前列腺	未检
泌尿外生殖器	正常	四肢关节	未见异常
腹股沟	未见异常	足背动脉	正常
紫绀	无	色素沉着	无
脱毛	无	脱色	无
浮肿	无	皮下结节	无
头颅	正常	颈部	正常
乳腺	正常	脊柱	正常
直肠	未检	皮肤黄疸	无
四肢	活动正常	其他	无

## \*小结：

未见异常

操作员：谷岱清

检查日期：2023-11-30

检查医生：谷岱清

## 眼科

项目名称	检查结果	项目名称	检查结果
视力(左)	0.5	视力(右)	0.5
辨色力	正常	眼睑	正常
结膜	正常	泪器	正常
角膜	正常	虹膜	正常
瞳孔	正常	晶状体	正常
玻璃体	正常	眼底	未见异常

## \*小结：

(1) 左眼视力下降

(2) 右眼视力下降

操作员：田野青 检查日期:2023-11-30 检查医生：田野青

### 耳鼻喉科

项目名称	检查结果	项目名称	检查结果
听力(左)	正常	听力(右)	正常
外耳道	正常	鼓膜	正常
鼻窦	正常	鼻中隔	正常
鼻腔	正常	扁桃体	无肿大
嗅觉	正常	咽喉	正常

**\*小结:**

未见异常

操作员：王存宝 检查日期:2023-11-30 检查医生：王存宝

### 口腔科

项目名称	检查结果	项目名称	检查结果
唇颊	正常	齿	左下第二磨牙&右下第二磨牙&铸造冠修复&氟斑牙&牙齿磨耗
牙龈	牙龈萎缩&牙龈色红, 探之出血	牙周	牙结石 II 度
舌腭	正常	腮腺	正常
颌下腺	正常	颞下颌关节	正常

**\*小结:**

(1) 左下第二磨牙 右下第二磨牙 铸造冠修复 氟斑牙 牙齿磨耗

(2) 牙龈萎缩 牙龈色红, 探之出血

(3) 牙周: 牙结石

姓名：李志亮 性别：男 年龄：52 登记流水：2212290726 体检日期：2023-11-30

---

操作员：麻剑 检查日期:2023-11-30 检查医生：麻剑

---

## 检验报告

## 尿液分析+尿沉渣

项目名称	检查结果	单位	参考值	提示
白细胞尿	1	个/ul	0--13	
上皮细胞(EC)	1	/HP	0--28	
管型(CAST)	0	个/ul	0--1	
霉菌(尿)	0	/HP	0--0	
结晶	1	/HP	0--10	
透明度(CLA)	清亮			
胆红素(BIL)	-		阴性	
隐血(ERY)	-		阴性	
小圆上皮细胞(SRC)	0	个/ul	0--0	
维生素C	1+		阴性	
异常红细胞	0	个/ul	0--3	
红细胞(正常)	0	个/ul	0--6	
鳞状上皮细胞	1	个/ul	0--0	↑
粘液丝	4	个/ul	0--0	↑
颜色(Colour)	淡黄色			
尿葡萄糖(GLU)	2+		阴性	
酮体(KET)	+-		阴性	
比重(SG)	1.020		1.003--1.030	
酸碱度(PH)	6.0		4.5--8.0	
尿蛋白质(PRO)	-		阴性	
尿胆原(URO)	-		阴性	
亚硝酸盐(NIT)	-		阴性	
红细胞(尿)(RBC)	0	个/ul	0--6	
尿白细胞(LEU)	-		阴性	

\*小结:

维生素 C1+ 鳞状上皮细胞偏高(1 /HP) 粘液丝偏高(4 /HP) 尿葡萄糖(GLU)2+ 酮体(KET)++

操作员：李佳敏 检查日期:2023-11-30 检查医生:陈建国

血常规（五分类）

项目名称	检查结果	单位	参考值	提示
白细胞(WBC)	5.50	10 <sup>9</sup> /L	3.5--9.5	
淋巴细胞绝对值(LY#)	1.70	10 <sup>9</sup> /L	1.1--3.2	
淋巴细胞百分比(LY%)	30.8	%	20--50	
中性粒细胞绝对值(GR#)	3.44	10 <sup>9</sup> /L	1.8--6.3	
中性粒细胞百分比(GR%)	62.6	%	40--75	
嗜碱性粒细胞绝对值(BA#)	0.04	10 <sup>9</sup> /L	0--0.06	
嗜碱性粒细胞百分比(BA%)	0.7	%	0--1.0	
嗜酸性粒细胞绝对值(EO#)	0.06	10 <sup>9</sup> /L	0.02--0.52	
嗜酸性粒细胞百分比(EO%)	1.2	%	0.4--8.0	
血小板(PLT)	166	10 <sup>9</sup> /L	125--350	
血小板分布宽度(PDW)	16.7	%	15--17	
平均血小板体积(MPV)	13.2	fl	6.0--14.0	
血小板压积(PCT)	0.219	%	0.11--0.28	
红细胞(RBC)	5.28	10 <sup>12</sup> /L	4.3--5.8	
血红蛋白	156	g/L	130--175	
红细胞压积(HCT)	46.7	%	40--50	
红细胞平均体积(MCV)	88.3	fl	82--100	
平均血红蛋白含量(MCH)	29.6	pg	27--34	
平均血红蛋白浓度(MCHC)	335	g/L	316--354	
单核细胞绝对值(MO#)	0.26	10 <sup>9</sup> /L	0.1--0.60	
单核细胞百分比(MO%)	4.7	%	3--10	
红细胞分布宽度标准差	41.7	fl	35--56	

(RDW-SD)				
红细胞分布宽度变异系数 (RDW-CV)	12.4	%	10.6--16.6	
大血小板比率	48.6	%	11--45	↑
大血小板数目	81	10 <sup>9</sup> /L	30--90	
未成熟粒细胞数目	0.01	10 <sup>9</sup> /L	0--999	
未成熟粒细胞百分比	0.1	%	0--100	
有核红细胞数目	0.000	10 <sup>9</sup> /L	0--9999	
有核红细胞百分比	0.00	/100WBC	0--9999	

**\*小结:**

大血小板比率偏高(48.6 %)

操作员：祁佳佳 检查日期:2023-11-30 检查医生:陈建国

**血 HP 检测**

项目名称	检查结果	单位	参考值	提示
幽门螺旋杆菌抗体检测	阴性 (-)		阴性 (-)	

**\*小结:**

未见异常

操作员：赵伟 检查日期:2023-11-30 检查医生:陈建国

**肾功三项**

项目名称	检查结果	单位	参考值	提示
肌酐(CREA)	64.00	umol/L	57--97	
尿酸(UA)	301.00	umol/L	200--420	
尿素测定 (Urea)	6.20	mmol/L	3.1--8.0	

**\*小结:**

未见异常

操作员：王文静 检查日期:2023-11-30 检查医生:陈建国

### 空腹血糖

项目名称	检查结果	单位	参考值	提示
葡萄糖(GLU)	9.43	mmol/L	3.89--6.1	↑

**\*小结:**

葡萄糖(GLU)偏高(9.43 mmol/L)

操作员：王文静 检查日期:2023-11-30 检查医生:陈建国

### 同型半胱氨酸

项目名称	检查结果	单位	参考值	提示
同型半胱氨酸	13.64	umol/L	0--15	

**\*小结:**

未见异常

操作员：王文静 检查日期:2023-11-30 检查医生:陈建国

### 血脂四项

项目名称	检查结果	单位	参考值	提示
动脉硬化指数	2.40		1.31--3.19	
总胆固醇(CHOL)	4.30	mmol/L	2.59--5.2	
甘油三脂(TG)	1.98	mmol/L	0.7--1.7	↑
低密度脂蛋白(LDL)	2.52	mmol/L	0--4.13	
高密度脂蛋白(HDL)	1.05	mmol/L	0.77--1.55	

**\*小结:**

甘油三脂(TG)偏高(1.98 mmol/L)

操作员：王文静 检查日期:2023-11-30 检查医生:陈建国

### 肝功能三项

项目名称	检查结果	单位	参考值	提示
------	------	----	-----	----

γ-谷氨酰转肽酶(GGT)	23.0	U/L	10--60	
丙氨酸氨基转移酶(ALT)	31.00	U/L	9--50	
门冬氨酸氨基转移酶(AST)	18.00	U/L	15--40	
谷草比谷丙	0.58		0.4--2.5	

**\*小结:**

未见异常

操作员：王文静 检查日期:2023-11-30 检查医生:陈建国

# 大同瑞慈康复医院 12导联心电图报告

李志亮 男 52岁 体检号:410374

病床号:

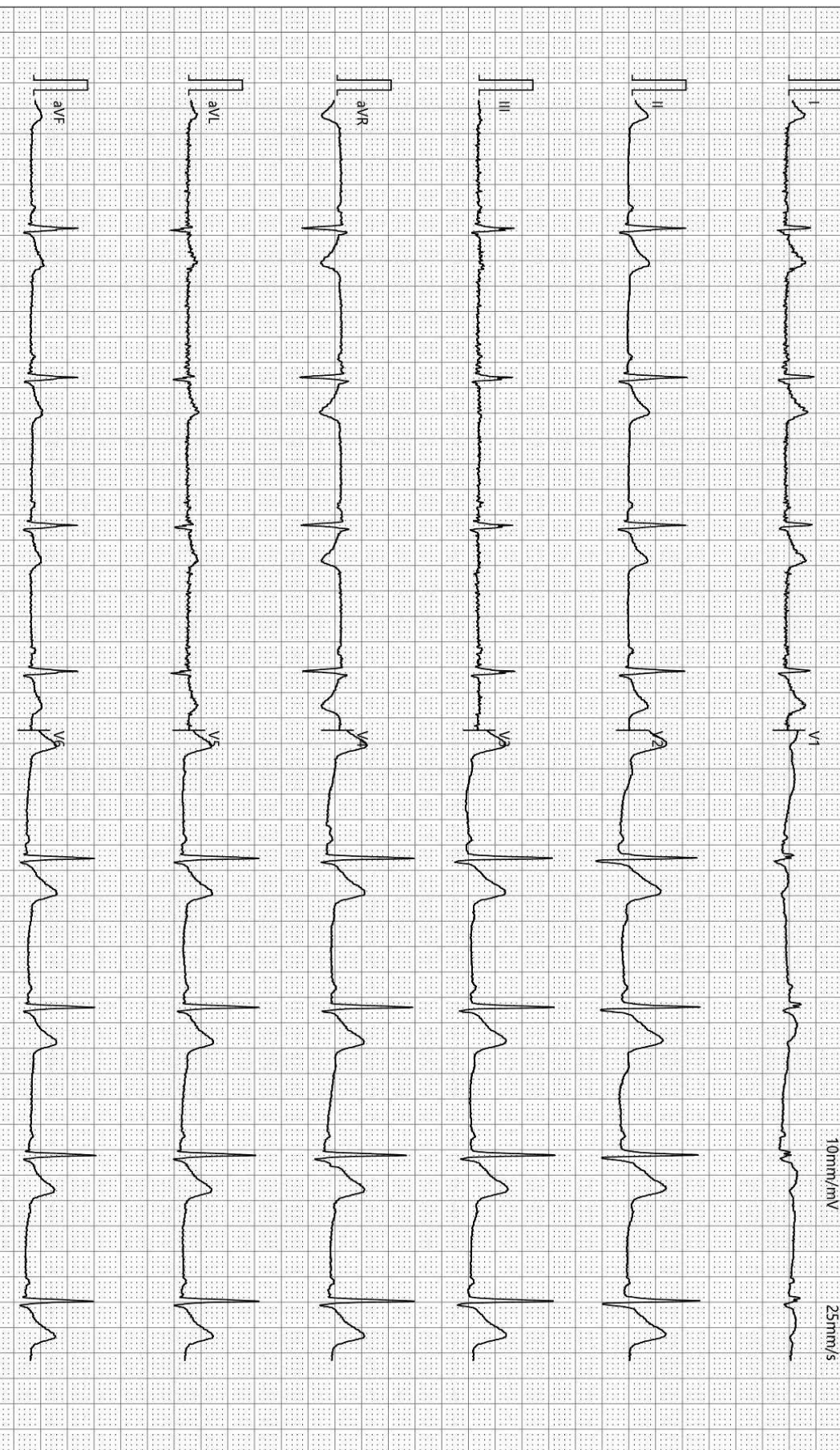
诊断结果:

- 1.窦性心动过缓
- 2.逆钟向转位

诊断医生:

*张生 陶志辉*

HR	: 51 ↓ bpm	[60 ~ 100bpm]
P	: 97ms	[0 ~ 110ms]
PR	: 166ms	[120 ~ 200ms]
QRS	: 107 ↑ ms	[60 ~ 100ms]
QT/QTc	: 411/380ms	[320 ~ 440/0 ~ 450ms]
P/QRS/T	: 57/64/36deg.	[0 ~ 75/-30 ~ 90/0 ~ 75deg]
RV5/SV1	: 1.418/0.133mV	[0.0 ~ 2.5/0.0 ~ 2.0mV]



检查时间:2023-11-30 07:57:38

诊断时间:2023-11-30 08:03:00

SEMIP V1.90

仅供临床参考

# 大同瑞慈健康体检

## 骨密度检测报告

### 受检者信息

受检者ID: 2212290726

姓名: 李志亮-T

出生年月日: 1973/6/1

年龄: 50

性别: 男

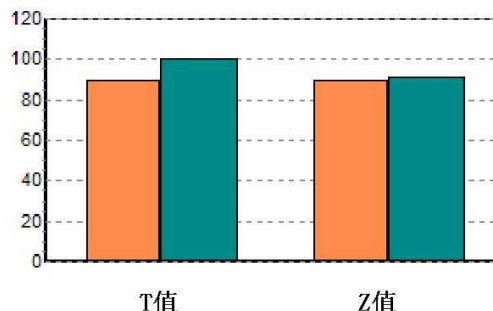
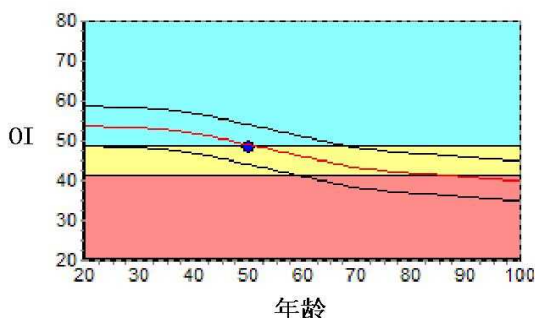
测定部位(右/左): 右

### 测定结果

测定日期: 2023/11/30 8:31:40

测试编号: 1/1

受测者 平均值



数据库: Asia

OI: 48.4

SOS: 1354.2 m/s, BUA: 35.8

T值: -1.09

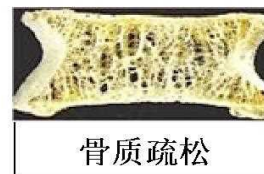
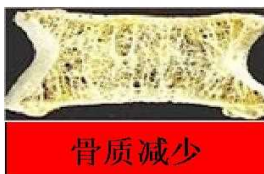
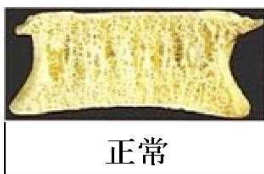
Z值: -0.12

成人比: 89.9 %

同龄比: 98.7 %

OPR: N/A %

### 结果分析



### 注解

以上结论仅供参考

科室:

医生签名:

医院地址 大同瑞慈健康体检

地址 大同市平城区魏都大道79号

联系电话 0352-2824444

操作者 名燕凌



## 双源 CT 诊断图文报告

流水号: 2212290726

影像号: CT20231130008

姓名: 李志亮

年龄: 52 岁

性别: 男

检查设备: 西门子量子双源 CT

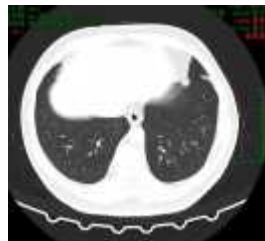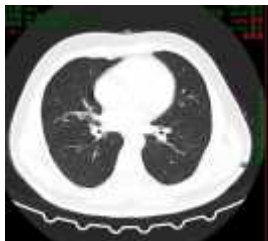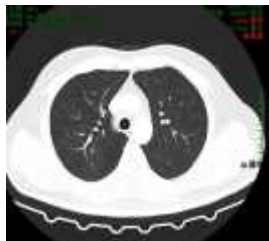体检号: 410374

申请医院: 本院

体检科室: 体检科

检查部位: CT 检查

经典图像:



影像所见:

胸廓对称, 骨性肋骨完整, 胸壁软组织结构良好, 两肺支气管血管纹理走行分布良好, 支气管束结构清晰, 双肺通气良好。肺门结构未见异常。纵隔无偏移, 段以上支气管通畅。心影及大血管形态结构正常, 纵隔内未见肿大淋巴结。胸膜未见异常。

影像诊断:

胸部未见明显异常

报告医师: 剧艳军

检查日期: 2023-11-30

审核医师: 剧艳军

报告日期: 2023-11-30

## 超声诊断图文报告

流水号: 2212290726

影像号: 1467127

姓名: 李志亮

年龄: 52 岁

性别: 男

检查设备: Vivid E95

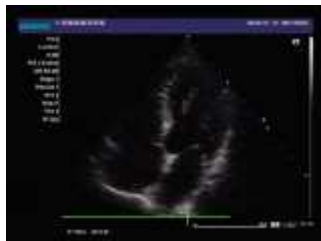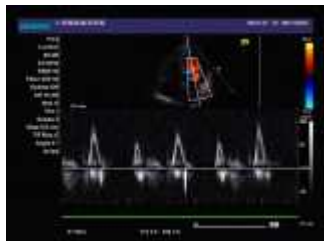
体检号: 410374

申请医院: 本院

体检科室: 体检科

检查部位: 心脏彩超

### 经典图像:



### 影像所见:

超声测量 (单位: mm)

升主动脉内径 28 (32±3mm)

左房内径 29 (35mm)

室间隔 10 (8-11mm)

左室内径 46 (47±4mm)

左室后壁 9 (8-11mm)

EF70% (50-80%)

右室内径 25 (36±4mm)

右房内径 28 (36±4mm)

FS40% (28-41%)

主肺动脉内径 20 (23±3mm)

升主动脉内径正常, 心脏各腔室大小正常, 室间隔厚度正常, 左室壁未见明显节段性运动异常, 各瓣膜及启闭功能未见明显异常, 舒张期二尖瓣口血流频谱 E/A>1, 心包腔未见积液。

### 影像诊断:

心脏结构及功能未见明显异常

报告医师: 李菊蓉

检查日期: 2023-11-30

审核医师: 李菊蓉

报告日期: 2023-11-30

## 超声诊断图文报告

流水号: 2212290726

影像号: 1467123

姓名: 李志亮

年龄: 52 岁

性别: 男

检查设备: Vivid E95

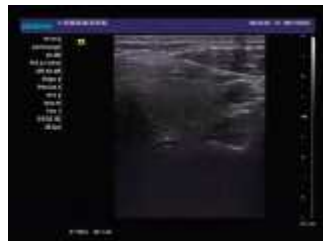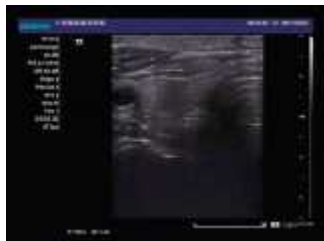体检号: 410374

申请医院: 本院

体检科室: 体检科

检查部位: 甲状腺彩超

经典图像:



影像所见:

甲状腺双侧叶形态正常, 包膜完整, 实质回声均匀, CDFI: 未见异常血流信号。  
双侧颈部未见明显肿大淋巴结。

影像诊断:

甲状腺双侧叶未见异常

报告医师: 李菊蓉

检查日期: 2023-11-30

审核医师: 李菊蓉

报告日期: 2023-11-30

# 超声诊断图文报告

流水号: 2212290726

影像号: 1467125

姓名: 李志亮

年龄: 52 岁

性别: 男

检查设备: Vivid E95

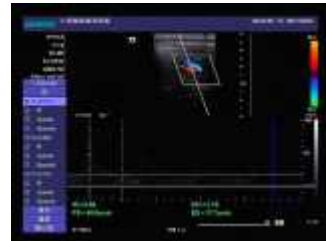
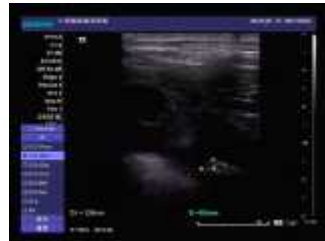体检号: 410374

申请医院: 本院

体检科室: 体检科

检查部位: 颈部血管彩超

经典图像:



影像所见:

右锁骨下动脉起始处探及混合回声斑, 大小约 6.5\*2.6mm, 双侧颈总动脉、颈内、颈外动脉起始段内中膜不增厚, 内壁欠光滑, 管壁未见明确强回声斑。CDFI: 血流充盈好。PW: 频谱形态正常。

双侧椎动脉走行正常, 椎动脉内径正常, 管壁不厚, 管腔内为无回声, CDFI: 血流充盈好。PW: 频谱正常。

	内径 mm	流速 cm/s	RI
左侧椎动脉	3.4	49.9	0.68
右侧椎动脉	3.3	48.8	0.65

影像诊断:

右锁骨下动脉起始处斑块形成

报告医师: 李菊蓉

检查日期: 2023-11-30

审核医师: 李菊蓉

报告日期: 2023-11-30

## 超声诊断图文报告

流水号: 2212290726

影像号: 1467129

姓名: 李志亮

年龄: 52 岁

性别: 男

检查设备: Vivid E95

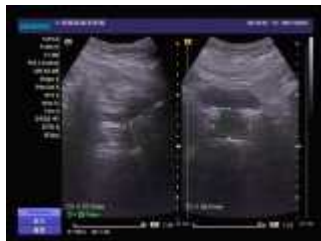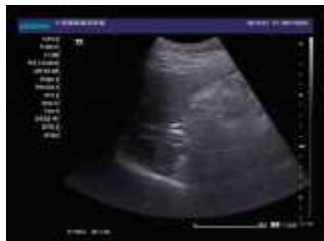体检号: 410374

申请医院: 本院

体检科室: 体检科

检查部位: 全腹彩超

### 经典图像:



### 影像所见:

肝脏大小形态正常, 包膜光滑完整, 实质回声细腻增强, 肝内管道系统走行尚清晰, 门静脉及肝内胆管不扩张。

胆囊切除术后, 肝外胆管不扩张。

胰腺大小形态正常, 实质回声均匀, 主胰管不扩张。

脾脏大小形态正常, 实质回声均匀, 脾门静脉不宽。

双肾大小形态正常, 皮髓质分界清晰, 集合系统未见分离, 双侧输尿管未见扩张。

膀胱充盈尚可, 壁光滑, 内清晰。

前列腺形态正常, 大小约 3.5\*2.9\*2.7cm, 实质回声欠均匀。

### 影像诊断:

1. 轻度脂肪肝
2. 胆囊切除术后 肝外胆管不扩张

报告医师: 李菊蓉

检查日期: 2023-11-30

审核医师: 李菊蓉

报告日期: 2023-11-30