



2212290715

大同瑞慈健康体检

报 告 册

体检编号	410365	工号	211
姓名	朱志芳		
性别	女	年龄	42岁
单位	平城区税务局		
部门	平城区税务局		
联系电话	13935214141		
体检日期	2023-12-03		

尊敬的朱志芳女士您好！

首先,瑞慈健康体检全体员工欢迎您的光临,并对您的信任表示衷心的感谢！

您于 2023-12-03 (体检编号: 410365) 完成健康检查,本机构的各科医生已根据您的体检项目及结果,汇总成此份健康体检报告,并经总检医生审核。据此提出对您健康状况的综合分析及建议。

瑞慈健康体检倡导“大健康、大康复”,提出“健康是第一财富 (Rich)”的人文理念。希望您仔细阅读并妥善地保管此份健康体检报告,并认真关注报告中的提示与建议,若您对报告内容有任何疑问,可直接与瑞慈健康体检客服部联系,进一步咨询。

健康体检咨询电话: **0352-2824444**

客户服务咨询电话: **0352-2830597**
400-6112995

瑞慈健康体检报告由下列内容组成:

第一部分:主检报告

第二部分:分科分项结果

第三部分:检验报告

第四部分:附表

主检报告

检查综述

- 1、【尿液分析+尿沉渣】 维生素 C+- 粘液丝偏高(1 /HP)
- 2、【甲状腺彩超】 甲状腺双侧叶多发结节 TI-RADS 3 级
- 3、【乳腺彩超】 双侧乳腺结节（左乳多发）BI-RADS 2 级
- 4、【全腹彩超】 1. 肝内高回声结节 考虑肝血管瘤 2. 宫颈稍大伴多发那囊
- 5、【动脉硬化检测】 外周动脉僵硬度增高

医生建议

【粘液丝偏高】：

- (1) 尿常规中粘液丝是由尿路中细胞分泌出来的，在有尿路感染时分泌会明显增多，且伴有炎症细胞的出现。
- (2) 粘液丝偏高，可分为生理性偏高和病理性偏高两种，生理性偏高一般是由于喝水较少导致的尿液浓缩，一般在喝水后就能达到稀释的效果。
- (3) 病理性的粘液丝偏高是由于泌尿系炎症或者是前列腺炎导致的，需要注意观察，多喝水，同时有白细胞等炎症细胞增多时，应及时服用抗感染药物治疗。如果仅有粘液丝的增多而没有白细胞等炎症细胞增多时，尿路有炎症的可能性不大。
- (4) 建议平时饮食注意清淡，多喝水，少吃油腻和辛辣的食物，要注意个人清洁卫生，勤洗阴部，注意休息。

【维生素 C+-】：

- (1) 尿液中维生素 C 阳性，一般提示饮食中摄入维生素 C 含量较高的食物，引起尿液中维生素 C 呈阳性反应。建议定期复查尿常规。

【甲状腺双侧叶多发结节】：

- (1) 甲状腺结节是一种常见的甲状腺疾病，很多甲状腺疾病可表现为结节，如可由甲状腺退行性变、炎症、自身免疫性及新生物等多种病变所致。甲状腺结节在各个年龄段的男女人群中均可见到，但中年女性中较多。
- (2) 甲状腺结节分良性和恶性两大类，良性的占绝大多数，恶性者不足 1%，判断甲状腺结节的良恶主要依靠病史、体格检查、放射性核素扫描、穿刺细胞学检查。
- (3) 建议往普外科就诊，进一步检查，明确诊断，结合临床诊治并定期复查。

【乳腺结节】：

- (1) 乳腺结节是乳腺组织导管和乳小叶在结构上的退行性变及进行性结缔组织的生长，主要以乳房周围性疼痛为特征，或在情绪变化、劳累、天气变化时加重，每月月经前疼痛加剧，行经后疼痛减退或消失。其主要原因是由于内分泌失调。
- (2) 建议少吃刺激性食物或进行药物治疗干预，必要时外科诊治。

【肝内高回声结节】：

- (1) 建议肝胆外科诊断治疗。

【肝血管瘤】：

- (1) 肝血管瘤是肝脏常见的良性肿瘤，属先天性发育异常。

- (2) 肝血管瘤如 5CM 以下，静止不发展无任何自觉症状，一般不需要特殊治疗。如体积增大，可压迫周围器官（胆、胰、胃等），出现上腹饱胀感；若加速增大，为防止破裂大出血应手术切除。
- (3) 日常生活中应注意保持心情舒畅，切忌大怒大暴。多吃蔬菜水果，进食不宜过饱，宜食清淡富含营养的食物，保持大便通畅，防止便秘。
- (4) 不宜做剧烈运动，可做低强度运动，防止过度用力，以免增加腹腔压力。
- (5) 首次发现，应往肝胆外科复查，除外肝内其它占位性病变。定期进行肝脏彩超超检查，追踪比较，若无变化可继续观察，无需作特殊处理。若瘤体增大或有症状者，应及时诊治。

【那囊】：

- (1) 宫颈腺体囊肿又叫宫颈纳氏囊肿（可称‘纳囊’或‘那囊’），同宫颈糜烂、宫颈息肉一样，是慢性宫颈炎的一种表现。
- (2) 其形成原因是在宫颈糜烂愈合过程中，新生的鳞状上皮覆盖宫颈腺管口或伸入腺管，将腺管口阻塞；腺管周围的结缔组织增生或瘢痕形成压迫腺管，使腺管变窄甚至阻塞，腺体分泌物引流受阻，滞留形成的囊肿叫宫颈纳氏囊肿。
- (3) 对小的纳囊，无任何临床症状可不予处理；对于密集的较小的纳囊或比较大的纳囊，可考虑光疗、激光、微波、自凝刀等物理治疗。
- (4) 对于较大的突出于宫颈表面的纳囊，可考虑电刀切除治疗。上述治疗方法均无太大痛苦，也基本不会影响日常的工作和生活。

【外周动脉僵硬度增高】：

- (1) 动脉硬化是全身性粥样硬化在肢体局部表现，是全身性动脉内膜及其中膜呈退行性、增生性改变，使血管壁变硬缩小，失去弹性，从而继发血栓形成致使远端血流量进行性减少或中断。
- (2) 要均衡饮食，要防止其他疾病引起的动脉粥样硬化，如糖尿病、肥胖、高血压。少吃含油脂和胆固醇多的食品，减少盐的摄入，多吃富含高密度脂蛋白的鱼类、海鲜。戒烟限酒，控制体重，保持良好的心态。通过适量的运动，可以明显改善动脉粥样硬化。必要时内科咨询及诊治。

【宫颈稍大】：

- (1) 建议妇科诊断治疗

汇总医生： 丁昊炜

主检日期： 2023-12-04

主检医生：

分科结果

身高、体重、血压

项目名称	检查结果	项目名称	检查结果
身高	160cm	体重	56kg
血压	106/86mmHg		

***小结：**

未见异常

操作员：赵婉如

检查日期：2023-12-03

检查医生：名燕凌

检验报告

尿液分析+尿沉渣

项目名称	检查结果	单位	参考值	提示
白细胞尿	0	个/ul	0--13	
上皮细胞(EC)	0	/HP	0--28	
管型(CAST)	0	个/ul	0--1	
霉菌(尿)	0	/HP	0--0	
结晶	0	/HP	0--10	
透明度(CLA)	清亮			
胆红素(BIL)	-		阴性	
隐血(ERY)	-		阴性	
小圆上皮细胞(SRC)	0	个/ul	0--0	
维生素C	+-		阴性	
异常红细胞	0	个/ul	0--3	
红细胞(正常)	0	个/ul	0--6	
鳞状上皮细胞	0	个/ul	0--0	
粘液丝	1	个/ul	0--0	↑
颜色(Colour)	淡黄色			
尿葡萄糖(GLU)	-		阴性	
酮体(KET)	-		阴性	
比重(SG)	1.010		1.003--1.030	
酸碱度(PH)	6.5		4.5--8.0	
尿蛋白质(PRO)	-		阴性	
尿胆原(URO)	-		阴性	
亚硝酸盐(NIT)	-		阴性	
红细胞(尿)(RBC)	0	个/ul	0--6	
尿白细胞(LEU)	-		阴性	

*小结:

维生素 C+- 粘液丝偏高(1 /HP)

操作员：梁可欣 检查日期:2023-12-03 检查医生:陈建国

血常规（五分类）

项目名称	检查结果	单位	参考值	提示
白细胞(WBC)	4.80	10 ⁹ /L	3.5--9.5	
淋巴细胞绝对值(LY#)	2.02	10 ⁹ /L	1.1--3.2	
淋巴细胞百分比(LY%)	42.3	%	20--50	
中性粒细胞绝对值(GR#)	2.36	10 ⁹ /L	1.8--6.3	
中性粒细胞百分比(GR%)	49.1	%	40--75	
嗜碱性粒细胞绝对值(BA#)	0.03	10 ⁹ /L	0--0.06	
嗜碱性粒细胞百分比(BA%)	0.6	%	0--1.0	
嗜酸性粒细胞绝对值(EO#)	0.12	10 ⁹ /L	0.02--0.52	
嗜酸性粒细胞百分比(EO%)	2.5	%	0.4--8.0	
血小板(PLT)	234	10 ⁹ /L	125--350	
血小板分布宽度(PDW)	16.1	%	15--17	
平均血小板体积(MPV)	10.0	fl	6.0--14.0	
血小板压积(PCT)	0.235	%	0.11--0.28	
红细胞(RBC)	4.21	10 ¹² /L	3.8--5.1	
血红蛋白	134	g/L	115--150	
红细胞压积(HCT)	38.9	%	35--45	
红细胞平均体积(MCV)	92.4	fl	82--100	
平均血红蛋白含量(MCH)	31.7	pg	27--34	
平均血红蛋白浓度(MCHC)	343	g/L	316--354	
单核细胞绝对值(MO#)	0.27	10 ⁹ /L	0.1--0.60	
单核细胞百分比(MO%)	5.5	%	3--10	
红细胞分布宽度标准差	42.7	fl	35--56	

(RDW-SD)				
红细胞分布宽度变异系数 (RDW-CV)	12.1	%	10.6--16.6	
大血小板比率	24.6	%	11--45	
大血小板数目	58	10 ⁹ /L	30--90	
未成熟粒细胞数目	0.00	10 ⁹ /L	0--999	
未成熟粒细胞百分比	0.1	%	0--100	
有核红细胞数目	0.000	10 ⁹ /L	0--9999	
有核红细胞百分比	0.00	/100WBC	0--9999	

***小结:**

未见异常

操作员：梁可欣 检查日期:2023-12-03 检查医生:陈建国

血 HP 检测

项目名称	检查结果	单位	参考值	提示
幽门螺旋杆菌抗体检测	阴性 (-)		阴性 (-)	

***小结:**

未见异常

操作员：王小雪 检查日期:2023-12-03 检查医生:陈建国

肾功三项

项目名称	检查结果	单位	参考值	提示
肌酐(CREA)	48.00	umol/L	41--73	
尿酸(UA)	249.00	umol/L	140--340	
尿素测定 (Urea)	7.50	mmol/L	2.6--7.5	

***小结:**

未见异常

操作员：王文静 检查日期:2023-12-03 检查医生:陈建国

空腹血糖

项目名称	检查结果	单位	参考值	提示
葡萄糖(GLU)	5.38	mmol/L	3.89--6.1	

***小结：**

未见异常

操作员：王文静

检查日期：2023-12-03

检查医生：陈建国

同型半胱氨酸

项目名称	检查结果	单位	参考值	提示
同型半胱氨酸	11.17	umol/L	0--15	

***小结：**

未见异常

操作员：王文静

检查日期：2023-12-03

检查医生：陈建国

血脂四项

项目名称	检查结果	单位	参考值	提示
动脉硬化指数	1.45		1.31--3.19	
总胆固醇(CHOL)	4.03	mmol/L	2.59--5.2	
甘油三脂(TG)	1.43	mmol/L	0.7--1.7	
低密度脂蛋白(LDL)	2.19	mmol/L	0--4.13	
高密度脂蛋白(HDL)	1.51	mmol/L	0.77--1.55	

***小结：**

未见异常

操作员：王文静

检查日期：2023-12-03

检查医生：陈建国

肝功能三项

项目名称	检查结果	单位	参考值	提示
------	------	----	-----	----

γ-谷氨酰转肽酶(GGT)	12.0	U/L	7--45	
丙氨酸氨基转移酶(ALT)	21.00	U/L	7--40	
门冬氨酸氨基转移酶(AST)	15.00	U/L	13--35	
谷草比谷丙	0.71		0.4--2.5	

***小结:**

未见异常

操作员：王文静 检查日期:2023-12-03 检查医生:陈建国

肝胆肿瘤标志物（4）项

项目名称	检查结果	单位	参考值	提示
糖类抗原 125 测定 (CA125)	9.3	U/ml	0--38	
血清铁蛋白测定 (SF)	53.0	ng/ml	10--291	
癌胚抗原(CEA)	0.58	ng/ml	0--5	
甲胎蛋白(AFP)	4.8	ng/ml	0--7	

***小结:**

未见异常

操作员：王文静 检查日期:2023-12-03 检查医生:陈建国

大同瑞慈康复医院 12导联心电图报告

朱志芳 女 42岁 体检号:410365

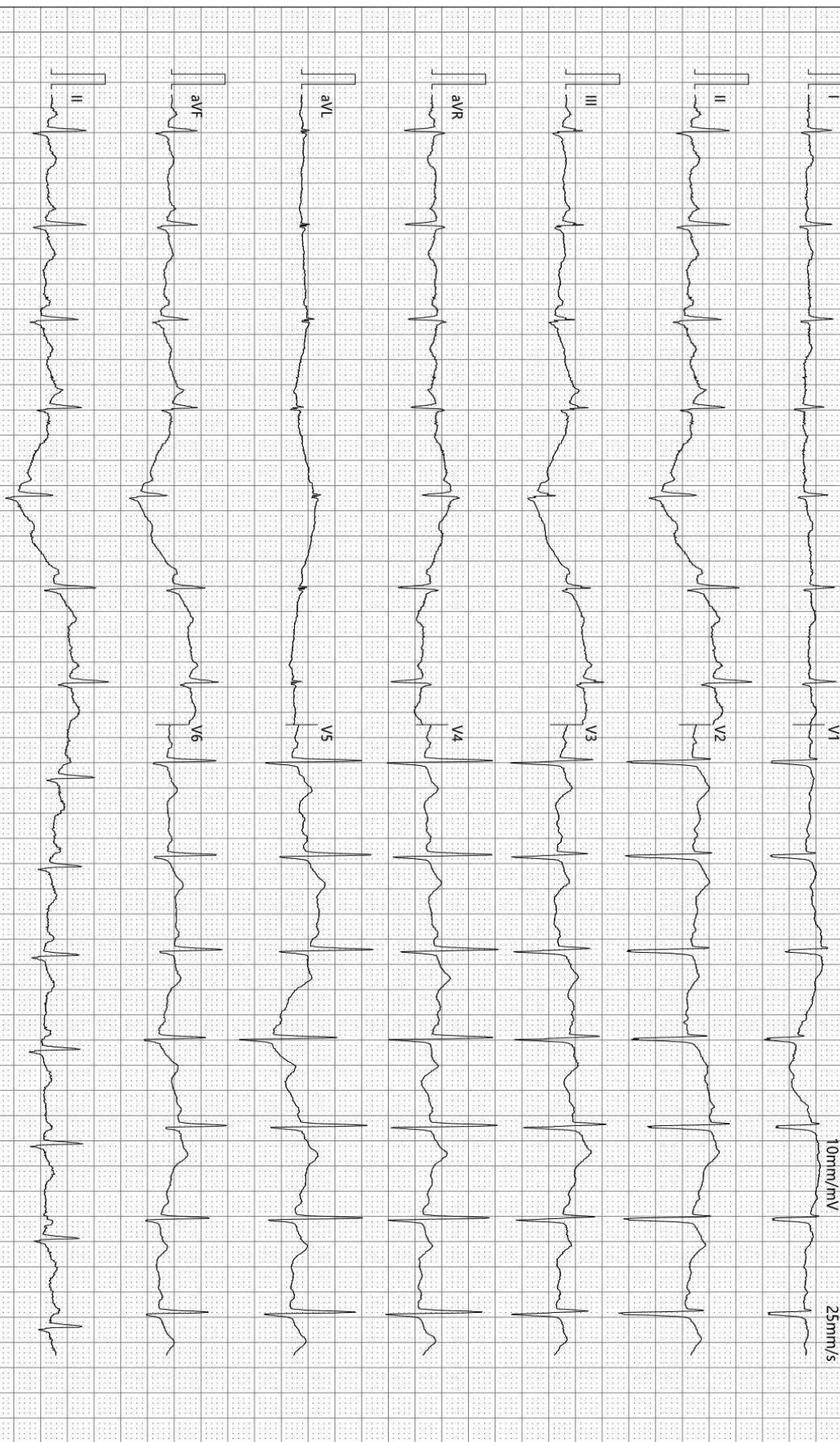
病床号:

诊断结果:

- 1.窦性心律
- 2.正常心电图

诊断医生:

HR	: 82bpm	[60 ~ 100bpm]
P	: 108ms	[0 ~ 110ms]
PR	: 156ms	[120 ~ 200ms]
QRS	: 91ms	[60 ~ 100ms]
QT/QTc	: 368/431ms	[320 ~ 440/0 ~ 460ms]
P/QRS/T	: 79° / 51° / 46deg.	[0 ~ 75° / -30 ~ 90° / 0 ~ 75deg]
RV5/SV1	: 1.220/0.653mV	[0.0 ~ 2.5/0.0 ~ 2.0mV]



检查时间:2023-12-03 09:53:50

诊断时间:2023-12-03 10:06:48

SEMIP V1 90

仅供临床参考

大同瑞慈健康体检

骨密度检测报告

受检者信息

受检者ID: 2212290715

姓名: 朱志芳

出生年月日: 1980/9/3

年龄: 43

性别: 女

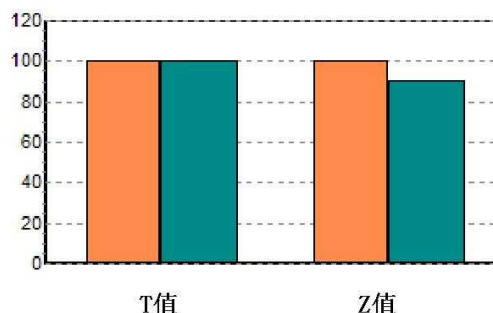
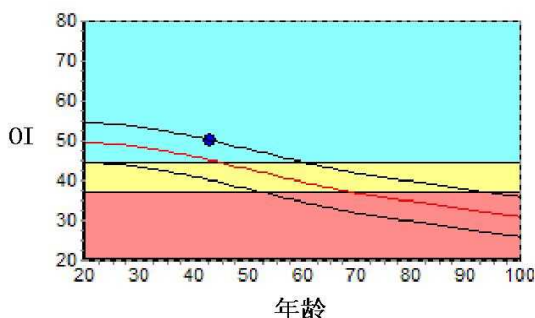
测定部位(右/左): 右

测定结果

测定日期: 2023/12/3 9:36:54

测试编号: 1/1

受测者 平均值



数据库: Asia

OI: 49.9

SOS: 1358.3 m/s, BUA: 36.7

T值: 0.05

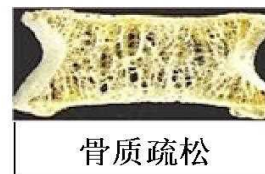
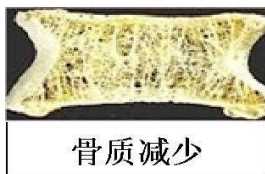Z值: 0.96

成人比: 100.5 %

同龄比: 110.6 %

OPR: N/A %

结果分析



注解

以上结论仅供参考

科室:

医生签名:

医院地址 大同瑞慈健康体检

地址 大同市平城区魏都大道79号

联系电话 0352-2824444

操作者 名燕凌

申请科室:

申请医师:

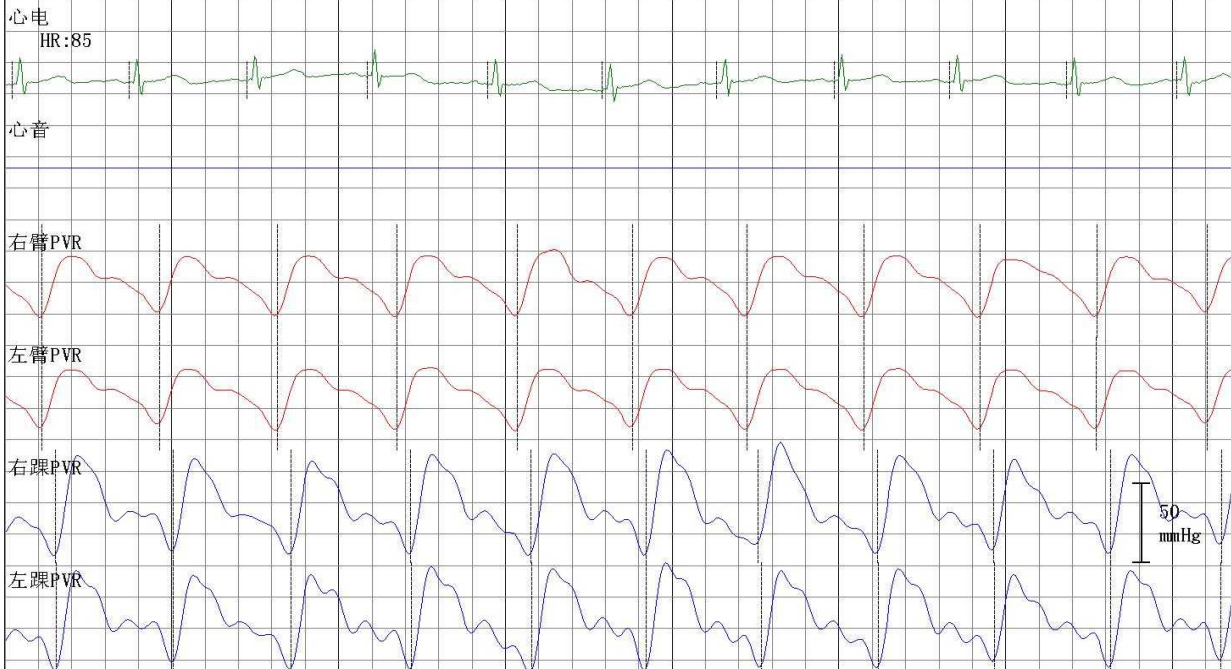
本报告单仅提供临床参考, 不作为诊断依据

大同瑞慈健康体检 外周动脉硬化检测报告单

病历号: 2212290715 检查号: 17625
 姓名: 朱志芳 性别: 女 年龄: 42
 身高: 160 体重: 55 BMI: 21.5

用药:

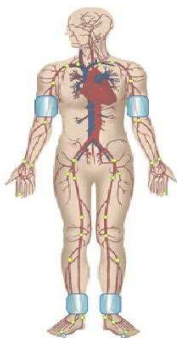
既往病史:



四肢动脉血压值 (mmHg)

右臂

SBP: 126
 MBP: 103
 DBP: 83
 PP: 43



左臂

SBP: 128
 MBP: 105
 DBP: 88
 PP: 40

右踝

SBP: 154
 MBP: 104
 DBP: 82
 PP: 72

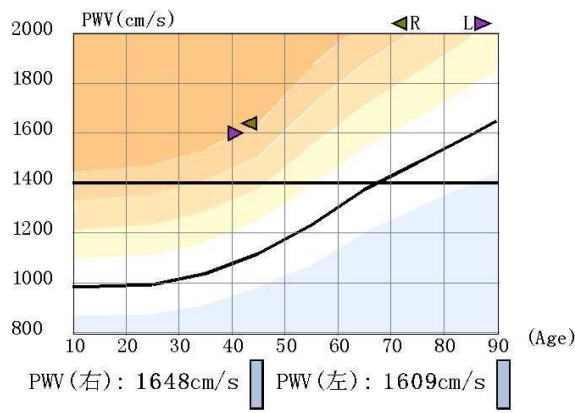
左踝

SBP: 160
 MBP: 108
 DBP: 90
 PP: 70

动脉阻塞值

ABI (R): 1.20 ABI (L): 1.25
 BAI (R): 0.78 BAI (L): 0.80

大动脉僵硬度值 (PWV)



检查所见

1. 双上肢收缩压正常, 脉压正常, 两侧比较无明显差异
双下肢两侧血压无明显差异
2. 双下肢静态ABI正常
3. 右上肢静态BAI减低, 左上肢静态BAI正常
4. 左侧bapwv增快14%, 右侧bapwv增快17%
5. 双上肢动脉脉搏波形未见异常
双下肢动脉脉搏呈低幅波

医生意见

1. 外周动脉僵硬度增高

操作者:

医师签名: 李桂珍

检查日期: 2023-12-03

高血压判断依据《中国高血压防治指南》(第三版)
 ABI判断依据《2011版美国心脏协会/美国心脏病学会周围动脉疾病指南》

双源 CT 诊断图文报告

流水号: 2212290715

影像号: CT20231203065

姓名: 朱志芳

年龄: 42 岁

性别: 女

检查设备: 西门子量子双源 CT

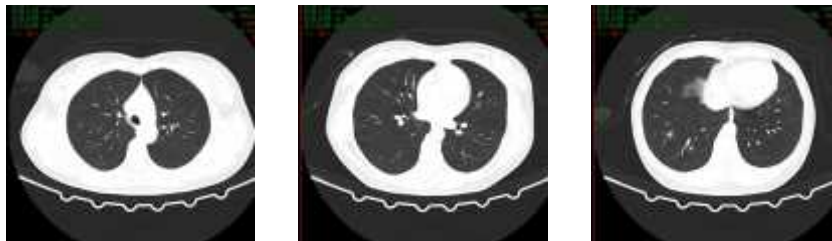体检号: 410365

申请医院: 本院

体检科室: 体检科

检查部位: CT 检查

经典图像:



影像所见:

胸廓对称, 骨性肋骨完整, 胸壁软组织结构良好, 两肺支气管血管纹理走行分布良好, 支气管束结构清晰, 双肺通气良好。肺门结构未见异常。纵隔无偏移, 段以上支气管通畅。心影及大血管形态结构正常, 纵隔内未见肿大淋巴结。胸膜未见异常。

影像诊断:

胸部未见明显异常

报告医师: 剧艳军

检查日期: 2023-12-04

审核医师: 剧艳军

报告日期: 2023-12-04

超声诊断图文报告

流水号: 2212290715

影像号: 1471440

姓名: 朱志芳

年龄: 42 岁

性别: 女

检查设备: Vivid E95

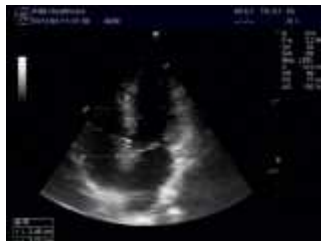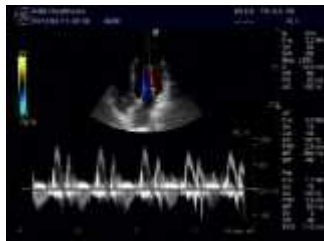体检号: 410365

申请医院: 本院

体检科室: 体检科

检查部位: 心脏彩超

经典图像:



影像所见:

超声测量 (单位: mm)

升主动脉内径 22 (32±3mm)

左房内径 22 (35mm)

室间隔 10 (8-11mm)

左室内径 39 (47±4mm)

左室后壁 10 (8-11mm)

EF62% (50-80%)

右室内径 25 (36±4mm)

右房内径 27 (36±4mm)

FS33% (28-41%)

主肺动脉内径 20 (23±3mm)

升主动脉内径正常, 心脏各腔室大小正常, 室间隔厚度正常, 左室壁未见明显节段性运动异常, 各瓣膜及启闭功能未见明显异常, 舒张期二尖瓣口血流频谱 E/A>1, 心包腔未见积液。

影像诊断:

心脏结构及功能未见明显异常

报告医师: 李菊蓉

检查日期: 2023-12-03

审核医师: 李菊蓉

报告日期: 2023-12-03

超声诊断图文报告

流水号: 2212290715

影像号: 1471469

姓名: 朱志芳

年龄: 42岁

性别: 女

检查设备: Vivid E95

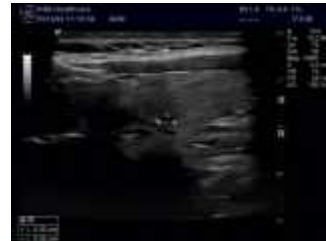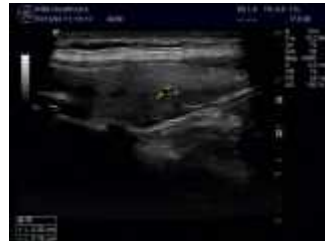体检号: 410365

申请医院: 本院

体检科室: 体检科

检查部位: 甲状腺彩超

经典图像:



影像所见:

甲状腺双侧叶形态正常, 包膜完整, 实质回声欠均匀, 于双侧叶均探及数个囊实性结节, 大者均位于中极, 右侧大小约0.3*0.2cm, 左侧大小约0.3*0.2cm, 边界清, 形态规则。

双侧颈部未见明显肿大淋巴结。

影像诊断:

甲状腺双侧叶多发结节 TI-RADS 3级

报告医师: 李菊蓉

检查日期: 2023-12-03

审核医师: 李菊蓉

报告日期: 2023-12-03

超声诊断图文报告

流水号: 2212290715

影像号: 1471471

姓名: 朱志芳

年龄: 42 岁

性别: 女

检查设备: Vivid E95

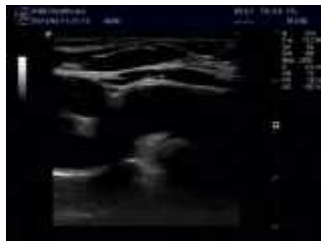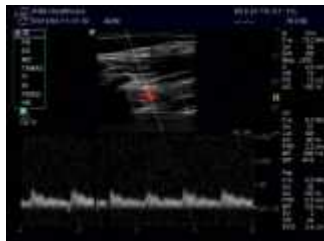
体检号: 410365

申请医院: 本院

体检科室: 体检科

检查部位: 颈部血管彩超

经典图像:



影像所见:

右锁骨下动脉起始处、双侧颈总动脉、颈内、颈外动脉起始段内中膜不增厚, 内壁欠光滑, 管壁未见明确强回声斑。CDFI: 血流充盈好。PW: 频谱形态正常。

双侧椎动脉走行正常, 椎动脉内径正常, 管壁不厚, 管腔内为无回声, CDFI: 血流充盈好。PW: 频谱正常。

影像诊断:

双侧颈动脉、椎动脉未见明显异常

报告医师: 李菊蓉

检查日期: 2023-12-03

审核医师: 李菊蓉

报告日期: 2023-12-03

超声诊断图文报告

流水号: 2212290715

影像号: 1471473

姓名: 朱志芳

年龄: 42 岁

性别: 女

检查设备: Vivid E95

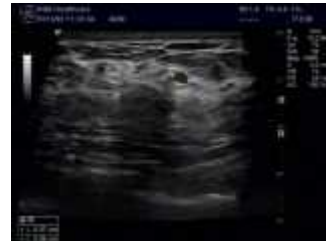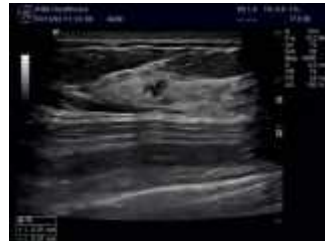体检号: 410365

申请医院: 本院

体检科室: 体检科

检查部位: 乳腺彩超

经典图像:



影像所见:

双侧乳腺腺体层次清晰, 右乳腺体厚 1.1cm, 左乳腺体厚 1.0cm, 于右乳外象限约 11 点位探及囊性结节, 大小约 0.3*0.3cm, 边界清, 形态规则, 另于 3 点位探及囊性结节, 大小约 0.4*0.3cm, 边界清, 左乳外象限探及数个囊性结节, 大者位于 3 点位, 大小约 0.4*0.3cm, 边界清, 双侧乳导管未见扩张。

影像诊断:

双侧乳腺结节 (左乳多发) BI-RADS 2 级

报告医师: 李菊蓉

检查日期: 2023-12-03

审核医师: 李菊蓉

报告日期: 2023-12-03

超声诊断图文报告

流水号: 2212290715

影像号: 1471475

姓名: 朱志芳

年龄: 42岁

性别: 女

检查设备: Vivid E95

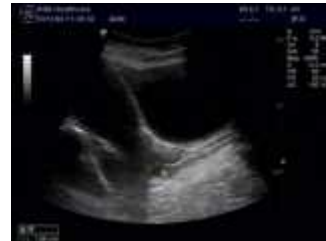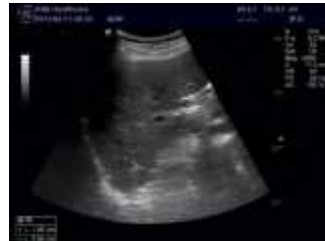体检号: 410365

申请医院: 本院

体检科室: 体检科

检查部位: 全腹彩超

经典图像:



影像所见:

肝脏大小形态正常,包膜光滑完整,肝右后叶探及高回声结节,大小约1.0*0.8cm,边界清,余实质回声均匀,肝内管道系统走行清晰,门静脉及肝内胆管不扩张。

胆囊大小形态正常,壁不厚、光滑,囊内透声好,肝外胆管不扩张。

胰腺大小形态正常,实质回声均匀,主胰管不扩张。

脾脏大小形态正常,实质回声均匀,脾门静脉不宽。

双肾大小形态正常,皮髓质分界清晰,集合系统未见分离,双侧输尿管未见扩张。

膀胱充盈佳,未见明显异常。

前位子宫,大小约6.5*4.7*4.2cm,肌壁回声均匀,内膜线清晰,厚0.7cm,宫颈厚约3.1cm,其内探及数个囊性回声,大者直径约1.0cm,双侧附件区未见异常。

影像诊断:

1. 肝内高回声结节 考虑肝血管瘤
2. 宫颈稍大伴多发那囊

报告医师: 李菊蓉

检查日期: 2023-12-03

审核医师: 李菊蓉

报告日期: 2023-12-03