



2212290623

大同瑞慈健康体检

报 告 册

体检编号	410275	工号	121
姓名	纪虹		
性别	女	年龄	32岁
单位	平城区税务局		
部门	平城区税务局		
联系电话	13935217172		
体检日期	2023-10-30		

尊敬的 纪虹女士 您好！

首先，瑞慈健康体检全体员工欢迎您的光临，并对您的信任表示衷心的感谢！

您于 2023-10-30 （体检编号：410275）完成健康检查，本机构的各科医生已根据您的体检项目及结果，汇总成此份健康体检报告，并经总检医生审核。据此提出对您健康状况的综合分析及建议。

瑞慈健康体检倡导“大健康、大康复”，提出“健康是第一财富（Rich）”的人文理念。希望您仔细阅读并妥善地保管此份健康体检报告，并认真关注报告中的提示与建议，若您对报告内容有任何疑问，可直接与瑞慈健康体检客服部联系，进一步咨询。

健康体检咨询电话：**0352-2824444**

客户服务咨询电话：**0352-2830597**

400-6112995

瑞慈健康体检报告由下列内容组成：

第一部分：主检报告

第二部分：分科分项结果

第三部分：检验报告

第四部分：附表

主检报告

检查综述

- 1、【血常规（五分类）】嗜酸性粒细胞百分比(E0%)偏低(0.3%)
- 2、【尿液分析+尿沉渣】白细胞尿偏高(50个/u1) 隐血(ERY)+- 鳞状上皮细胞偏高(11/HP) 尿白细胞(LEU)1+
- 3、【全腹彩超】轻度脂肪肝

医生建议

【嗜酸性粒细胞百分比(E0%)偏低】：

- (1)供内科结合临床参考。

【鳞状上皮细胞偏高】：

(1)在生理情况下，机体正常的新陈代谢都会引起鳞状上皮细胞的脱离，这是一种正常的机体现象。如果长时间出现鳞状上皮细胞偏高的现象时，则有可能是尿路感染、泌尿系统结石等因素导致，应及时往泌尿外科进一步诊断治疗。

【隐血(ERY)+-】：

(1)尿隐血可分为肉眼血尿和镜下血尿。肉眼血尿是指肉眼能见到血色的尿，尿液呈洗肉水色或血色，通常在1000ml尿中含有1ml血液即肉眼可见。镜下血尿是指尿的颜色正常，通过显微镜可以观察到尿液中含红细胞，通常离心沉淀后的尿液镜检每高倍视野有红细胞3个以上。

(2)尿隐血是泌尿系疾病常见的症状之一，生理情况下女性生理期、运动后等都可以引起，病理情况下大多是由泌尿系统疾病引起，如泌尿系炎症、尿路结石等，也有一些血尿是由全身性疾病或泌尿系统邻近器官所致。

(3)需要指出的是：尿液呈红色并不都是血尿，有些药物、食物都能使尿液呈红色、橙色或褐色；由于严重创伤、错误输血等大量红细胞或组织破坏，也可导致血红蛋白或肌红蛋白血尿。

(4)建议往泌尿外科进一步复查，以明确诊断。

【尿白细胞(LEU)1+】：

- (1)建议泌尿外科诊断治疗。

【白细胞尿偏高】：

(1)白细胞尿偏高，一般提示为泌尿系感染，白细胞数目跟感染的程度相关，细菌感染的程度越重，白细胞数目增加的越高。建议往泌尿外科诊断治疗。

【轻度脂肪肝】：

(1)脂肪肝是指肝脏被脂肪浸润，为一种多病因引起的获得性疾病。

(2)脂肪肝是以肝细胞脂肪变性和脂肪蓄积为病理特征，最常见易患因素有超重或肥胖、进食油腻食物、高脂血症（尤其甘油三酯升高）、营养失调（营养过量或不足）、饮酒、高脂血症、少运动、糖耐量异常、减肥造成体重急剧下降、营养不良、中毒和药物等。

(3)当肝内脂类（主要为甘油三酯）含量超过肝重的5%时为脂肪肝。脂肪肝是一个常见的临床现象，不是一个独立性的疾病。

(4) 值得注意的是，过多的脂肪在肝组织、肝细胞内浸润，引起肝细胞肿大，严重可致肝硬化。脂肪肝是可逆性的，合理饮食、运动及治疗后可恢复。

(5) 合理控制饮食，控制总摄入量，低盐、低脂和低糖类饮食，少吃动物内脏，多吃蔬菜水果；

(6) 控制危险因素，如控制体重、改善胰岛素抵抗、调整血脂紊乱，戒酒、戒烟，坚持长期有氧运动，加强体育锻炼；

(7) 定期复查腹部彩超、血脂、肝功能。

汇总医生： 丁昊炜

主检日期： 2023-10-31

主检医生：

分科结果

身高、体重、血压

项目名称	检查结果	项目名称	检查结果
身高	168cm	体重	70kg
血压	117/71mmHg		

***小结：**

未见异常

操作员：高妙 检查日期:2023-10-30 检查医生：张彬艳

检验报告

尿液分析+尿沉渣

项目名称	检查结果	单位	参考值	提示
白细胞尿	50	个/ul	0--13	↑
上皮细胞(EC)	11	/HP	0--28	
管型(CAST)	0	个/ul	0--1	
霉菌(尿)	0	/HP	0--0	
结晶	0	/HP	0--10	
透明度(CLA)	清亮			
胆红素(BIL)	-		阴性	
隐血(ERY)	+-		阴性	
小圆上皮细胞(SRC)	0	个/ul	0--0	
维生素C	-		阴性	
异常红细胞	0	个/ul	0--3	
红细胞(正常)	4	个/ul	0--6	
鳞状上皮细胞	11	个/ul	0--0	↑
粘液丝	0	个/ul	0--0	
颜色(Colour)	淡黄色			
尿葡萄糖(GLU)	-		阴性	
酮体(KET)	-		阴性	
比重(SG)	1.025		1.003--1.030	
酸碱度(PH)	6.5		4.5--8.0	
尿蛋白质(PRO)	-		阴性	
尿胆原(URO)	-		阴性	
亚硝酸盐(NIT)	-		阴性	
红细胞(尿)(RBC)	4	个/ul	0--6	
尿白细胞(LEU)	1+		阴性	

*小结:

白细胞尿偏高(50 个/ul) 隐血(ERY)+- 鳞状上皮细胞偏高(11 /HP) 尿白细胞(LEU)1+

操作员：李佳敏 检查日期:2023-10-30 检查医生:陈建国

血常规（五分类）

项目名称	检查结果	单位	参考值	提示
白细胞(WBC)	5.70	10 ⁹ /L	3.5--9.5	
淋巴细胞绝对值(LY#)	1.50	10 ⁹ /L	1.1--3.2	
淋巴细胞百分比(LY%)	26.3	%	20--50	
中性粒细胞绝对值(GR#)	3.98	10 ⁹ /L	1.8--6.3	
中性粒细胞百分比(GR%)	69.9	%	40--75	
嗜碱性粒细胞绝对值(BA#)	0.01	10 ⁹ /L	0--0.06	
嗜碱性粒细胞百分比(BA%)	0.2	%	0--1.0	
嗜酸性粒细胞绝对值(EO#)	0.02	10 ⁹ /L	0.02--0.52	
嗜酸性粒细胞百分比(EO%)	0.3	%	0.4--8.0	↓
血小板(PLT)	240	10 ⁹ /L	125--350	
血小板分布宽度(PDW)	15.8	%	15--17	
平均血小板体积(MPV)	10.0	fl	6.0--14.0	
血小板压积(PCT)	0.239	%	0.11--0.28	
红细胞(RBC)	4.14	10 ¹² /L	3.8--5.1	
血红蛋白	124	g/L	115--150	
红细胞压积(HCT)	37.5	%	35--45	
红细胞平均体积(MCV)	90.6	fl	82--100	
平均血红蛋白含量(MCH)	30.0	pg	27--34	
平均血红蛋白浓度(MCHC)	331	g/L	316--354	
单核细胞绝对值(MO#)	0.19	10 ⁹ /L	0.1--0.60	
单核细胞百分比(MO%)	3.3	%	3--10	
红细胞分布宽度标准差	42.7	fl	35--56	

(RDW-SD)				
红细胞分布宽度变异系数 (RDW-CV)	12.4	%	10.6--16.6	
大血小板比率	25.3	%	11--45	
大血小板数目	61	10 ⁹ /L	30--90	
未成熟粒细胞数目	0.01	10 ⁹ /L	0--999	
未成熟粒细胞百分比	0.1	%	0--100	
有核红细胞数目	0.000	10 ⁹ /L	0--9999	
有核红细胞百分比	0.00	/100WBC	0--9999	

***小结:**

嗜酸性粒细胞百分比(E0%)偏低(0.3 %)

操作员：祁佳佳 检查日期:2023-10-30 检查医生:陈建国

血 HP 检测

项目名称	检查结果	单位	参考值	提示
幽门螺旋杆菌抗体检测	阴性 (-)		阴性 (-)	

***小结:**

未见异常

操作员：梁可欣 检查日期:2023-10-30 检查医生:陈建国

肾功三项

项目名称	检查结果	单位	参考值	提示
肌酐(CREA)	49.00	umol/L	41--73	
尿酸(UA)	325.00	umol/L	140--340	
尿素测定 (Urea)	6.40	mmol/L	2.6--7.5	

***小结:**

未见异常

操作员：赵伟 检查日期:2023-10-30 检查医生:陈建国

空腹血糖

项目名称	检查结果	单位	参考值	提示
葡萄糖(GLU)	5.09	mmol/L	3.89--6.1	

***小结：**

未见异常

操作员：赵伟 检查日期:2023-10-30 检查医生:陈建国

同型半胱氨酸

项目名称	检查结果	单位	参考值	提示
同型半胱氨酸	7.56	umol/L	0--15	

***小结：**

未见异常

操作员：赵伟 检查日期:2023-10-30 检查医生:陈建国

血脂四项

项目名称	检查结果	单位	参考值	提示
动脉硬化指数	2.75		1.31--3.19	
总胆固醇(CHOL)	4.56	mmol/L	2.59--5.2	
甘油三脂(TG)	1.64	mmol/L	0.7--1.7	
低密度脂蛋白(LDL)	2.75	mmol/L	0--4.13	
高密度脂蛋白(HDL)	1.00	mmol/L	0.77--1.55	

***小结：**

未见异常

操作员：赵伟 检查日期:2023-10-30 检查医生:陈建国

肝功能三项

项目名称	检查结果	单位	参考值	提示
------	------	----	-----	----

γ-谷氨酰转肽酶(GGT)	37.0	U/L	7--45	
丙氨酸氨基转移酶(ALT)	40.00	U/L	7--40	
门冬氨酸氨基转移酶(AST)	17.00	U/L	13--35	
谷草比谷丙	0.42		0.4--2.5	

***小结:**

未见异常

操作员：赵伟 检查日期:2023-10-30 检查医生:陈建国

大同瑞慈康复医院 12导联心电图报告

纪虹 女 32岁 体检号:410275

病床号:

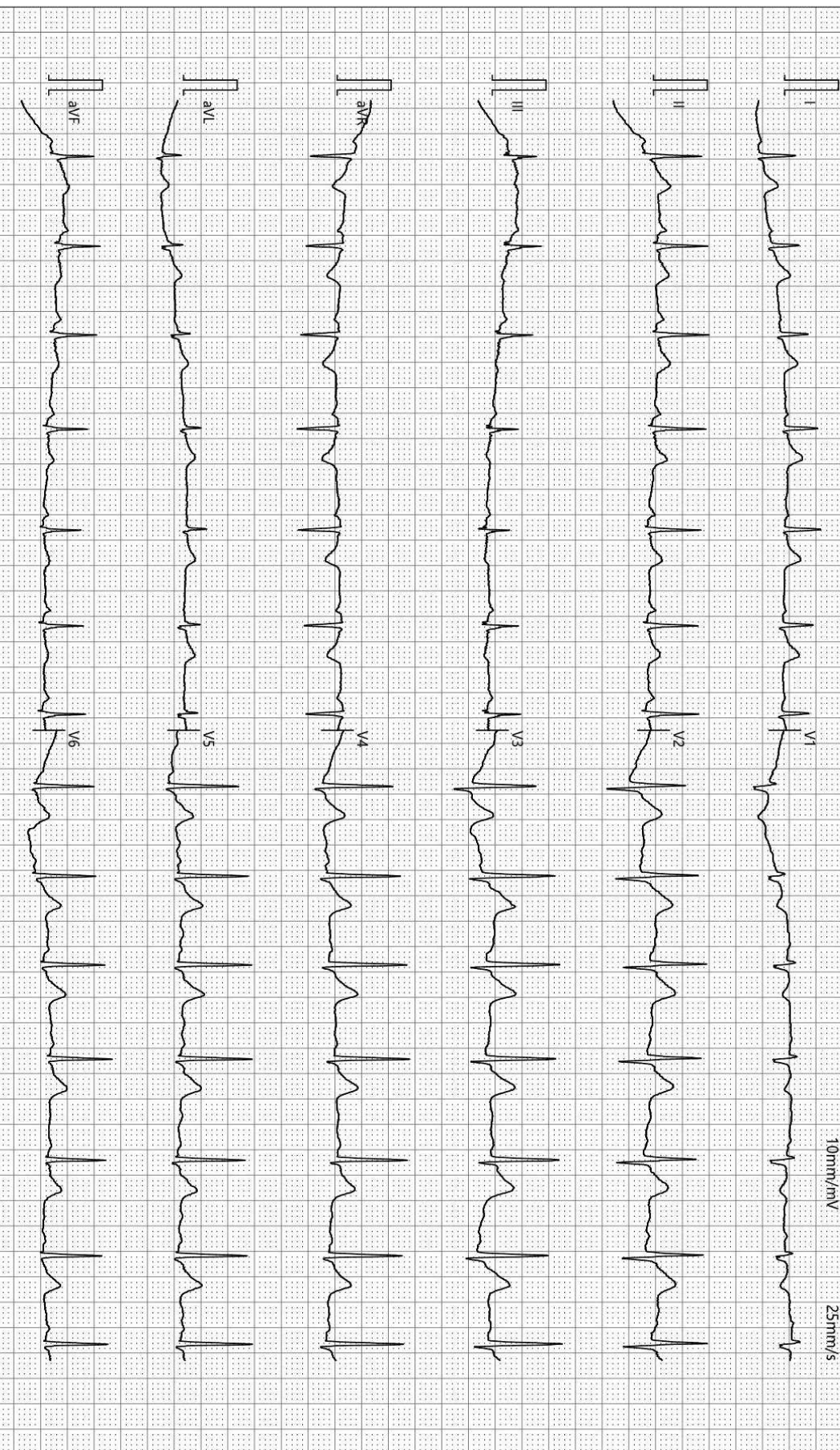
诊断结果:

- 1.窦性心律
- 2.正常心电图

诊断医生:

张生 陶志娟

HR	: 80bpm	[60 ~ 100bpm]
P	: 103ms	[0 ~ 110ms]
PR	: 151ms	[120 ~ 200ms]
QRS	: 79ms	[60 ~ 100ms]
QT/QTc	: 344/398ms	[320 ~ 440/0 ~ 460ms]
P/QRS/T	: 68/54/47deg.	[0 ~ 75/-30 ~ 90/0 ~ 75deg]
RV5/SV1	: 1.298/0.286mV	[0.0 ~ 2.5/0.0 ~ 2.0mV]



检查时间:2023-10-30 09:07:37

诊断时间:2023-10-30 09:13:32

SEMIP V1 90

仅供临床参考

大同瑞慈健康体检

骨密度检测报告

受检者信息

受检者ID: 2212290623

姓名: 纪虹-T

出生年月日: 1995/2/24

年龄: 28

性别: 女

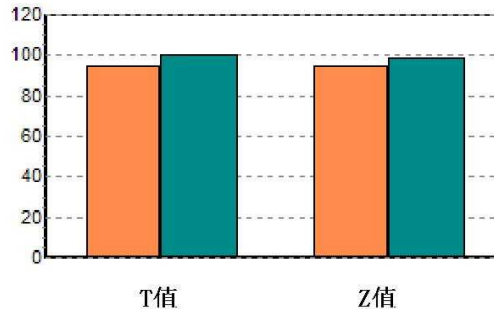
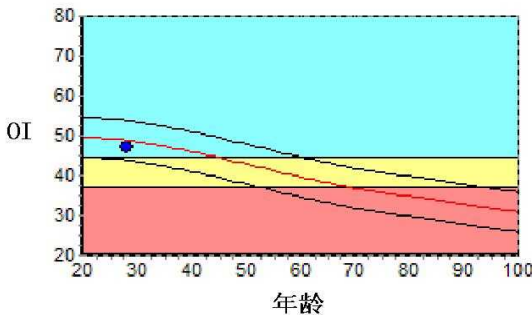
测定部位(右/左): 右

测定结果

测定日期: 2023/10/30 8:34:22

测试编号: 1/1

受测者 平均值



数据库: Asia

OI: 47.0

SOS: 1364.7 m/s, BUA: 27.7

T值: -0.52

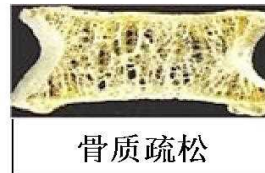Z值: -0.35

成人比: 94.8 %

同龄比: 96.4 %

OPR: N/A %

结果分析



注解

以上结论仅供参考

科室:

医生签名:

医院地址 大同瑞慈健康体检

地址 大同市平城区魏都大道79号

联系电话 0352-2824444

操作者 名燕凌

双源 CT 诊断图文报告

流水号: 2212290623

影像号: CT20231030050

姓名: 纪虹

年龄: 32 岁

性别: 女

检查设备: 西门子量子双源 CT

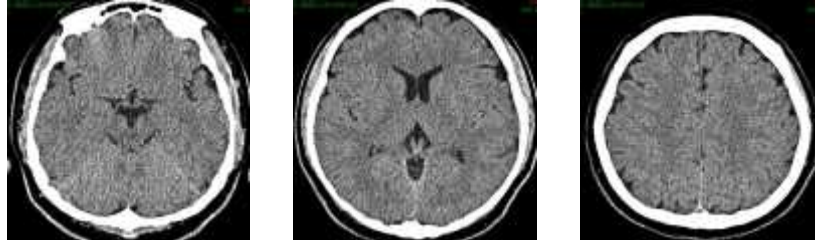体检号: 410275

申请医院: 本院

体检科室: 体检科

检查部位: CT 检查

经典图像:



影像所见:

颅脑结构双侧对称, 脑实质内未见异常密度。中线结构居中。脑沟、裂、池及脑室系统等未见异常。

影像诊断:

颅脑未见明显异常

报告医师: 剧艳军

检查日期: 2023-10-30

审核医师: 剧艳军

报告日期: 2023-10-30

超声诊断图文报告

流水号: 2212290623

影像号: 1433847

姓名: 纪虹

年龄: 32 岁

性别: 女

检查设备: Vivid E95

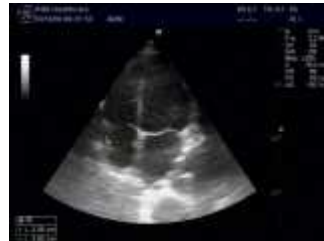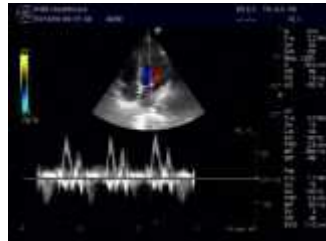体检号: 410275

申请医院: 本院

体检科室: 体检科

检查部位: 心脏彩超

经典图像:



影像所见:

超声测量 (单位: mm)

升主动脉内径 23 (32±3mm)

左房内径 27 (35mm)

室间隔 11 (8-11mm)

左室内径 47 (47±4mm)

左室后壁 10 (8-11mm)

EF66% (50-80%)

右室内径 24 (36±4mm)

右房内径 28 (36±4mm)

FS36% (28-41%)

主肺动脉内径 21 (23±3mm)

升主动脉内径正常, 心脏各腔室大小正常, 室间隔厚度正常, 左室壁未见明显节段性运动异常, 各瓣膜及启闭功能未见明显异常, 舒张期二尖瓣口血流频谱 E/A>1, 心包腔未见积液。

影像诊断:

心脏结构及功能未见明显异常

报告医师: 李菊蓉

检查日期: 2023-10-30

审核医师: 李菊蓉

报告日期: 2023-10-30



大同市医学影像研究中心

注: 本报告仅供临床医生参考!

地址: 大同市魏都大道 79 号。若有疑问, 请致电: 0352-2830580

超声诊断图文报告

流水号: 2212290623

影像号: 1433852

姓名: 纪虹

年龄: 32 岁

性别: 女

检查设备: Vivid E95

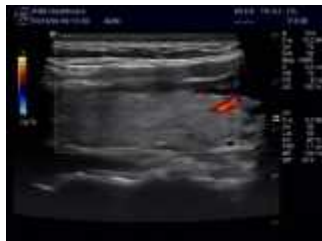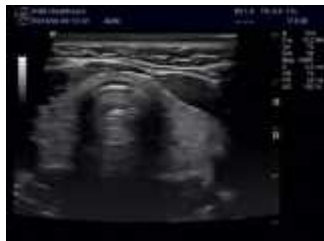体检号: 410275

申请医院: 本院

体检科室: 体检科

检查部位: 甲状腺彩超

经典图像:



影像所见:

甲状腺双侧叶形态正常, 包膜完整, 实质回声均匀, CDFI: 未见异常血流信号。
双侧颈部未见明显肿大淋巴结。

影像诊断:

甲状腺双侧叶未见异常

报告医师: 李菊蓉

检查日期: 2023-10-30

审核医师: 李菊蓉

报告日期: 2023-10-30

超声诊断图文报告

流水号: 2212290623

影像号: 1433860

姓名: 纪虹

年龄: 32 岁

性别: 女

检查设备: Vivid E95

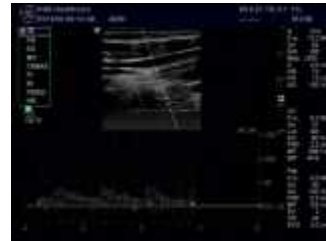
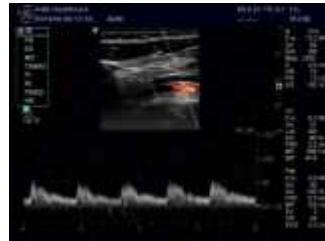
体检号: 410275

申请医院: 本院

体检科室: 体检科

检查部位: 颈部血管彩超

经典图像:



影像所见:

右锁骨下动脉起始处、双侧颈总动脉、颈内、颈外动脉起始段内中膜不增厚, 内壁欠光滑, 管壁未见明确强回声斑。CDFI: 血流充盈好。PW: 频谱形态正常。

双侧椎动脉走行正常, 椎动脉内径正常, 管壁不厚, 管腔内为无回声, CDFI: 血流充盈好。PW: 频谱正常。

影像诊断:

双侧颈动脉、椎动脉未见明显异常

报告医师: 李菊蓉

检查日期: 2023-10-30

审核医师: 李菊蓉

报告日期: 2023-10-30

超声诊断图文报告

流水号: 2212290623

影像号: 1433862

姓名: 纪虹

年龄: 32 岁

性别: 女

检查设备: Vivid E95

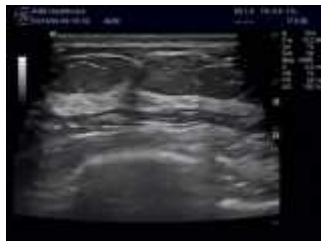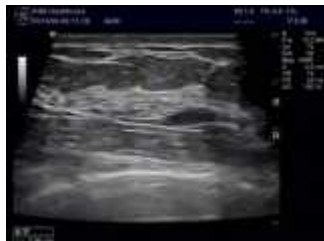体检号: 410275

申请医院: 本院

体检科室: 体检科

检查部位: 乳腺彩超

经典图像:



影像所见:

双侧乳腺腺体层次清晰, 右乳腺体厚 0.7cm, 左乳腺体厚 0.6cm, 乳导管未见扩张, 未见明显占位性病变, CDFI: 未见异常血流信号。

影像诊断:

双侧乳腺未见明显异常

报告医师: 李菊蓉

检查日期: 2023-10-30

审核医师: 李菊蓉

报告日期: 2023-10-30

超声诊断图文报告

流水号: 2212290623

影像号: 1433865

姓名: 纪虹

年龄: 32 岁

性别: 女

检查设备: Vivid E95

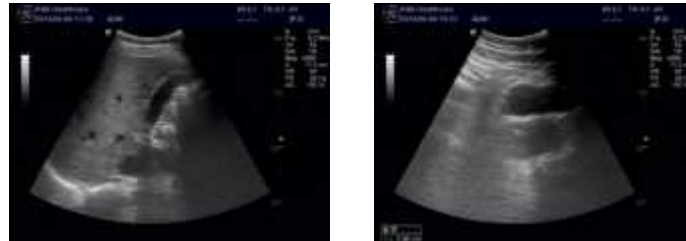体检号: 410275

申请医院: 本院

体检科室: 体检科

检查部位: 全腹彩超

经典图像:



影像所见:

肝脏大小形态正常, 包膜光滑完整, 实质回声细腻增强, 肝内管道系统走行欠清晰, 门静脉及肝内胆管不扩张。

胆囊大小形态正常, 壁不厚、光滑, 囊内透声好, 肝外胆管不扩张。

胰腺大小形态正常, 实质回声均匀, 主胰管不扩张。

脾脏大小形态正常, 实质回声均匀, 脾门静脉不宽。

双肾大小形态正常, 皮髓质分界清晰, 集合系统未见分离, 双侧输尿管未见扩张。

膀胱充盈佳, 未见明显异常。

前位子宫, 大小约 4.9*4.0*4.8cm, 肌壁回声均匀, 内膜线清晰, 厚 0.7cm, 宫颈厚约 2.6cm, 双侧附件区未见异常。

影像诊断:

轻度脂肪肝

报告医师: 李菊蓉

检查日期: 2023-10-30

审核医师: 李菊蓉

报告日期: 2023-10-30