



2212290608

检 查 结 果

姓名	李晓慧
性别	女
年龄	30岁
联系电话	15735172380
体检日期	2026-04-11

检验报告

尿液分析+尿沉渣

项目名称	检查结果	单位	参考值	提示
白细胞尿	2	个/u1	0--13	
上皮细胞(EC)	13	/HP	0--28	
管型(CAST)	0	个/u1	0--1	
霉菌(尿)	0	/HP	0--0	
结晶	0	/HP	0--10	
透明度(CLA)	清亮			
胆红素(BIL)	-		阴性	
隐血(ERY)	-		阴性	
小圆上皮细胞(SRC)	0	个/u1	0--0	
维生素C	-		阴性	
异常红细胞	0	个/u1	0--3	
红细胞(正常)	0	个/u1	0--6	
鳞状上皮细胞	13	个/u1	0--0	↑
粘液丝	0	个/u1	0--0	
颜色(Colour)	淡黄色			
尿葡萄糖(GLU)	-		阴性	
酮体(KET)	+-		阴性	
比重(SG)	1.005		1.003--1.030	
酸碱度(PH)	7.5		4.5--8.0	
尿蛋白质(PRO)	-		阴性	
尿胆原(URO)	-		阴性	
亚硝酸盐(NIT)	-		阴性	
红细胞(尿)(RBC)	0	个/u1	0--6	
尿白细胞(LEU)	1+		阴性	

***小结：**

鳞状上皮细胞偏高 (13 /HP) 酮体 (KET)+- 尿白细胞 (LEU) 1+

操作员：祁佳佳 检查日期：2026-04-11 检查医生：

血常规（五分类）

项目名称	检查结果	单位	参考值	提示
白细胞(WBC)	8.39	$10^9/L$	3.5--9.5	
淋巴细胞绝对值(LY#)	1.75	$10^9/L$	1.1--3.2	
淋巴细胞百分比(LY%)	20.9	%	20--50	
中性粒细胞绝对值(GR#)	6.31	$10^9/L$	1.8--6.3	↑
中性粒细胞百分比(GR%)	75.2	%	40--75	↑
嗜碱性粒细胞绝对值(BA#)	0.03	$10^9/L$	0--0.06	
嗜碱性粒细胞百分比(BA%)	0.3	%	0--1.0	
嗜酸性粒细胞绝对值(E0#)	0.05	$10^9/L$	0.02--0.52	
嗜酸性粒细胞百分比(E0%)	0.6	%	0.4--8	
血小板(PLT)	236	$10^9/L$	125--350	
血小板分布宽度(PDW)	10.7	f1	9.0--17	
平均血小板体积(MPV)	9.3	f1	6.0--14.0	
血小板压积(PCT)	0.221	%	0.11--0.28	
红细胞(RBC)	4.88	$10^{12}/L$	3.8--5.1	
血红蛋白	133	g/L	115--150	
红细胞压积(HCT)	41.5	%	35--45	
红细胞平均体积(MCV)	85.2	f1	82--100	
平均血红蛋白含量(MCH)	27.3	pg	27--34	
平均血红蛋白浓度(MCHC)	320	g/L	316--354	
单核细胞绝对值(MO#)	0.25	$10^9/L$	0.1--0.6	
单核细胞百分比(MO%)	3.0	%	3--10	
红细胞分布宽度标准差(RDW-SD)	45.3	f1	35--56	
红细胞分布宽度变异系数(RDW-CV)	15.0	%	10.6--16.6	

大血小板比率	21.3	%	11--45	
大血小板数目	50	$10^9/L$	30--90	
未成熟粒细胞数目	0.00	$10^9/L$	0--0.6	
未成熟粒细胞百分比	0.0	%	0--10	
有核红细胞数目	0.000	$10^9/L$	0--9999	
有核红细胞百分比	0.00	/100WBC	0--9999	

***小结:**

中性粒细胞绝对值 (GR#) 偏高 ($6.31 \times 10^9/L$) 中性粒细胞百分比 (GR%) 偏高 (75.2 %) 操作员：祁佳佳 检查日期:2026-04-11 检查医生:

血 HP 检测

项目名称	检查结果	单位	参考值	提示
幽门螺旋杆菌抗体检测	阴性 (-)		阴性 (-)	

***小结:**

未见异常 操作员：祁佳佳 检查日期:2026-04-11 检查医生:

肾功三项

项目名称	检查结果	单位	参考值	提示
肌酐 (CREA)	49.90	$\mu\text{mol/L}$	41--73	
尿酸 (UA)	321.00	$\mu\text{mol/L}$	140--340	
尿素测定 (Urea)	3.70	mmol/L	2.6--7.5	

***小结:**

未见异常 操作员：孙钰 检查日期:2026-04-11 检查医生:

空腹血糖

项目名称	检查结果	单位	参考值	提示
葡萄糖 (GLU)	4.72	mmol/L	3.89--6.1	

***小结:**

未见异常

操作员：孙钰 检查日期：2026-04-11 检查医生：

同型半胱氨酸

项目名称	检查结果	单位	参考值	提示
同型半胱氨酸	10.40	umol/L	0--15	

***小结：**

未见异常

操作员：孙钰 检查日期：2026-04-11 检查医生：

血脂四项

项目名称	检查结果	单位	参考值	提示
动脉硬化指数	3.41		1.31--3.19	↑
总胆固醇(CHOL)	5.54	mmol/L	2.59--5.2	↑
甘油三脂(TG)	1.04	mmol/L	0.7--1.7	
低密度脂蛋白(LDL)	3.55	mmol/L	0--4.13	
高密度脂蛋白(HDL)	1.04	mmol/L	0.77--1.55	

***小结：**

动脉硬化指数偏高(3.41) 总胆固醇(CHOL)偏高(5.54 mmol/L)

操作员：孙钰 检查日期：2026-04-11 检查医生：

肝功能三项

项目名称	检查结果	单位	参考值	提示
γ-谷氨酰转肽酶(GGT)	15.0	U/L	7--45	
丙氨酸氨基转移酶(ALT)	39.00	U/L	7--40	
门冬氨酸氨基转移酶(AST)	22.00	U/L	13--35	
谷草比谷丙	0.56		0.4--2.5	

***小结：**

未见异常

操作员：孙钰 检查日期：2026-04-11 检查医生：

体检科 12导联心电图报告

李晓慧 女 30岁 体检号:410260

病床号:

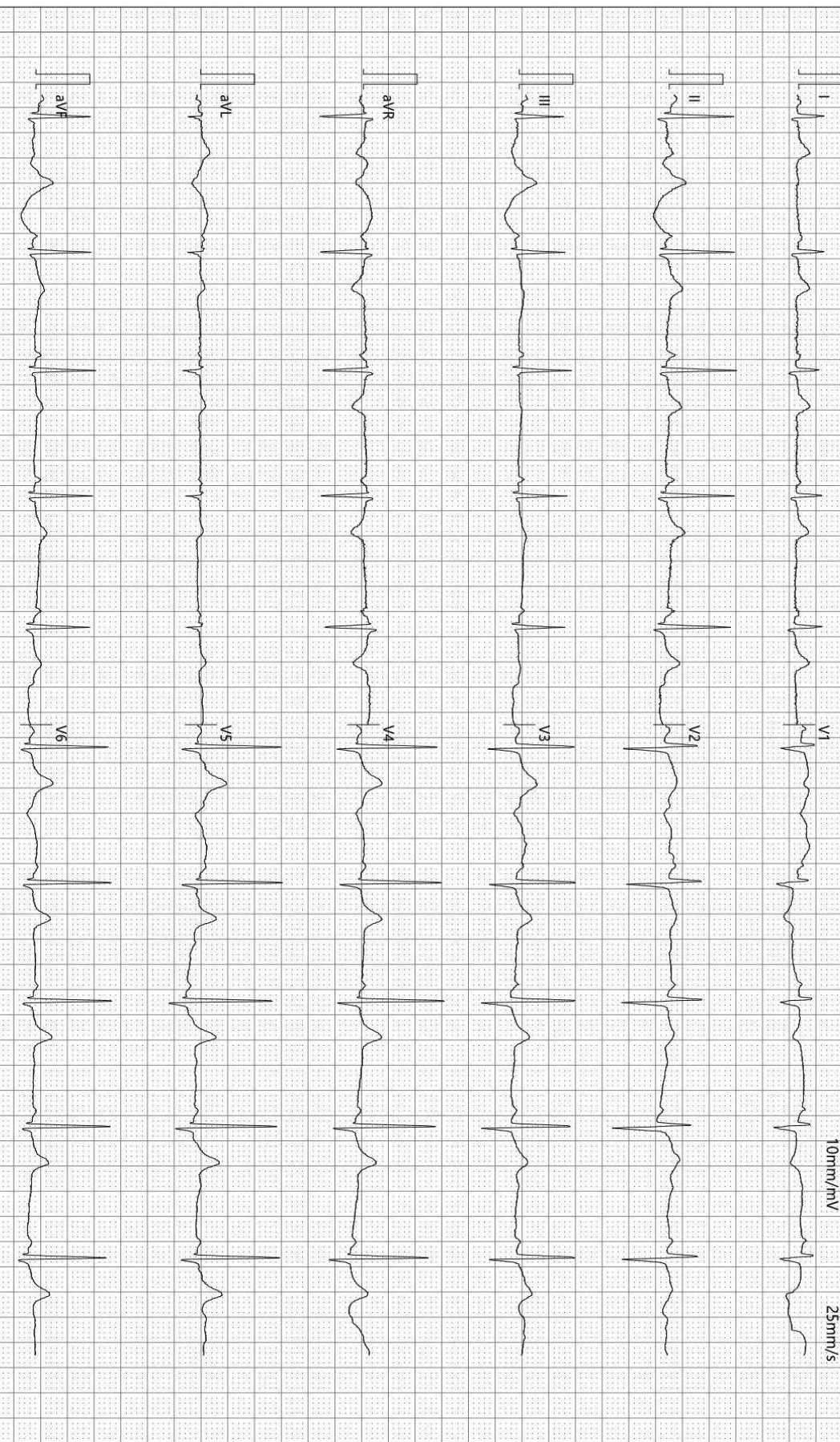
诊断结果:

窦性心律不齐

诊断医生:

李生 陶志娟

HR	: 60bpm	[60 ~ 100bpm]
P	: 98ms	[0 ~ 110ms]
PR	: 138ms	[120 ~ 200ms]
QRS	: 94ms	[60 ~ 100ms]
QT/QTc	: 418/418ms	[320 ~ 440/0 ~ 460ms]
P/QRS/T	: 68/72/42deg.	[0 ~ 75/-30 ~ 90/0 ~ 75deg]
RV5/SV1	: 1.568/0.441mV	[0.0 ~ 2.5/0.0 ~ 2.0mV]



检查时间:2026-04-11 09:38:07

诊断时间:2026-04-11 09:57:15

SEMIP V1 90

仅供临床参考

大同瑞慈健康体检

骨密度检测报告

受检者信息

受检者ID: 2212290608

姓名: 李晓慧

出生年月日: 1995/9/18

年龄: 30

性别: 女

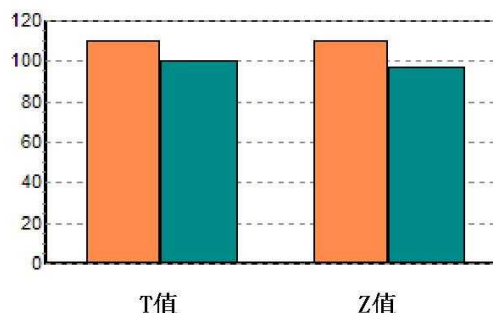
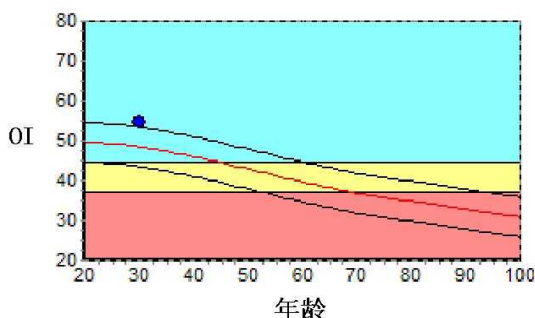
测定部位(右/左): 右

测定结果

测定日期: 2026/4/11 9:40:52

测试编号: 1/1

■ 受测者 ■ 平均值



数据库: Asia

OI: 54.7

SOS: 1378.9 m/s, BUA: 36.0

T值: 1.01

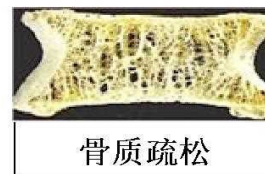
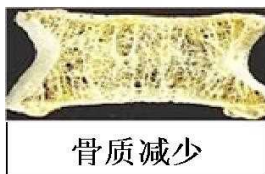Z值: 1.26

成人比: 110.2 %

同龄比: 112.9 %

OPR: N/A %

结果分析



注解

以上结论仅供参考

科室:

医生签名:

医院地址 大同瑞慈健康体检

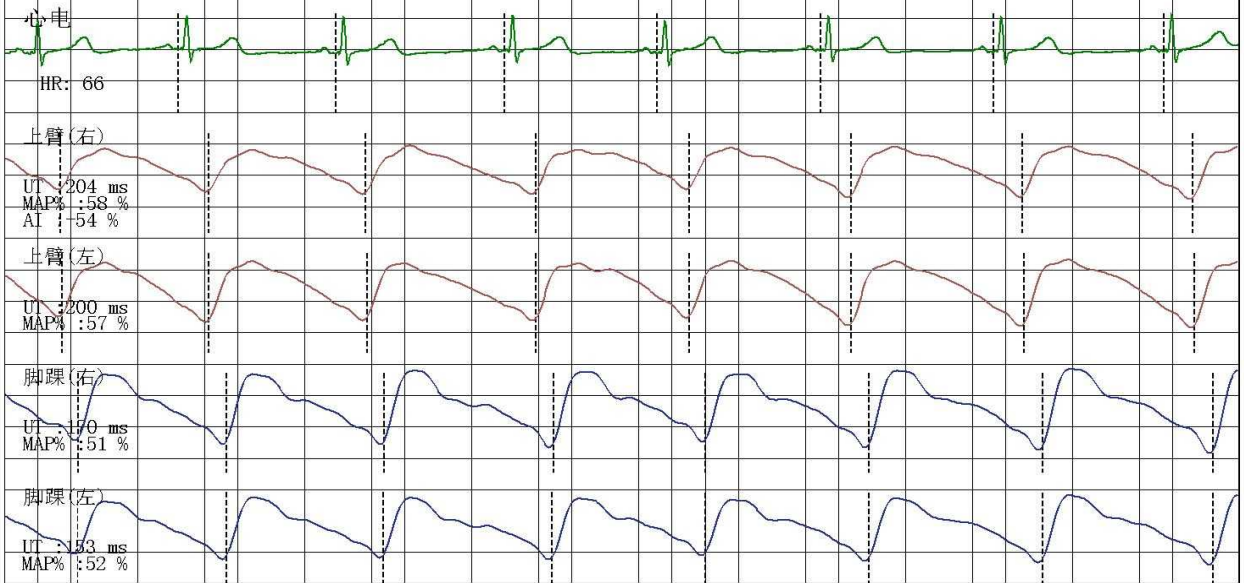地址 大同市平城区魏都大道79号

联系电话 0352-2824444

操作者 名燕凌

大同瑞慈健康体检 动脉阻塞与僵硬度检测报告单

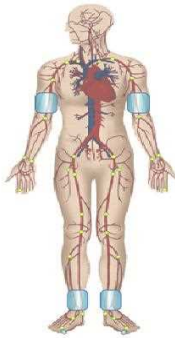
病历号: 2212290608 检查号: 11856
姓名: 李晓慧 性别: 女 年龄: 30 岁
身高: 160.0 cm 体重: 65.0 kg BMI: 25.4



四肢动脉血压值 (mmHg)

上臂(右)

SBP: 122
MBP: 90
DBP: 67
PP: 55



上臂(左)

SBP: 114
MBP: 80
DBP: 61
PP: 53

脚踝(右)

SBP: 151
MBP: 97
DBP: 64
PP: 87

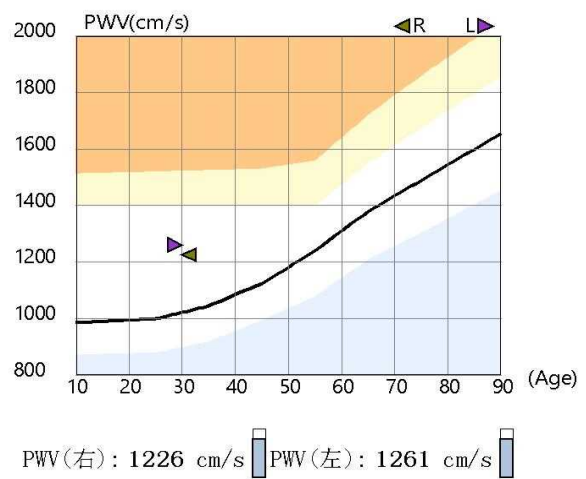
脚踝(左)

SBP: 158
MBP: 99
DBP: 62
PP: 96

动脉阻塞值

ABI (R): 1.24 ABI (L): 1.30
BAI (R): 0.77 BAI (L): 0.72

动脉硬化分析 (PWV) 图



检查所见

双侧上肢血压正常; 双侧上肢血压无明显差异; 双侧上肢脉压正常; 双侧下肢血压无明显差异; 双侧下肢脉压增大;
双侧下肢静态ABI在正常范围;
双侧baPWV正常范围;
四肢动脉脉搏波形未见异常。

诊断所见

外周动脉检测未见异常。

操作者: 邢秀彬

检查日期: 2026-04-11

地址: 大同市平城区魏都大道79号

高血压判断依据《中国高血压防治指南》(第三版)
ABI判断依据《2011版美国心脏协会/美国心脏病学学会周围动脉疾病指南》
电话:

Rich 大同瑞慈康复医院
超声诊断图文报告

流水号: 2212290608

超声号: 2150974

姓名: 李晓慧

年龄: 30 岁

性别: 女

检查设备: Vivid E95

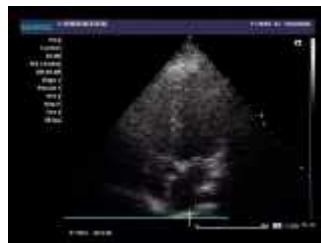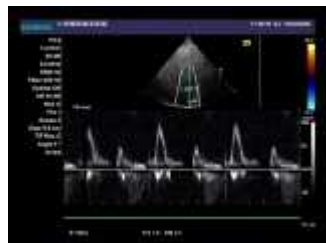体检号: 410260

申请医院: 本院

体检科室: 体检科

检查部位: 心脏彩超

经典图像:



影像所见:

超声测量 (单位: mm)

升主动脉内径 27 (21-36)

左房内径 26 (22-39)

室间隔 10 (8-11)

左室内径 44 (37-54)

左室后壁 9 (8-11)

EF71% (50-80%)

右室内径 25 (25-40)

右房内径 28 (25-42)

FS40% (28-41%)

主肺动脉内径 20 (15-25)

升主动脉内径正常, 心脏各腔室大小正常, 室间隔厚度正常, 左室壁未见明显节段性运动异常, 各瓣膜及启闭功能未见明显异常, 舒张期二尖瓣口血流频谱 E/A>1, 心包腔未见积液。

影像诊断:

心脏结构及功能未见明显异常

报告医师: 李菊蓉

检查日期: 2026-04-11

审核医师:

报告日期: 2026-04-11



注: 本报告仅供临床医生参考!

地址: 大同市魏都大道 79 号。如有疑问, 请致电: 0352---2830580

Rich 大同瑞慈康复医院
超声诊断图文报告

流水号: 2212290608

超声号: 2150965

姓名: 李晓慧

年龄: 30 岁

性别: 女

检查设备: Vivid E95

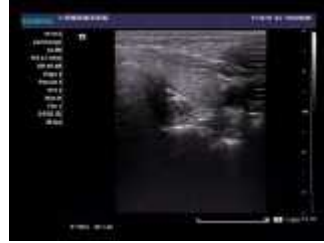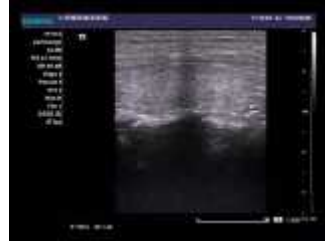体检号: 410260

申请医院: 本院

体检科室: 体检科

检查部位: 甲状腺彩超

经典图像:



影像所见:

甲状腺双侧叶形态正常, 包膜完整, 实质回声均匀, CDFI: 未见异常血流信号。
双侧颈部未见明显肿大淋巴结。

影像诊断:

甲状腺双侧叶未见异常

报告医师: 李菊蓉

检查日期: 2026-04-11

审核医师:

报告日期: 2026-04-11



注: 本报告仅供临床医生参考!

地址: 大同市魏都大道 79 号。若有疑问, 请致电: 0352---2830580

Rich 大同瑞慈康复医院
超声诊断图文报告

流水号: 2212290608

超声号: 2150967

姓名: 李晓慧

年龄: 30 岁

性别: 女

检查设备: Vivid E95

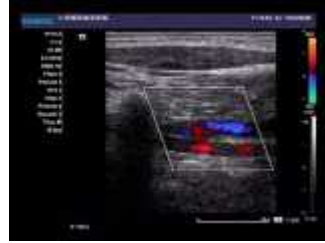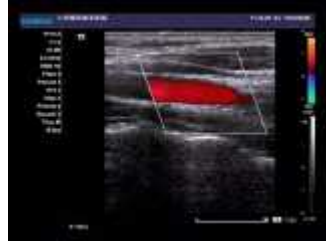体检号: 410260

申请医院: 本院

体检科室: 体检科

检查部位: 颈部血管彩超

经典图像:



影像所见:

右锁骨下动脉起始处、双侧颈总动脉、颈内、颈外动脉起始段内中膜不增厚, 内壁欠光滑, 管壁未见明确强回声斑。CDFI: 血流充盈好。PW: 频谱形态正常。 双侧椎动脉走行正常, 椎动脉内径正常, 管壁不厚, 管腔内为无回声, CDFI: 血流充盈好。PW: 频谱正常。

影像诊断:

双侧颈动脉、椎动脉未见明显异常

报告医师: 李菊蓉

检查日期: 2026-04-11

审核医师:

报告日期: 2026-04-11



注: 本报告仅供临床医生参考!

地址: 大同市魏都大道 79 号。若有疑问, 请致电: 0352---2830580

Rich 大同瑞慈康复医院
超声诊断图文报告

流水号: 2212290608

超声号: 2150970

姓名: 李晓慧

年龄: 30 岁

性别: 女

检查设备: Vivid E95

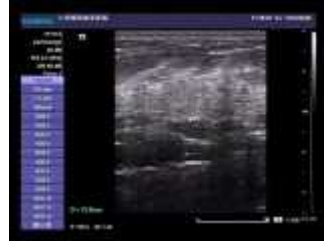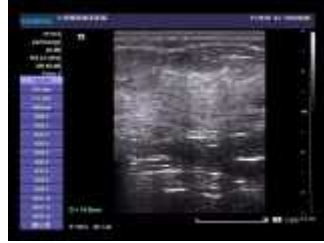体检号: 410260

申请医院: 本院

体检科室: 体检科

检查部位: 乳腺彩超

经典图像:



影像所见:

双侧乳腺腺体层次清晰, 右乳腺体厚 1.3cm, 左乳腺体厚 1.5cm, 乳导管未见扩张, 未见明显占位性病变, CDFI: 未见异常血流信号。

双侧腋下未见明显肿大淋巴结。

影像诊断:

双侧乳腺未见明显异常

报告医师: 李菊蓉

检查日期: 2026-04-11

审核医师:

报告日期: 2026-04-11



注: 本报告仅供临床医生参考!

地址: 大同市魏都大道 79 号。若有疑问, 请致电: 0352---2830580

Rich 大同瑞慈康复医院
超声诊断图文报告

流水号: 2212290608

超声号: 2150978

姓名: 李晓慧

年龄: 30岁

性别: 女

检查设备: Vivid E95

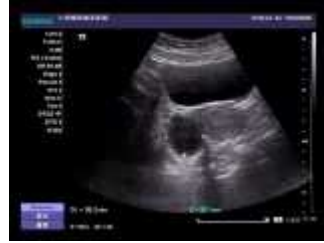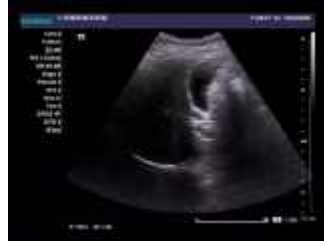体检号: 410260

申请医院: 本院

体检科室: 体检科

检查部位: 全腹彩超

经典图像:



影像所见:

肝脏大小形态正常, 包膜光滑完整, 实质回声细腻、增强, 肝内管道系统走行欠清晰, 门静脉及肝内胆管不扩张。

胆囊大小形态正常, 壁不厚、光滑, 囊内透声好, 肝外胆管不扩张。

胰腺大小形态正常, 实质回声均匀, 主胰管不扩张。

脾脏大小形态正常, 实质回声均匀, 脾门静脉不宽。

双肾大小形态正常, 皮髓质分界清晰, 集合系统未见分离, 双侧输尿管未见扩张。

膀胱充盈佳, 未见明显异常。

前位子宫, 大小约 4.6*4.6*3.1cm, 肌壁回声均匀, 内膜线清晰, 厚 0.8cm, 宫颈厚约 2.9cm, 右侧附件区探及大小约 3.5*3.9cm 囊性结构, 形态规则, 左侧附件区未见异常。

影像诊断:

1. 轻度脂肪肝
2. 右侧附件区囊性结构建议复查

报告医师: 李菊蓉

检查日期: 2026-04-11

审核医师:

报告日期: 2026-04-11



注: 本报告仅供临床医生参考!

地址: 大同市魏都大道 79 号。若有疑问, 请致电: 0352---2830580

ID 号: 2212290608

影像号: CT20260411120

姓名: 李晓慧

年龄: 30 岁

性别: 女

检查设备: 西门子量子双源 CT

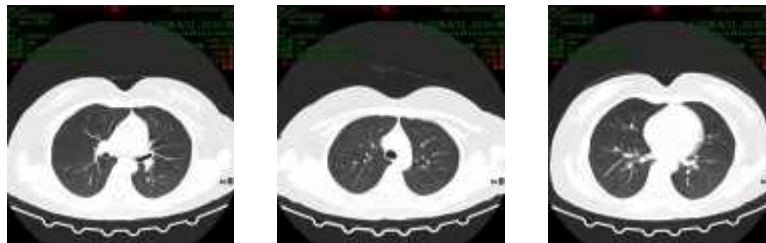
体检号: 410260

申请医院: 本院

体检科室: 体检科

检查部位: CT 检查

经典图像:



影像所见:

双侧胸廓对称, 气管居中。气管及支气管未见狭窄及阻塞。右肺下叶背段 (IM153) 见磨玻璃结节, 大小约为 0.4cm × 0.4cm。右肺下叶内基底段 (IM253) 见钙化结节, 大小约为 0.4cm × 0.2cm。双肺门不大, 形态自然。心脏及大血管大小、形态未见异常。纵隔内未见肿块及肿大淋巴结。胸膜无增厚, 胸膜腔内无积液。胸壁软组织及骨骼未见病变征象。

影像诊断:

1. 右肺下叶背段微小结节, 建议随诊复查
2. 右肺下叶内基底段钙化灶

报告医师:

检查日期: 2026-04-12

审核医师:

报告日期: 2026-04-12