



2212290547

大同瑞慈健康体检

报 告 册

体检编号	410199	工号	45
姓名	杨凌志		
性别	男	年龄	32岁
单位	平城区税务局		
部门	平城区税务局		
联系电话	13133221040		
体检日期	2023-11-03		

尊敬的 杨凌志先生 您好！

首先,瑞慈健康体检全体员工欢迎您的光临,并对您的信任表示衷心的感谢 !

您于 2023-11-03 (体检编号: 410199) 完成健康检查,本机构的各科医生已根据您的体检项目及结果,汇总成此份健康体检报告,并经总检医生审核。据此提出对您健康状况的综合分析及建议。

瑞慈健康体检倡导“大健康、大康复”,提出“健康是第一财富 (Rich)” 的人文理念。希望您仔细阅读并妥善地保管此份健康体检报告,并认真关注报告中的提示与建议,若您对报告内容有任何疑问,可直接与瑞慈健康体检客服部联系,进一步咨询。

健康体检咨询电话: **0352-2824444**

客户服务咨询电话: **0352-2830597**
400-6112995

瑞慈健康体检报告由下列内容组成:

第一部分: 主检报告

第二部分: 分科分项结果

第三部分: 检验报告

第四部分: 附表

主检报告

检查综述

- 【耳鼻喉科】（1）鼻中隔偏曲
- 【血常规（五分类）】中性粒细胞百分比（GR%）偏低（39.0%）红细胞压积（HCT）偏低（39.7%）
- 【血脂四项】总胆固醇（CHOL）偏高（5.71 mmol/L）高密度脂蛋白（HDL）偏高（2.03 mmol/L）
- 【尿液分析+尿沉渣】上皮细胞（EC）偏高（29 /HP）鳞状上皮细胞偏高（29 /HP）粘液丝偏高（1 /HP）
- 【心电图】1.窦性心律 2.T波改变
- 【甲状腺彩超】甲状腺右侧叶囊性结节 TI-RADS 2级
- 【口腔科】（1）右上第二磨牙 右下第二磨牙 牙齿充填 右下第三磨牙 右上第三磨牙 （2）牙龈萎缩 牙龈色红，探之出血 （3）牙周：牙结石
- 【外科（男）】（1）甲状腺：结节

医生建议

【鼻中隔偏曲】：

（1）因鼻部外伤或发育异常所致，一般无症状为正常，如表现鼻塞，鼻出血，反射性头痛，应前往耳鼻喉科就诊，治疗及手术为主。可以在医生指导下选择治疗。

【中性粒细胞百分比（GR%）偏低】：

（1）供内科结合临床参考。

【红细胞压积（HCT）偏低】：

（1）结合临床，内科咨询。

（2）血液流动性增加，其降低的临床意义可能是由于体内水分较多，或有贫血，定期复查血常规，血液科随诊。

【总胆固醇（CHOL）偏高】：

（1）总胆固醇是脂质的主要成分之一，其数量受年龄、家族、性别、饮食、遗传等多种因素影响。总胆固醇对人体生长发育以及新陈代谢有重要的作用，正常值是 2.59-5.20mmol/L。

（2）总胆固醇升高后，会增加类脂物质的堆积，会产生更多的血管斑块，进而增加心脑血管疾病的风险。大于 5.21-5.69mmol/L 是胆固醇的临界偏高，即使是一个完全健康的人，只要总胆固醇 > 7.2mmol/L 或低密度脂蛋白 > 4.9mmol/L，未来发生心脑血管的风险就明显增高，应该马上治疗。

（3）总胆固醇升高根据病因可分为两大类：一是原发性，是由于遗传因素缺陷所致，另一种是继发性，可引起其升高的疾病主要有糖尿病、高血压、甲减、肝肾疾病等。

（4）降低总胆固醇的治疗中，原发性偏高应积极应用降脂药，曾经选择他汀类药物，胆固醇任不能达标的，可联合用药（如依折麦布等）。

（5）如果总胆固醇偏高，且患者有糖尿病、高血压、甲减、肝肾疾病或者已经发生心脑血管疾病的人更应积极用药，控制降低疾病风险。

（6）戒烟，增强运动，采用低脂、低糖饮食，少食富含脂肪、胆固醇及饱和脂肪酸的食物，多进食蔬菜、水果、豆制品、粗粮、鱼和高纤维食品。

（7）必要时在医师指导下使用降脂药物治疗，并前往内分泌科复诊。

【高密度脂蛋白(HDL)偏高】：

- (1) 高密度脂蛋白(HDL)主要在肝脏合成，具有抗动脉粥样硬化的功能，是冠心病的保护因子。高密度脂蛋白(HDL)能将周围组织包括动脉壁内的胆固醇运转到肝脏进行代谢，是一种抗动脉粥样硬化的血浆脂蛋白。
- (2) 高密度脂蛋白(HDL)的含量与心血管的发病率和病变程度呈负相关，即高密度脂蛋白(HDL)减低，患冠心病的危险性增加；高密度脂蛋白(HDL)含量增高，患冠心病的危险性降低。
- (3) 高密度脂蛋白(HDL)对冠心病的临床诊断是一个重要的参考指标。它的升高是临床冠心病保护因子之一，并能防治和延缓动脉粥样硬化的发展。
- (4) 血清中高密度脂蛋白(HDL)的降低，预示着冠心病的出现。临床上常同时测定高密度脂蛋白(HDL)和血清总胆固醇，并根据它们的比值作为冠心病的信息指标。
- (5) 高密度脂蛋白(HDL)减少，主要见于冠心病、冠状动脉粥样硬化、高甘油三酯血症、慢性贫血、脑血管病、糖尿病、急慢性肝炎、肝硬化等疾病。
- (6) 戒烟，增强运动，采用低脂、低糖饮食，少食富含脂肪、胆固醇及饱和脂肪酸的食物，多进食蔬菜、水果、豆制品、粗粮、鱼和高纤维食品。
- (7) 建议当高密度脂蛋白(HDL)减少时，可参考其他相关指标，积极治疗基础性疾病，往内分泌科复诊。

【鳞状上皮细胞偏高】：

- (1) 在生理情况下，机体正常的新陈代谢都会引起鳞状上皮细胞的脱离，这是一种正常的机体现象。如果长时间出现鳞状上皮细胞偏高的现象时，则有可能是尿路感染、泌尿系统结石等因素导致，应及时往泌尿外科进一步诊断治疗。

【粘液丝偏高】：

- (1) 尿常规中粘液丝是由尿路中细胞分泌出来的，在有尿路感染时分泌会明显增多，且伴有炎症细胞的出现。
- (2) 粘液丝偏高，可分为生理性偏高和病理性偏高两种，生理性偏高一般是由于喝水较少导致的尿液浓缩，一般在喝水后就能达到稀释的效果。
- (3) 病理性的粘液丝偏高是由于泌尿系炎症或者是前列腺炎导致的，需要注意观察，多喝水，同时有白细胞等炎症细胞增多时，应及时服用抗感染药物治疗。如果仅有粘液丝的增多而没有白细胞等炎症细胞增多时，尿路有炎症的可能性不大。
- (4) 建议平时饮食注意清淡，多喝水，少吃油腻和辛辣的食物，要注意个人清洁卫生，勤洗阴部，注意休息。

【上皮细胞(EC)偏高】：

- (1) 尿液中的上皮细胞主要包括肾小管上皮细胞、移行上皮细胞、鳞状上皮细胞。尿液中出现肾小管上皮细胞，多见于肾小管病变。移行上皮细胞提示相应部位的病变。
- (2) 在正常的尿液中可见少量的鳞状上皮细胞，如果鳞状上皮细胞大量增加，并伴有白细胞增多，则提示有炎症，女性患者则因排除阴道分泌物混入的位于阴道表层的扁平上皮细胞。

【T波改变】：

- (1) 可见于心肌劳损，电解质紊乱及神经调节异常，如疲劳，精神紧张等，往心血管内科咨询，进一步查找病因及治疗。

【甲状腺右侧叶囊性结节】：

- (1) 甲状腺结节是一种常见的甲状腺疾病，很多甲状腺疾病可表现为结节，如可由甲状腺退行性变、炎症、自身免疫性及新生物等多种病变所致。甲状腺结节在各个年龄段的男女人群中均可见到，但中年女性中较多。
- (2) 甲状腺结节分良性和恶性两大类，良性的占绝大多数，恶性者不足1%，判断甲状腺结节的良恶主要依靠病史、体格检查、放射性核素扫描、穿刺细胞学检查。
- (3) 建议往外科就诊，进一步检查，明确诊断，结合临床诊治并定期复查。

【牙齿充填】：

- (1) 牙齿充填术是修复受损或龋坏的牙齿，让其恢复正常的咬合功能及外观形态的一种修复方法。
- (2) 充填时，需要先去除坏死的牙体组织，清洁受损部位，再选择合适的充填材料进行修复。
- (3) 充填材料主要有银汞合金、复合树脂、玻璃离子等，应根据牙齿缺损或龋坏的不同部位来选择不同的材料修复。

(4) 牙齿充填术后应注意避免食用坚硬的或是黏性太强的食物，日常生活中注意口腔卫生，早晚刷牙，饭后漱口。

【牙结石】：

(1) 牙结石又称牙石，是沉积在牙齿或修复体表面上已经钙化或正在钙化的菌斑或软垢。其开始时是软的，会因逐渐的钙化而变硬。它是由 75% 的磷酸钙，15-25% 的水、有机物、磷酸锰、矿酸钙及微量的钾、钠、铁所构成，并呈现出黄色、棕色或者黑色。

(2) 牙结石通常存在于唾液腺开口处的牙齿表面（例如：下颚前牙的舌侧表面，上颚后牙的颊侧表面）和牙齿的颈部，以及口腔粘膜运动不到的牙齿表面等处。

(3) 牙结石形成后，可伴随牙龈出血、牙龈萎缩、口臭等症状。

(4) 牙结石是牙周病的重要病因，它会不断刺激牙周组织，并且压迫牙龈，影响血液循环，造成牙周组织的病菌感染，形成牙周囊袋，此后更易使食物残渣、牙菌斑、牙结石等的堆积，最终牙周支持组织全部破坏，导致牙齿松动，以至于不得不拔除牙齿。

(5) 早晚刷牙、饭后漱口是防治牙结石形成的最重要措施。应采取正确的竖刷牙法和巴氏刷牙法，纠正横刷牙法。

(6) 多吃富有维生素的粗纤维食物，如肉、蛋、各种蔬菜和水果，充分咀嚼以利于牙面清洁。少吃甜食及黏性很强的食物，不吃零食。

(7) 建议每半年进行一次口腔健康检查，每年进行 2-3 次全口超声波洁牙术，使牙面、牙颈部经常处于洁净状态。

【牙龈色红，探之出血】：

(1) 牙龈的这种情况一般是由于牙结石导致的牙龈局部发炎。

(2) 必须坚持每天认真和合理刷牙（采用竖刷法），彻底清除牙菌斑。要经常检查口腔，保持口腔卫生，防止牙龈出血。

(3) 正确的刷牙方法是：顺着牙齿长轴方向，上牙向下刷，下牙往上刷，每个牙面都要刷到，这样刷牙不仅能把牙刷干净而且对牙龈起到按摩作用，促进牙龈的血液循环。

(4) 建议每半年进行一次口腔健康检查，每年进行 2-3 次全口超声波洁牙术，使牙面、牙颈部经常处于洁净状态。

(5) 注意口腔清洁卫生，养成早晚刷牙，饭后漱口的良好习惯。

(6) 及时治疗牙龈炎，防止炎症侵犯深部牙周组织，形成牙周炎。

(7) 养成清晨排便习惯。进餐要规律，细嚼慢咽，多食蔬菜，如胡萝卜、菠菜、木耳。适量进食水果，如山楂、苹果。男性少抽烟少喝酒。

【牙龈萎缩】：

(1) 牙龈生理性萎缩主要是龈缘部分存在异物又长期得不到清理，细菌滋生刺激长期存在所致；另外随着年龄的增长也会或多或少发生萎缩，致使牙龈暴露，这种生理性萎缩，是无需要治疗的。

(2) 炎症性的牙龈萎缩，主要表现为牙龈红肿胀痛，刷牙常见出血，对冷热温度变化及酸性食物等异常敏感，妨碍进食，尤其应该注意防治。

(3) 掌握正确竖刷法的刷牙方法，注意口腔清洁卫生，养成早晚刷牙，饭后漱口的良好习惯。

(4) 定期到医院检查治疗，每年进行 2-3 次全口超声波洁牙术。

(5) 补充维生素 C 等微量元素，多食水果蔬菜，戒烟限酒，避免熬夜的不良生活习惯。

汇总医生： 丁昊炜

主检日期： 2023-11-04

主检医生：

分科结果

身高、体重、血压

项目名称	检查结果	项目名称	检查结果
身高	174cm	体重	62kg
血压	103/63mmHg		

***小结：**

未见异常

操作员：杨彦霞

检查日期：2023-11-03

检查医生：张彬艳

内科

项目名称	检查结果	项目名称	检查结果
心率	68 次/min	心律	齐
心脏杂音	无	心界	正常
肺部	正常	呼吸音	呼吸音清
啰音	未闻及	叩诊	叩诊呈清音
腹部触诊	腹部平软	发育	正常
肝胆	肋下未触及	脾脏	肋下未触及
双肾	无叩击痛	肠鸣音	正常
营养	良好	神经系统	正常
生理反射	生理反射存在	病理反射	病理反射未引出
颅神经	正常	运动功能	正常
深浅感觉	正常	其它	无异常发现
既往史	无		

***小结：**

未见异常

操作员：名燕凌

检查日期：2023-11-03

检查医生：名燕凌

外科（男）

项目名称	检查结果	项目名称	检查结果
皮肤	正常	甲状腺	结节
脊椎	无畸形	浅表淋巴结	无肿大
肛门	拒检	前列腺	未检
泌尿外生殖器	正常	四肢关节	未见异常
腹股沟	未见异常	足背动脉	正常
紫绀	无	色素沉着	无
脱毛	无	脱色	无
浮肿	无	皮下结节	无
头颅	正常	颈部	正常
乳腺	正常	脊柱	正常
直肠	未检	皮肤黄疸	无
四肢	活动正常	其他	无

*小结:

(1) 甲状腺：结节

操作员：魏利平

检查日期:2023-11-03

检查医生：魏利平

眼科

项目名称	检查结果	项目名称	检查结果
视力(左)	1.0	视力(右)	1.0
辨色力	正常	眼睑	正常
结膜	正常	泪器	正常
角膜	正常	虹膜	正常
瞳孔	正常	晶状体	正常
玻璃体	正常	眼底	未见异常

*小结:

未见异常

操作员：田野青 检查日期:2023-11-03 检查医生：田野青

耳鼻喉科

项目名称	检查结果	项目名称	检查结果
听力(左)	正常	听力(右)	正常
外耳道	正常	鼓膜	正常
鼻窦	正常	鼻中隔	偏曲
鼻腔	正常	扁桃体	无肿大
嗅觉	正常	咽喉	正常

***小结:**

(1) 鼻中隔偏曲

操作员：王存宝 检查日期:2023-11-03 检查医生：王存宝

口腔科

项目名称	检查结果	项目名称	检查结果
唇颊	正常	齿	右上第二磨牙&右下第二磨牙&牙齿充填&右下第三磨牙&右上第三磨牙舌侧倾斜
牙龈	牙龈萎缩&牙龈色红, 探之出血	牙周	牙结石 I 度
舌腭	正常	腮腺	正常
颌下腺	正常	颞下颌关节	正常

***小结:**

(1) 右上第二磨牙 右下第二磨牙 牙齿充填 右下第三磨牙 右上第三磨牙

(2) 牙龈萎缩 牙龈色红, 探之出血

(3) 牙周: 牙结石

操作员：麻剑 检查日期:2023-11-03 检查医生：麻剑

检验报告

尿液分析+尿沉渣

项目名称	检查结果	单位	参考值	提示
白细胞尿	1	个/ul	0--13	
上皮细胞(EC)	29	/HP	0--28	↑
管型(CAST)	0	个/ul	0--1	
霉菌(尿)	0	/HP	0--0	
结晶	1	/HP	0--10	
透明度(CLA)	清亮			
胆红素(BIL)	-		阴性	
隐血(ERY)	-		阴性	
小圆上皮细胞(SRC)	0	个/ul	0--0	
维生素C	-		阴性	
异常红细胞	0	个/ul	0--3	
红细胞(正常)	0	个/ul	0--6	
鳞状上皮细胞	29	个/ul	0--0	↑
粘液丝	1	个/ul	0--0	↑
颜色(Colour)	淡黄色			
尿葡萄糖(GLU)	-		阴性	
酮体(KET)	-		阴性	
比重(SG)	1.015		1.003--1.030	
酸碱度(PH)	6.0		4.5--8.0	
尿蛋白质(PRO)	-		阴性	
尿胆原(URO)	-		阴性	
亚硝酸盐(NIT)	-		阴性	
红细胞(尿)(RBC)	0	个/ul	0--6	
尿白细胞(LEU)	-		阴性	

*小结:

上皮细胞(EC)偏高(29 /HP) 鳞状上皮细胞偏高(29 /HP) 粘液丝偏高(1 /HP)

操作员：祁佳佳 检查日期:2023-11-03 检查医生:陈建国

血常规（五分类）

项目名称	检查结果	单位	参考值	提示
白细胞(WBC)	5.68	10 ⁹ /L	3.5--9.5	
淋巴细胞绝对值(LY#)	2.82	10 ⁹ /L	1.1--3.2	
淋巴细胞百分比(LY%)	49.5	%	20--50	
中性粒细胞绝对值(GR#)	2.21	10 ⁹ /L	1.8--6.3	
中性粒细胞百分比(GR%)	39.0	%	40--75	↓
嗜碱性粒细胞绝对值(BA#)	0.03	10 ⁹ /L	0--0.06	
嗜碱性粒细胞百分比(BA%)	0.5	%	0--1.0	
嗜酸性粒细胞绝对值(EO#)	0.23	10 ⁹ /L	0.02--0.52	
嗜酸性粒细胞百分比(EO%)	4.1	%	0.4--8.0	
血小板(PLT)	302	10 ⁹ /L	125--350	
血小板分布宽度(PDW)	15.7	%	15--17	
平均血小板体积(MPV)	8.4	fl	6.0--14.0	
血小板压积(PCT)	0.253	%	0.11--0.28	
红细胞(RBC)	4.34	10 ¹² /L	4.3--5.8	
血红蛋白	133	g/L	130--175	
红细胞压积(HCT)	39.7	%	40--50	↓
红细胞平均体积(MCV)	91.6	fl	82--100	
平均血红蛋白含量(MCH)	30.7	pg	27--34	
平均血红蛋白浓度(MCHC)	335	g/L	316--354	
单核细胞绝对值(MO#)	0.39	10 ⁹ /L	0.1--0.60	
单核细胞百分比(MO%)	6.9	%	3--10	
红细胞分布宽度标准差	43.5	fl	35--56	

(RDW-SD)				
红细胞分布宽度变异系数 (RDW-CV)	12.6	%	10.6--16.6	
大血小板比率	14.2	%	11--45	
大血小板数目	43	10 ⁹ /L	30--90	
未成熟粒细胞数目	0.00	10 ⁹ /L	0--999	
未成熟粒细胞百分比	0.0	%	0--100	
有核红细胞数目	0.000	10 ⁹ /L	0--9999	
有核红细胞百分比	0.00	/100WBC	0--9999	

***小结:**

中性粒细胞百分比(GR%)偏低(39.0 %) 红细胞压积(HCT)偏低(39.7 %)

操作员：贺琰 检查日期:2023-11-03 检查医生:陈建国

血 HP 检测

项目名称	检查结果	单位	参考值	提示
幽门螺旋杆菌抗体检测	阴性 (-)		阴性 (-)	

***小结:**

未见异常

操作员：梁可欣 检查日期:2023-11-03 检查医生:陈建国

肾功三项

项目名称	检查结果	单位	参考值	提示
肌酐(CREA)	64.00	umol/L	57--97	
尿酸(UA)	318.00	umol/L	200--420	
尿素测定 (Urea)	4.40	mmol/L	3.1--8.0	

***小结:**

未见异常

操作员：王文静 检查日期:2023-11-03 检查医生:陈建国

空腹血糖

项目名称	检查结果	单位	参考值	提示
葡萄糖(GLU)	4.61	mmol/L	3.89--6.1	

***小结：**

未见异常

操作员：王文静 检查日期:2023-11-03 检查医生:陈建国

同型半胱氨酸

项目名称	检查结果	单位	参考值	提示
同型半胱氨酸	3.81	umol/L	0--15	

***小结：**

未见异常

操作员：王文静 检查日期:2023-11-03 检查医生:陈建国

血脂四项

项目名称	检查结果	单位	参考值	提示
动脉硬化指数	1.48		1.31--3.19	
总胆固醇(CHOL)	5.71	mmol/L	2.59--5.2	↑
甘油三脂(TG)	0.82	mmol/L	0.7--1.7	
低密度脂蛋白(LDL)	3.00	mmol/L	0--4.13	
高密度脂蛋白(HDL)	2.03	mmol/L	0.77--1.55	↑

***小结：**

总胆固醇(CHOL)偏高(5.71 mmol/L) 高密度脂蛋白(HDL)偏高(2.03 mmol/L)

操作员：王文静 检查日期:2023-11-03 检查医生:陈建国

肝功能三项

项目名称	检查结果	单位	参考值	提示
------	------	----	-----	----

γ-谷氨酰转肽酶(GGT)	11.0	U/L	10--60	
丙氨酸氨基转移酶(ALT)	22.00	U/L	9--50	
门冬氨酸氨基转移酶(AST)	24.00	U/L	15--40	
谷草比谷丙	1.09		0.4--2.5	

***小结:**

未见异常

操作员：王文静 检查日期:2023-11-03 检查医生:陈建国

大同瑞慈康复医院 12导联心电图报告

杨凌志

男

32岁

ID:2212290547

申请科室:瑞慈体检科

体检号:410199

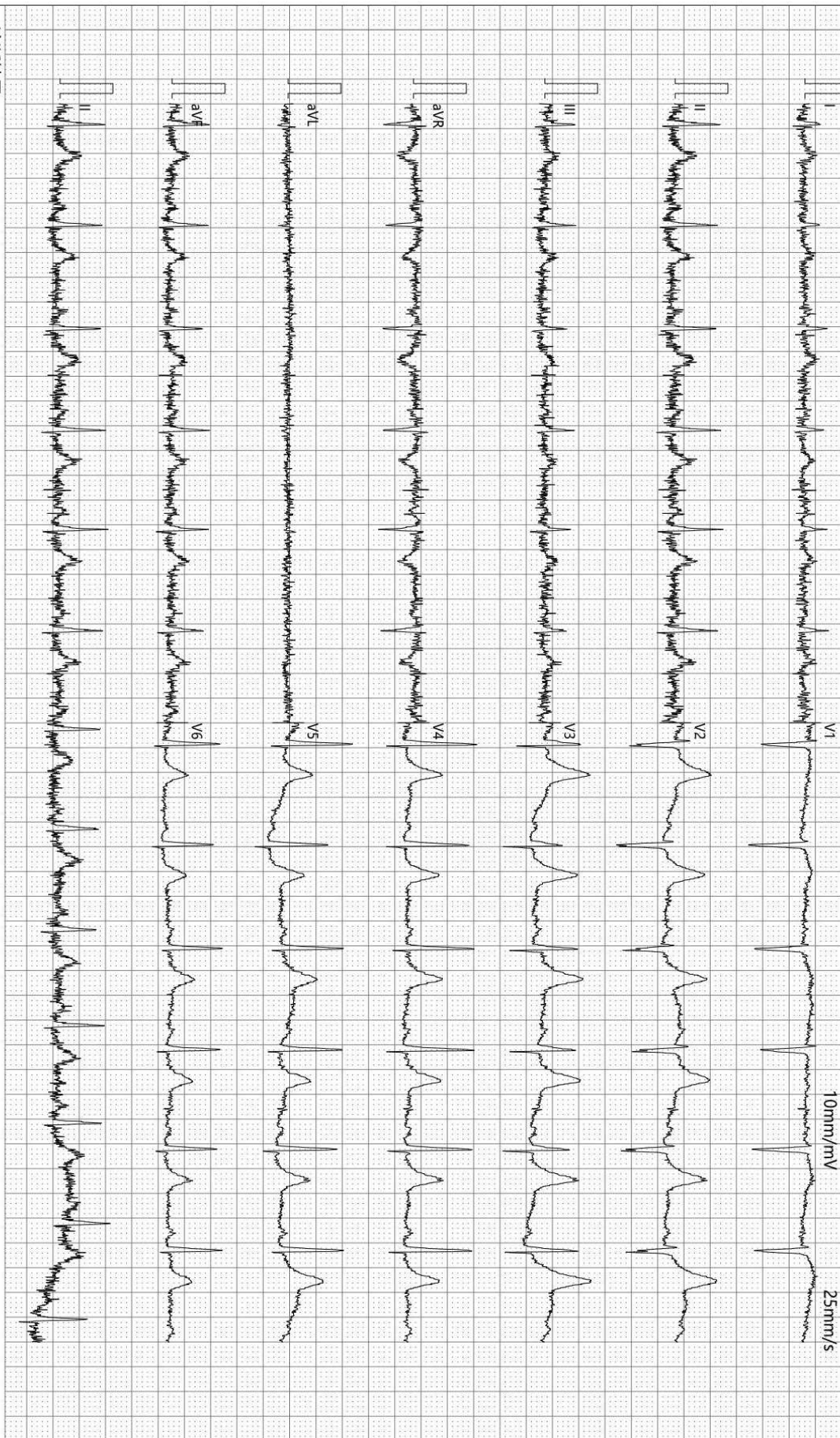
病床号:

HR: 74bpm
QT/QTc:375/418ms

P: 114 ↑ms
P/QRS/T :53/58/62deg.

PR: 158ms
RV5/SV1 :1.170/0.952mV

QRS: 84ms



诊断结果:

- 1. 窦性心律
- 2. T波改变

-35Hz AC50

检查:2023-11-03 10:18:48

打印:2023-11-03 10:41:33

报告需医生确认:

SE-1515 V1.40

SEMIP V1.90

仅供临床参考

大同瑞慈健康体检

骨密度检测报告

受检者信息

受检者ID: 2212290547
姓名: 杨凌志
出生年月日: 1991/10/23

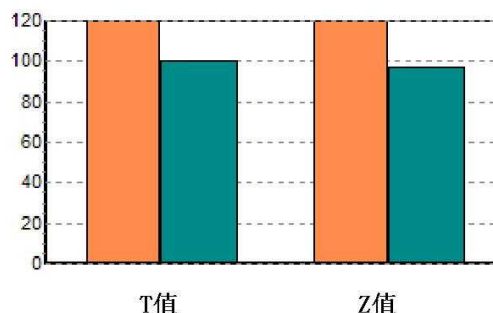
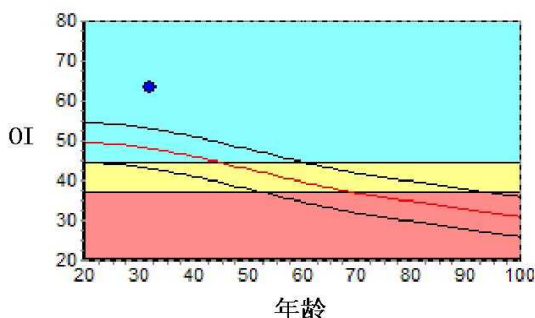
年龄: 32
性别: 女
测定部位(右/左): 右

测定结果

测定日期: 2023/11/3 9:12:28

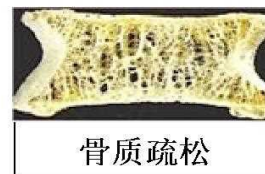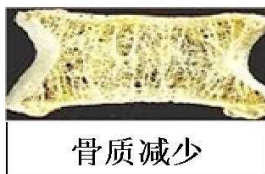测试编号: 1/1

受测者 平均值



数据库: Asia
OI: 63.3
SOS: 1378.2 m/s, BUA: 53.5
T值: 2.73
Z值: 3.06
成人比: 127.5 %
同龄比: 131.8 %
OPR: N/A %

结果分析



注解

以上结论仅供参考

科室:

医生签名:

医院地址 大同瑞慈健康体检
地址 大同市平城区魏都大道79号

联系电话 0352-2824444
操作者 名燕凌

双源 CT 诊断图文报告

流水号: 2212290547

影像号: CT20231102112

姓名: 杨凌志

年龄: 32 岁

性别: 男

检查设备: 西门子量子双源 CT

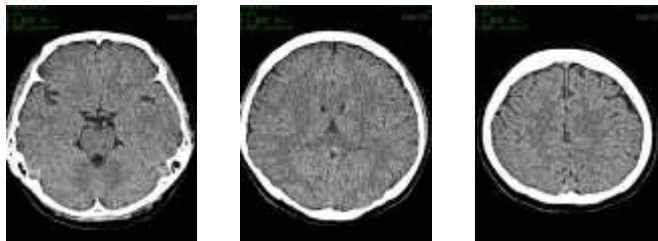体检号: 410199

申请医院: 本院

体检科室: 体检科

检查部位: CT 检查

经典图像:



影像所见:

颅脑结构双侧对称, 脑实质内未见异常密度。中线结构居中。脑沟、裂、池及脑室系统等未见异常。

影像诊断:

颅脑未见明显异常

报告医师: 剧艳军

检查日期: 2023-11-03

审核医师: 剧艳军

报告日期: 2023-11-03

超声诊断图文报告

流水号: 2212290547

影像号: 1438955

姓名: 杨凌志

年龄: 32 岁

性别: 男

检查设备: Vivid E95

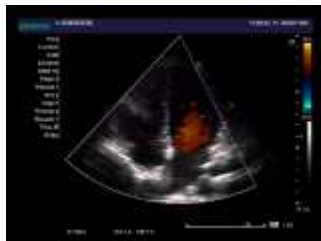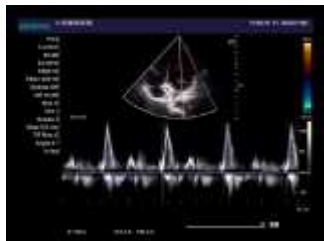
体检号: 410199

申请医院: 本院

体检科室: 体检科

检查部位: 心脏彩超

经典图像:



影像所见:

超声测量 (单位: mm)

升主动脉内径 25 (32±3mm)

左房内径 30 (35mm)

室间隔 10 (8-11mm)

左室内径 40 (47±4mm)

左室后壁 9 (8-11mm)

EF73% (50-80%)

右室内径 30 (36±4mm)

右房内径 35 (36±4mm)

FS39% (28-41%)

主肺动脉内径 20 (23±3mm)

升主动脉内径正常, 心脏各腔室大小正常, 室间隔厚度正常, 左室壁未见明显节段性运动异常, 各瓣膜及启闭功能未见明显异常, 舒张期二尖瓣口血流频谱 E/A>1, 心包腔未见积液。

影像诊断:

心脏结构及功能未见明显异常

报告医师: 李菊蓉

检查日期: 2023-11-03

审核医师: 李菊蓉

报告日期: 2023-11-03



大同市医学影像研究中心

注: 本报告仅供临床医生参考!

地址: 大同市魏都大道 79 号。若有疑问, 请致电: 0352---2830580

超声诊断图文报告

流水号: 2212290547

影像号: 1438974

姓名: 杨凌志

年龄: 32 岁

性别: 男

检查设备: Vivid E95

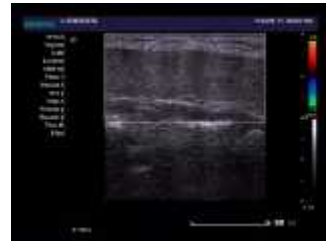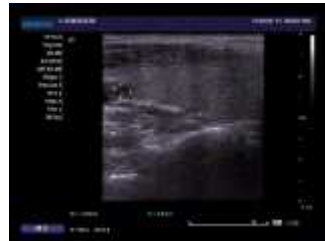体检号: 410199

申请医院: 本院

体检科室: 体检科

检查部位: 甲状腺彩超

经典图像:



影像所见:

甲状腺双侧叶形态正常, 包膜完整, 于右侧叶探及囊性结节, 大小约 0.4*0.3cm, 边界清, 内可见强回声小光点, 余实质回声均匀, CDFI: 未见异常血流信号。

双侧颈部未见明显肿大淋巴结。

影像诊断:

甲状腺右侧叶囊性结节 TI-RADS 2 级

报告医师: 李菊蓉

检查日期: 2023-11-03

审核医师: 李菊蓉

报告日期: 2023-11-03

超声诊断图文报告

流水号: 2212290547

影像号: 1439216

姓名: 杨凌志

年龄: 32 岁

性别: 男

检查设备: Vivid E95

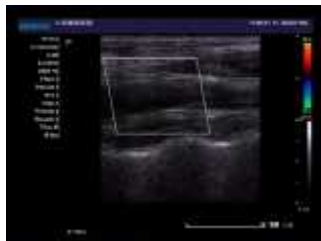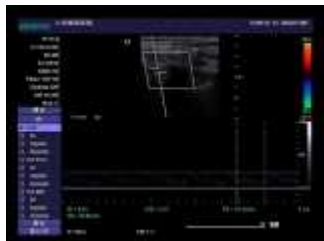
体检号: 410199

申请医院: 本院

体检科室: 体检科

检查部位: 颈部血管彩超

经典图像:



影像所见:

右锁骨下动脉起始处、双侧颈总动脉、颈内、颈外动脉起始段内中膜不增厚, 内壁欠光滑, 管壁未见明确强回声斑。CDFI: 血流充盈好。PW: 频谱形态正常。

双侧椎动脉走行正常, 椎动脉内径正常, 管壁不厚, 管腔内为无回声, CDFI: 血流充盈好。PW: 频谱正常。

	内径 mm	流速 cm/s	RI
左侧椎动脉	3.5	45.5	0.52
右侧椎动脉	3.6	42.1	0.43

影像诊断:

双侧颈动脉、椎动脉未见明显异常

报告医师: 李菊蓉

检查日期: 2023-11-03

审核医师: 李菊蓉

报告日期: 2023-11-03

超声诊断图文报告

流水号: 2212290547

影像号: 1439220

姓名: 杨凌志

年龄: 32 岁

性别: 男

检查设备: Vivid E95

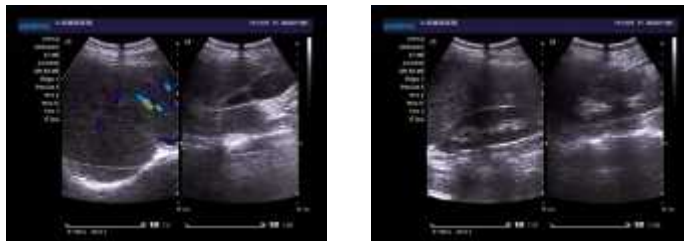体检号: 410199

申请医院: 本院

体检科室: 体检科

检查部位: 全腹彩超

经典图像:



影像所见:

肝脏大小形态正常, 包膜光滑完整, 实质回声均匀, 肝内管道系统走行清晰, 门静脉及肝内胆管不扩张。
胆囊大小形态正常, 壁不厚、光滑, 囊内透声好, 肝外胆管不扩张。
胰腺大小形态正常, 实质回声均匀, 主胰管不扩张。
脾脏大小形态正常, 实质回声均匀, 脾门静脉不宽。
双肾大小形态正常, 皮髓质分界清晰, 集合系统未见分离, 双侧输尿管未见扩张。

影像诊断:

肝、胆、脾、胰、双肾未见明显异常

报告医师: 李菊蓉

检查日期: 2023-11-03

审核医师: 李菊蓉

报告日期: 2023-11-03