



2212280754

# 大同瑞慈健康体检

## 报 告 册

体检编号	410017	工号	225
姓名	秦德斌		
性别	男	年龄	57岁
单位	山西煤炭运销集团大同有限		
部门	山西煤炭运销集团大同有限公司		
联系电话	13509722641		
体检日期	2023-11-16		

尊敬的 秦德斌先生 您好！

首先，瑞慈健康体检全体员工欢迎您的光临，并对您的信任表示衷心的感谢！

您于 2023-11-16 （体检编号：410017）完成健康检查，本机构的各科医生已根据您的体检项目及结果，汇总成此份健康体检报告，并经总检医生审核。据此提出对您健康状况的综合分析及建议。

瑞慈健康体检倡导“大健康、大康复”，提出“健康是第一财富（Rich）”的人文理念。希望您仔细阅读并妥善地保管此份健康体检报告，并认真关注报告中的提示与建议，若您对报告内容有任何疑问，可直接与瑞慈健康体检客服部联系，进一步咨询。

健康体检咨询电话：**0352-2824444**

客户服务咨询电话：**0352-2830597**

**400-6112995**

瑞慈健康体检报告由下列内容组成：

第一部分：主检报告

第二部分：分科分项结果

第三部分：检验报告

第四部分：附表

## 主检报告

### 检查综述

- 1、【身高、体重、血压】 (1) 体重指数 25.14：超重
- 2、【血常规（五分类）】 红细胞(RBC)偏高( $5.89 \times 10^{12}/L$ ) 红细胞压积(HCT)偏高(51.8 %)
- 3、【血脂四项】 动脉硬化指数偏高(4.22) 总胆固醇(CHOL)偏高(5.93 mmol/L) 甘油三脂(TG)偏高(1.86 mmol/L)
- 4、【尿液分析+尿沉渣】 粘液丝偏高(13 /HP)
- 5、【甲状腺彩超】 1. 甲状腺右侧叶结节 TI-RADS 3级 2. 甲状腺左侧叶结节 TI-RADS 2级
- 6、【颈部血管彩超】 左侧颈总动脉膨大处内中膜局部增厚
- 7、【全腹彩超】 1. 肝囊肿 2. 右肾囊肿 3. 前列腺增生 4. 前列腺囊肿

### 医生建议

#### 【超重】：

- (1) 体重指数是判断体重超标或偏低的主要指标。体重是反映和衡量一个人健康状况的重要标志之一，过胖和过瘦都不利于健康，身高体重不协调也不会给人以美感。体重的变化，还会直接反映身体长期的热量平衡状态。
- (2) 当需要比较及分析一个人的体重对于不同身高的人所带来的健康影响时，体重指数是一个中立而可靠的指标。其主要适用于需要体重测试、体型肥胖和全身检查的人群。
- (3) 体重指数(BMI)是世界卫生组织推荐的国际统一使用的肥胖分型标准，也是目前国际上常用的衡量人体胖瘦程度以及是否健康的一个标准，其计算方式为： $BMI = \text{体重(千克)} / \text{身高(米} \times \text{米)}$ 。成人的标准值是BMI 18.5-23.9之间。低于18.5为体重指数偏低；高于23.9则为体重指数偏高。
- (4) 一般表现为体重超重或肥胖，超重及肥胖会出现一系列代谢性疾病，如高血压、高血糖、高血脂、高尿酸血症等，所以体重指数偏高者一定要注意控制体重。
- (5) 合理控制饮食，食品多样化，食物纤维可适量增加，饮食规律，避免暴饮暴食，低盐、低脂饮食为主，减少高热量食物的摄入。
- (6) 加强体育锻炼，每天最少保持30分钟的中等强度运动。鼓励每天至少快步走6000步比较健康。肥胖患者不适合较剧烈的运动，会加重膝关节的负担，可以选择游泳、划船等对膝关节负荷较小的运动。
- (7) 定期检查血糖、血脂、肝功、肝脏B超等，积极治疗基础性疾病。
- (8) 减少热量摄取及增加热量消耗。强调以健康行为、饮食、运动为主的综合治疗。

#### 【红细胞压积(HCT)偏高】：

- (1) 供内科结合临床参考。
- (2) 如果明显升高，复查血常规。

#### 【红细胞(RBC)偏高】：

- (1) 红细胞异常，但仅凭一次检查结果不一定有临床意义，请您复查血常规。
- (2) 如果明显升高，复查血常规。

#### 【总胆固醇(CHOL)偏高】：

- (1)总胆固醇是脂质的主要成分之一，其数量受年龄、家族、性别、饮食、遗传等多种因素影响。总胆固醇对人体生长发育以及新陈代谢有重要的作用，正常值是 2.59-5.20mmol/L。
- (2)总胆固醇升高后，会增加类脂物质的堆积，会产生更多的血管斑块，进而增加心脑血管疾病的风险。大于 5.21-5.69mmol/L 是胆固醇的临界偏高，即使是一个完全健康的人，只要总胆固醇>7.2mmol/L 或低密度脂蛋白>4.9mmol/L，未来发生心脑血管的风险就明显增高，应该马上治疗。
- (3)总胆固醇升高根据病因可分为两大类：一是原发性，是由于遗传因素缺陷所致，另一种是继发性，可引起其升高的疾病主要有糖尿病、高血压、甲减、肝肾疾病等。
- (4)降低总胆固醇的治疗中，原发性偏高应积极应用降脂药，曾经选择他汀类药物，胆固醇任不能达标的，可联合用药（如依折麦布等）。
- (5)如果总胆固醇偏高，且患者有糖尿病、高血压、甲减、肝肾疾病或者已经发生心脑血管疾病的人更应积极用药，控制降低疾病风险。
- (6)戒烟，增强运动，采用低脂、低糖饮食，少食富含脂肪、胆固醇及饱和脂肪酸的食物，多进食蔬菜、水果、豆制品、粗粮、鱼和高纤维食品。
- (7)必要时在医师指导下使用降脂药物治疗，并前往内分泌科复诊。

**【动脉硬化指数偏高】：**

- (1)动脉硬化指数偏高，提示动脉硬化的风险性会更高，也就是心脑血管疾病的发病率会相对较高。建议控制血脂、血糖，少吃油腻食物，多吃蔬菜水果，加强锻炼，减轻体重。

**【甘油三酯(TG)偏高】：**

- (1)甘油三酯是甘油和脂肪酸所构成的有机化合物，甘油三酯测定是脂类代谢的重要指标之一。
- (2)甘油三酯增高与冠心病的发生有着重要的相关性，随年龄增大而有上升的趋势，其增高最常见于高脂和过量糖类饮食、肥胖等。
- (3)甘油三酯主要功能是为机体提供能量，其正常值在 0.7-1.7mmol/L 之间，1.7-2.29mmol/L 为边缘增高，提示应该注意饮食和运动了。
- (4)甘油三酯大于 2.3mmol/L，就称为高甘油三酯血症。甘油三酯增高虽然不会直接导致血管斑块的形成，但也会间接引起心脑血管疾病风险增加，同时，当甘油三酯大于 5.6mmol/L 时，还会增加急性胰腺炎的风险，所以降低甘油三酯的基础主要是控制饮食，饮食控制不佳可以选择药物治疗。
- (5)生活方式的干预是控制甘油三酯水平升高的基础，包括减重，增加运动量，限制酒精摄入以及避免食用果糖和高碳水化合物食物。多食蔬菜水果，定期复查。
- (6)明显增高者在医师的指导下使用降脂药物治疗，首选他汀和贝特类药物。

**【粘液丝偏高】：**

- (1)尿常规中粘液丝是由尿路中细胞分泌出来的，在有尿路感染时分泌会明显增多，且伴有炎症细胞的出现。
- (2)粘液丝偏高，可分为生理性偏高和病理性偏高两种，生理性偏高一般是由于喝水较少导致的尿液浓缩，一般在喝水后就能达到稀释的效果。
- (3)病理性的粘液丝偏高是由于泌尿系炎症或者是前列腺炎导致的，需要注意观察，多喝水，同时有白细胞等炎症细胞增多时，应及时服用抗感染药物治疗。如果仅有粘液丝的增多而没有白细胞等炎症细胞增多时，尿路有炎症的可能性不大。
- (4)建议平时饮食注意清淡，多喝水，少吃油腻和辛辣的食物，要注意个人清洁卫生，勤洗阴部，注意休息。

**【甲状腺左侧叶结节】：**

- (1)甲状腺结节是一种常见的甲状腺疾病，很多甲状腺疾病可表现为结节，如可由甲状腺退行性变、炎症、自身免疫性及新生物等多种病变所致。甲状腺结节在各个年龄段的男女人群中均可见到，但中年女性中较多。
- (2)甲状腺结节分良性和恶性两大类，良性的占绝大多数，恶性者不足 1%，判断甲状腺结节的良恶主要依靠病史、体格检查、放射性核素扫描、穿刺细胞学检查。
- (3)建议往外科就诊，进一步检查，明确诊断，结合临床诊治并定期复查。

**【甲状腺右侧叶结节】：**

- (1)甲状腺结节是一种常见的甲状腺疾病，很多甲状腺疾病可表现为结节，如可由甲状腺退行性变、炎症、自身免疫性及新生物等多种病变所致。甲状腺结节在各个年龄段的男女人群中均可见到，但中年女性中较多。

- (2) 甲状腺结节分良性和恶性两大类，良性的占绝大多数，恶性者不足 1%，判断甲状腺结节的良恶主要依靠病史、体格检查、放射性核素扫描、穿刺细胞学检查。
- (3) 建议往外科就诊，进一步检查，明确诊断，结合临床诊治并定期复查。

**【左侧颈总动脉膨大处内中膜局部增厚】：**

- (1) 颈动脉内中膜增厚是一个超声诊断，它属于血管性疾病（动脉硬化）的早期表现，提示长期发展下去动脉硬化会形成斑块和狭窄闭塞病变。
- (2) 建议改变饮食结构，适量增加运动量，减缓动脉硬化发展的速度。如果有血脂高、胆固醇高、高血压、高血糖，就要进行相应的控制和预防，通过药物的干预，避免从内中膜增厚发展成斑块，进一步形成血管狭窄和闭塞的病变。

**【肝囊肿】：**

- (1) 肝囊肿，通俗说就是肝脏中的水泡。绝大多数的肝囊肿都是先天性的，即因先天发育的某些异常导致了肝囊肿形成。
- (2) 肝囊肿病因大多数系肝内小胆管发育障碍所致，单发性肝囊肿的发生是由于异位胆管造成。肝囊肿生长缓慢，所以可能长期或终生无症状，其临床表现也随囊肿位置、大小、数目以及有无压迫邻近器官和有无并发症而异。
- (3) 肝囊肿是一种较常见的肝脏良性疾病，一般没有什么症状，也不会影响肝功。5CM 以下的肝囊肿一般不需要特殊治疗。当囊肿长大到一定程度，可能会压迫胃肠道而引起症状，如上腹不适饱胀；也有因囊肿继发细菌感染而有腹痛、发热的。
- (4) 肝囊肿首次发现，建议作 MRI 或 CT 检查，除外肝内其它占位性病变。
- (5) 过大的肝囊肿，对肝脏本身或周围的器官有压迫症状的，或有炎症的，往外科治疗。
- (6) 已确诊为肝囊肿，动态观察，定期 B 超检查进行对照，监测囊肿大小。
- (7) 解除顾虑和紧张情绪，保持良好心态，切忌大怒。
- (8) 多食新鲜蔬菜和水果，保持大便通畅，防止便秘；保证营养，宜食清淡富含蛋白质的食物为主；限制饮酒。
- (9) 不宜剧烈运动，防止过度用力，以免增加腹腔压力。
- (10) 如有症状请及时就诊。

**【前列腺囊肿】：**

- (1) 前列腺囊肿多发生于成年人，糖尿病患者更易发生。
- (2) 临床表现排尿梗阻或大便梗阻，排尿梗阻常会引起急性尿潴留。
- (3) 有时从尿道流出浓性分泌物，指肛诊检查可触及前列腺有波动感，但常在后期方可出现。偶有脓肿破入尿道、直肠、会阴或膀胱周围间隙，引起结缔组织炎。但有的病人可能无发热，主要表现为下尿路梗阻，不少病人并有附睾、睾丸炎等。
- (4) 如果出现临床症状，如阻塞性尿潴留、尿频、尿急、尿痛等，建议往泌尿科治疗。无临床症状者，可暂不用处理，定期往泌尿外科复查。

**【前列腺增生】：**

- (1) 前列腺增生又称前列腺肥大，增生的腺体位于膀胱颈部，会使尿路梗阻，引起尿频和排尿困难，严重影响患者的生活质量，是中老年男性的常见疾病。建议往泌尿科咨询，结合临床诊治。

**【右肾囊肿】：**

- (1) 肾囊肿是肾脏内出现大小不等的与外界不相通的囊性肿块的总称。肾囊肿属于良性肿瘤，在肾囊性疾病中以单纯性肾囊肿最为常见。其发生原因尚可能与先天性肾小球、肾小管结构异常和后天性损伤感染有关。
- (2) 单纯性肾囊肿大多数无症状，常在体检彩超时被发现。一般直径大于 5cm 或者合并感染、破裂、出血时才引起症状，主要表现为腰腹部或背部胀痛，当出现并发症时疼痛加重。
- (3) 肾囊肿直径小于 4cm，无肾盂肾盏明显受压，无感染、恶变、高血压及症状不明显者，只需密切随访观察，定期彩超检查。
- (4) 肾囊肿多数是先天性的，对人体健康没有多大影响，不会癌变，可以工作，可以运动，生活上没什么要特别注意的地方。其发病率可随年龄增长而增高，50 岁以上的人有 50% 可以发现这种囊肿，借助彩超、CT 可确诊。

(5)首次发现，建议作 MRI 或 CT 检查，以排除肾内其它占位性病变。

(6)过大的囊肿，对肾脏本身或周围的器官有压迫症状的，或有炎症的，往外科治疗。定期复查。

汇总医生： 丁昊炜

主检日期： 2023-11-17

主检医生：

## 分科结果

### 身高、体重、血压

项目名称	检查结果	项目名称	检查结果
身高	175cm	体重	77kg
血压	114/74mmHg		

**\*小结：**

(1) 体重指数 25.14：超重

操作员：杨柳庆

检查日期:2023-11-16

检查医生：名燕凌

## 检验报告

## 尿液分析+尿沉渣

项目名称	检查结果	单位	参考值	提示
白细胞尿	3	个/ul	0--13	
上皮细胞(EC)	0	/HP	0--28	
管型(CAST)	0	个/ul	0--1	
霉菌(尿)	0	/HP	0--0	
结晶	0	/HP	0--10	
透明度(CLA)	清亮			
胆红素(BIL)	-		阴性	
隐血(ERY)	-		阴性	
小圆上皮细胞(SRC)	0	个/ul	0--0	
维生素C	-		阴性	
异常红细胞	0	个/ul	0--3	
红细胞(正常)	1	个/ul	0--6	
鳞状上皮细胞	0	个/ul	0--0	
粘液丝	13	个/ul	0--0	↑
颜色(Colour)	淡黄色			
尿葡萄糖(GLU)	-		阴性	
酮体(KET)	-		阴性	
比重(SG)	1.020		1.003--1.030	
酸碱度(PH)	6.0		4.5--8.0	
尿蛋白质(PRO)	-		阴性	
尿胆原(URO)	-		阴性	
亚硝酸盐(NIT)	-		阴性	
红细胞(尿)(RBC)	1	个/ul	0--6	
尿白细胞(LEU)	-		阴性	

\*小结:

粘液丝偏高(13 /HP)

操作员：祁佳佳 检查日期:2023-11-16 检查医生:陈建国

血常规（五分类）

项目名称	检查结果	单位	参考值	提示
白细胞(WBC)	7.79	10 <sup>9</sup> /L	3.5--9.5	
淋巴细胞绝对值(LY#)	2.43	10 <sup>9</sup> /L	1.1--3.2	
淋巴细胞百分比(LY%)	31.2	%	20--50	
中性粒细胞绝对值(GR#)	4.63	10 <sup>9</sup> /L	1.8--6.3	
中性粒细胞百分比(GR%)	59.5	%	40--75	
嗜碱性粒细胞绝对值(BA#)	0.04	10 <sup>9</sup> /L	0--0.06	
嗜碱性粒细胞百分比(BA%)	0.5	%	0--1.0	
嗜酸性粒细胞绝对值(EO#)	0.19	10 <sup>9</sup> /L	0.02--0.52	
嗜酸性粒细胞百分比(EO%)	2.4	%	0.4--8.0	
血小板(PLT)	255	10 <sup>9</sup> /L	125--350	
血小板分布宽度(PDW)	15.9	%	15--17	
平均血小板体积(MPV)	9.7	fl	6.0--14.0	
血小板压积(PCT)	0.248	%	0.11--0.28	
红细胞(RBC)	5.89	10 <sup>12</sup> /L	4.3--5.8	↑
血红蛋白	173	g/L	130--175	
红细胞压积(HCT)	51.8	%	40--50	↑
红细胞平均体积(MCV)	88.0	fl	82--100	
平均血红蛋白含量(MCH)	29.3	pg	27--34	
平均血红蛋白浓度(MCHC)	333	g/L	316--354	
单核细胞绝对值(MO#)	0.50	10 <sup>9</sup> /L	0.1--0.60	
单核细胞百分比(MO%)	6.4	%	3--10	
红细胞分布宽度标准差	47.3	fl	35--56	

(RDW-SD)				
红细胞分布宽度变异系数 (RDW-CV)	14.1	%	10.6--16.6	
大血小板比率	22.6	%	11--45	
大血小板数目	58	10 <sup>9</sup> /L	30--90	
未成熟粒细胞数目	0.04	10 <sup>9</sup> /L	0--999	
未成熟粒细胞百分比	0.5	%	0--100	
有核红细胞数目	0.000	10 <sup>9</sup> /L	0--9999	
有核红细胞百分比	0.00	/100WBC	0--9999	

**\*小结:**

红细胞(RBC)偏高(5.89 10<sup>12</sup>/L) 红细胞压积(HCT)偏高(51.8 %)

操作员：余雅倩 检查日期:2023-11-16 检查医生:陈建国

**肾功三项**

项目名称	检查结果	单位	参考值	提示
肌酐(CREA)	87.00	umol/L	57--97	
尿酸(UA)	305.00	umol/L	200--420	
尿素测定 (Urea)	4.70	mmol/L	3.1--8.0	

**\*小结:**

未见异常

操作员：王文静 检查日期:2023-11-16 检查医生:陈建国

**空腹血糖**

项目名称	检查结果	单位	参考值	提示
葡萄糖(GLU)	5.13	mmol/L	3.89--6.1	

**\*小结:**

未见异常

操作员：王文静 检查日期:2023-11-16 检查医生:陈建国

### 同型半胱氨酸

项目名称	检查结果	单位	参考值	提示
同型半胱氨酸	10.14	umol/L	0--15	

**\*小结:**

未见异常

操作员：王文静 检查日期:2023-11-16 检查医生:陈建国

### 血脂四项

项目名称	检查结果	单位	参考值	提示
动脉硬化指数	4.22		1.31--3.19	↑
总胆固醇(CHOL)	5.93	mmol/L	2.59--5.2	↑
甘油三脂(TG)	1.86	mmol/L	0.7--1.7	↑
低密度脂蛋白(LDL)	3.67	mmol/L	0--4.13	
高密度脂蛋白(HDL)	0.87	mmol/L	0.77--1.55	

**\*小结:**

动脉硬化指数偏高(4.22) 总胆固醇(CHOL)偏高(5.93 mmol/L) 甘油三脂(TG)偏高(1.86 mmol/L)

操作员：王文静 检查日期:2023-11-16 检查医生:陈建国

### 肝功能三项

项目名称	检查结果	单位	参考值	提示
γ-谷氨酰转肽酶(GGT)	27.0	U/L	10--60	
丙氨酸氨基转移酶(ALT)	34.00	U/L	9--50	
门冬氨酸氨基转移酶(AST)	26.00	U/L	15--40	
谷草比谷丙	0.76		0.4--2.5	

**\*小结:**

未见异常

操作员：王文静 检查日期:2023-11-16 检查医生:陈建国



# 大同瑞慈康复医院 12导联心电图报告

秦德斌

男

57岁

体检号:410017

病床号:

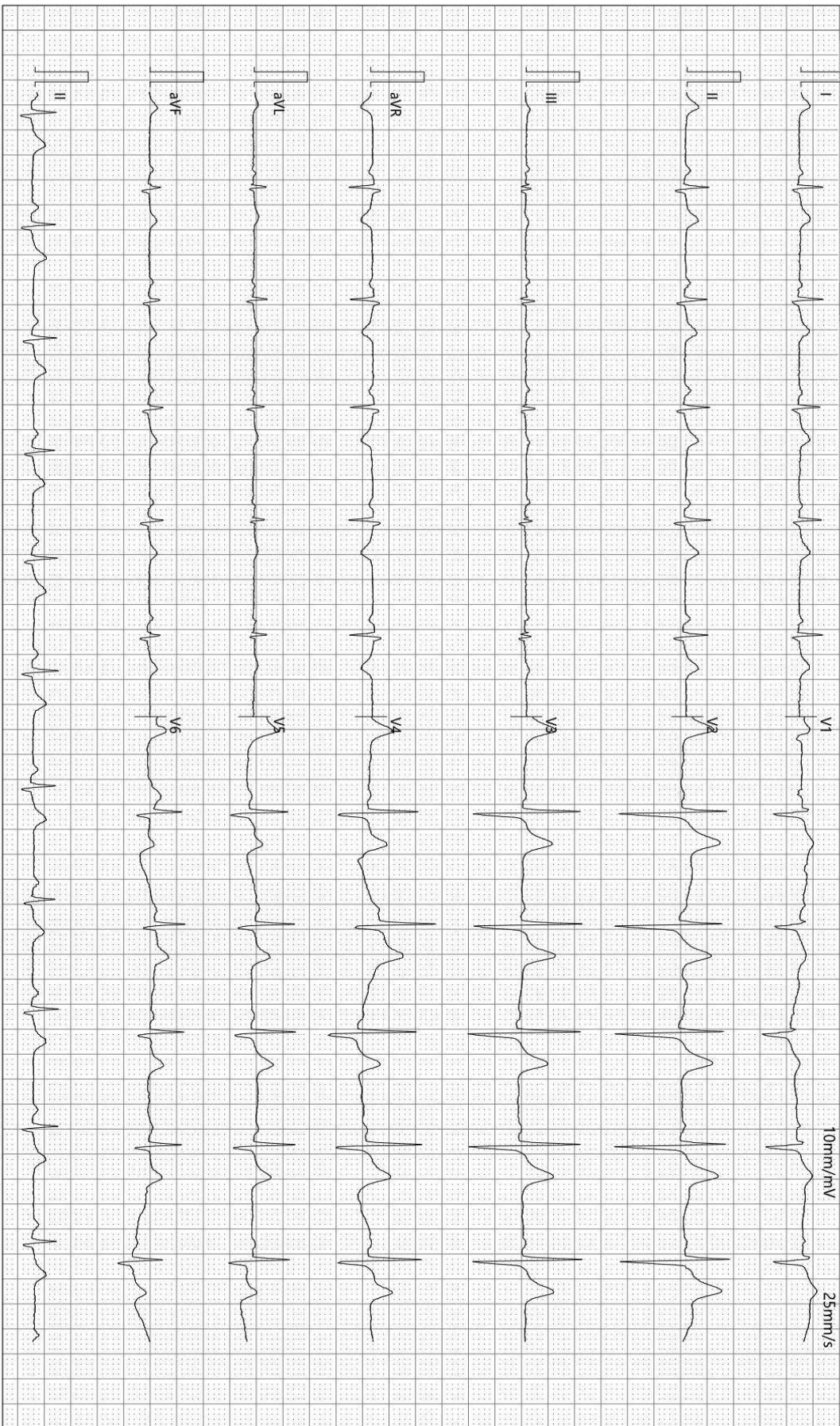
诊断结果:

- 1.窦性心律
- 2.正常心电图

诊断医生:

*张之生*

HR	: 66bpm	[60 ~ 100bpm]
P	: 105ms	[0 ~ 110ms]
PR	: 155ms	[120 ~ 200ms]
QRS	: 86ms	[60 ~ 100ms]
QT/QTc	: 378/398ms	[320 ~ 440/0 ~ 450ms]
P/QRS/T	: 61/36/45deg.	[0 ~ 75/-30 ~ 90/0 ~ 75deg]
RV5/SV1	: 0.762/0.550mV	[0.0 ~ 2.5/0.0 ~ 2.0mV]



检查时间:2023-11-16 09:18:21

诊断时间:2023-11-16 09:29:35

SEMIP V1 90

仅供临床参考

## 双源 CT 诊断图文报告

流水号: 2212280754

影像号: CT20231115129

姓名: 秦德斌

年龄: 57 岁

性别: 男

检查设备: 西门子量子双源 CT

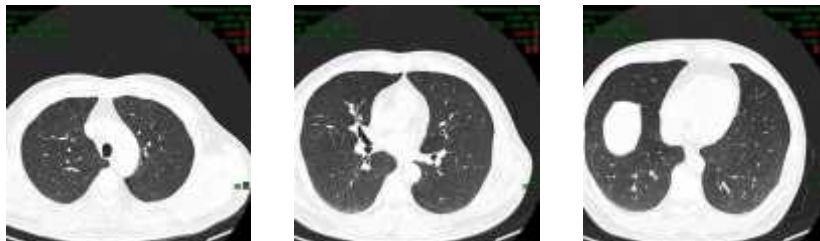体检号: 410017

申请医院: 本院

体检科室: 体检科

检查部位: CT 检查

经典图像:



影像所见:

胸廓对称, 骨性肋骨完整, 胸壁软组织结构良好, 两肺支气管血管纹理走行分布良好, 支气管束结构清晰, 双肺通气良好。肺门结构未见异常。纵隔无偏移, 段以上支气管通畅。心影及大血管形态结构正常, 纵隔内未见肿大淋巴结。胸膜未见异常。

影像诊断:

胸部未见明显异常

报告医师: 剧艳军

检查日期: 2023-11-16

审核医师: 剧艳军

报告日期: 2023-11-16

## 超声诊断图文报告

流水号: 2212280754

影像号: 1450743

姓名: 秦德斌

年龄: 57 岁

性别: 男

检查设备: Vivid E95

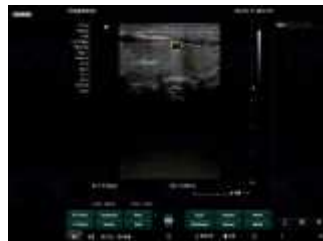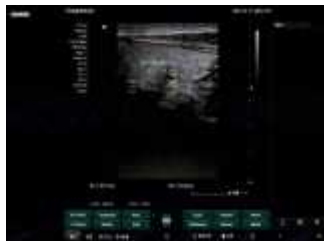体检号: 410017

申请医院: 本院

体检科室: 体检科

检查部位: 甲状腺彩超

经典图像:



影像所见:

甲状腺双侧叶形态正常, 包膜完整, 右侧叶探及多个低回声结节, 较大约 0.8\*0.6cm, 边界清, 边缘可见少许囊性部分, 左侧叶探及数个囊性回声, 较大位于中部, 大小约 0.5\*0.3cm, 边界清, 余实质回声均匀, CDFI: 未见异常血流信号。

双侧颈部未见明显肿大淋巴结。

影像诊断:

1. 甲状腺右侧叶结节 TI-RADS 3 级
2. 甲状腺左侧叶结节 TI-RADS 2 级

报告医师: 侯爱兰

检查日期: 2023-11-16

审核医师: 侯爱兰

报告日期: 2023-11-16

## 超声诊断图文报告

流水号: 2212280754

影像号: 1450740

姓名: 秦德斌

年龄: 57 岁

性别: 男

检查设备: Vivid E95

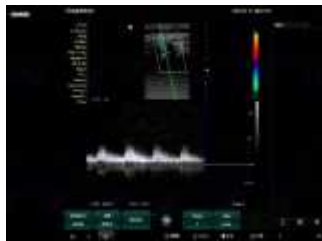
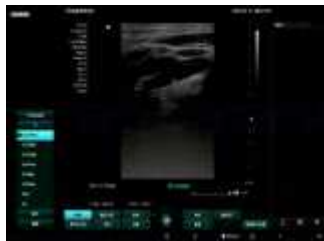体检号: 410017

申请医院: 本院

体检科室: 体检科

检查部位: 颈部血管彩超

经典图像:



影像所见:

左侧颈总动脉膨大处内中膜局部增厚, 约 1.7mm, 右锁骨下动脉起始处、右侧颈总动脉、双侧颈内、颈外动脉起始段内中膜不增厚, 内壁欠光滑, 管壁未见明确强回声斑。CDFI: 血流充盈好。PW: 频谱形态正常。

双侧椎动脉走行正常, 椎动脉内径正常, 管壁不厚, 管腔内为无回声, CDFI: 血流充盈好。PW: 频谱正常。

影像诊断:

左侧颈总动脉膨大处内中膜局部增厚

报告医师: 侯爱兰

检查日期: 2023-11-16

审核医师: 侯爱兰

报告日期: 2023-11-16

## 超声诊断图文报告

流水号: 2212280754

影像号: 1450749

姓名: 秦德斌

年龄: 57岁

性别: 男

检查设备: Vivid E95

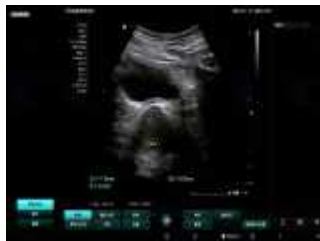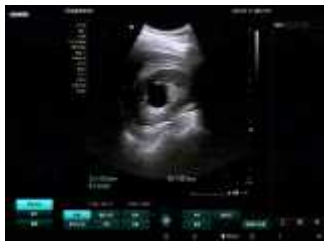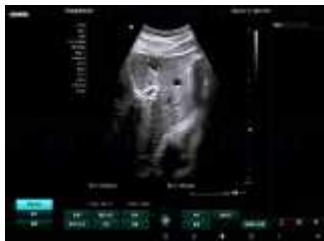体检号: 410017

申请医院: 本院

体检科室: 体检科

检查部位: 全腹彩超

### 经典图像:



### 影像所见:

肝脏大小形态正常,包膜光滑完整,肝内探及囊性回声,大小约1.6\*1.5cm,边界清,余实质回声均匀,肝内管道系统走行清晰,门静脉及肝内胆管不扩张。

胆囊大小形态正常,壁不厚、光滑,囊内透声好,肝外胆管不扩张。

胰腺大小形态正常,实质回声均匀,主胰管不扩张。

脾脏大小形态正常,实质回声均匀,脾门静脉不宽。

双肾大小形态正常,皮髓质分界清晰,集合系统未见分离,右肾中极实质内探及囊性回声,大小约3.1\*2.6cm,边界清,双侧输尿管未见扩张。

膀胱充盈尚可,壁光滑,内清晰。

前列腺形态饱满,体积增大,大小约4.3\*3.8\*3.5cm,实质回声欠均匀,其内探及数个囊性回声,较大约0.8\*0.5cm,边界清。

### 影像诊断:

1. 肝囊肿
2. 右肾囊肿
3. 前列腺增生
4. 前列腺囊肿

报告医师: 侯爱兰

检查日期: 2023-11-16

审核医师: 侯爱兰

报告日期: 2023-11-16