



2212280735

# 大同五洲心血管病医院

## 健康体检报告

|      |                |    |     |
|------|----------------|----|-----|
| 体检编号 | 409998         | 工号 | 206 |
| 姓名   | 姚将             |    |     |
| 性别   | 男              | 年龄 | 40岁 |
| 单位   | 山西煤炭运销集团大同有限   |    |     |
| 部门   | 山西煤炭运销集团大同有限公司 |    |     |
| 联系电话 | 13994300305    |    |     |
| 体检日期 | 2026-04-02     |    |     |

尊敬的姚将先生您好!

首先,五洲心血管健康体检全体员工欢迎您的光临,并对您的信任表示衷心的感谢!

您于 2026-04-02 (体检编号: 409998) 完成健康检查,本机构的各科医生已根据您的体检项目及结果,汇总成此份健康体检报告,并经总检医生审核。据此提出对您健康状况的综合分析及建议。

五洲心血管健康体检倡导守护心健康,预见未来的人文理念。希望您仔细阅读并妥善地保管此份健康体检报告,并认真关注报告中的提示与建议,若您对报告内容有任何疑问,可直接与五洲健康体检客服部联系,进一步咨询。

健康体检咨询电话: 0352-5332388

客户服务咨询电话: 0352-5339811

五洲健康体检报告由下列内容组成:

第一部分:主检报告

第二部分:分科分项结果

第三部分:检验报告

第四部分:附表

大同五洲心血管病医院  
0352-5332388

## 主检报告

### 检查综述

1、【身高、体重、血压】（1）体重指数 26.53：超重（2）血压 142/72：本次测量收缩期血压偏高

### 医生建议

#### 【超重】：

(1) 体重指数是判断体重超标或偏低的主要指标。体重是反映和衡量一个人健康状况的重要标志之一，过胖和过瘦都不利于健康，身高体重不协调也不会给人以美感。体重的变化，还会直接反映身体长期的热量平衡状态。

(2) 当需要比较及分析一个人的体重对于不同身高的人所带来的健康影响时，体重指数是一个中立而可靠的指标。其主要适用于需要体重测试、体型肥胖和全身检查的人群。

(3) 体重指数（BMI）是世界卫生组织推荐的国际统一使用的肥胖分型标准，也是目前国际上常用的衡量人体胖瘦程度以及是否健康的一个标准，其计算方式为： $BMI = \text{体重（千克）} / \text{身高（米} \times \text{米）}$ 。成人的标准值是 BMI 18.5-23.9 之间。低于 18.5 为体重指数偏低；高于 23.9 则为体重指数偏高。

(4) 一般表现为体重超重或肥胖，超重及肥胖会出现一系列代谢性疾病，如高血压、高血糖、高血脂、高尿酸血症等，所以体重指数偏高者一定要注意控制体重。

(5) 合理控制饮食，食品多样化，食物纤维可适量增加，饮食规律，避免暴饮暴食，低盐、低脂饮食为主，减少高热量食物的摄入。

(6) 加强体育锻炼，每天最少保持 30 分钟的中等强度运动。鼓励每天至少快步走 6000 步比较健康。肥胖患者不适合较剧烈的运动，会加重膝关节的负担，可以选择游泳、划船等对膝关节负荷较小的运动。

(7) 定期检查血糖、血脂、肝功、肝脏 B 超等，积极治疗基础性疾病。

(8) 减少热量摄取及增加热量消耗。强调以健康行为、饮食、运动为主的综合治疗。

#### 【本次测量收缩期血压偏高】：

(1) 所谓单纯收缩期高血压，顾名思义是指一个人的舒张压（即低压）不高，仅仅是收缩压（即高压）超过正常范围。

(2) 单纯收缩期高血压标准为收缩压在 140mmHg 以上，舒张压为 90mmHg 以下。如果收缩压在 140-149mmHg，又称单纯收缩期临界高血压。由于单纯收缩期高血压大部分发生在 60 岁以上的老年人，故又称老年单纯收缩期高血压。

(3) 当病人患动脉硬化、甲状腺功能亢进、主动脉关闭不全、体循环动静脉瘘、动脉导管未闭及原因不明的高动力循环状态时，也常伴有收缩期高血压，但这些不包括在单纯收缩期高血压范围内。

(4) 劳逸结合，保持良好身心状态。避免各种诱因：如情绪低落、紧张等。改进生活方式，适当低盐、低脂、低胆固醇饮食，戒烟酒。必要时心血管专科诊治，定期复诊。

(5) 平时应低盐（每天 5~10g）、低脂饮食（少吃动物脂肪与内脏）；忌烟限酒。遵照医嘱坚持服药，定期测量血压，宜控制在 140/90mmHg 以下，若合并有糖尿病和肾病，要把血压控制在 130/80mmHg 以下。

(6) 血压到正常水平时，说明此时选用的降压药和治疗方案基本合适，但并不意味着高血压已被“治愈”，应坚持治疗。若盲目自行停药或间断服药，常会使血压波动很大，而加重心、脑、肾和血管的损害。

汇总医生：

大同五洲心血管病医院

0352-5332388

主检日期： 2026-04-03

主检医生：

### 分科结果

#### 身高、体重、血压

| 项目名称 | 检查结果       | 项目名称 | 检查结果 |
|------|------------|------|------|
| 身高   | 179cm      | 体重   | 85kg |
| 血压   | 142/72mmHg |      |      |

**\*小结:**

- (1) 体重指数 26.53：超重
- (2) 血压 142/72：本次测量收缩期血压偏高

操作员：张文静 检查日期：2026-04-02 检查医生：名燕凌

#### 内科

| 项目名称 | 检查结果     | 项目名称 | 检查结果    |
|------|----------|------|---------|
| 心率   | 68 次/min | 心律   | 齐       |
| 心脏杂音 | 无        | 心界   | 正常      |
| 肺部   | 正常       | 呼吸音  | 呼吸音清    |
| 啰音   | 未闻及      | 叩诊   | 叩诊呈清音   |
| 腹部触诊 | 腹部平软     | 发育   | 正常      |
| 肝胆   | 肋下未触及    | 脾脏   | 肋下未触及   |
| 双肾   | 无叩击痛     | 肠鸣音  | 正常      |
| 营养   | 良好       | 神经系统 | 正常      |
| 生理反射 | 生理反射存在   | 病理反射 | 病理反射未引出 |
| 颅神经  | 正常       | 运动功能 | 正常      |
| 深浅感觉 | 正常       | 其它   | 无异常发现   |
| 既往史  | 无        |      |         |

**\*小结:**

未见异常

外科（含皮肤科）

| 项目名称   | 检查结果 | 项目名称 | 检查结果 |
|--------|------|------|------|
| 皮肤     | 正常   | 甲状腺  | 无肿大  |
| 浅表淋巴结  | 无肿大  | 肛门   | 正常   |
| 泌尿外生殖器 | 正常   | 四肢关节 | 未见异常 |
| 腹股沟    | 未见异常 | 足背动脉 | 正常   |
| 紫绀     | 无    | 色素沉着 | 无    |
| 脱毛     | 无    | 脱色   | 无    |
| 皮疹     | 无    | 浮肿   | 无    |
| 皮下结节   | 无    | 头颅   | 正常   |
| 颈部     | 正常   | 乳腺   | 正常   |
| 脊柱     | 正常   | 直肠   | 未检   |
| 皮肤黄疸   | 无    | 既往史  | 无    |
| 其他     | 无    |      |      |

\*小结：

未见异常

## 检验报告

### 心肌酶谱

| 项目名称              | 检查结果   | 单位    | 参考值      | 提示 |
|-------------------|--------|-------|----------|----|
| 乳酸脱氢酶(LDH)        | 170.00 | U/L   | 120--250 |    |
| 肌酸激酶(CK)          | 139.00 | U/L   | 50--310  |    |
| 肌酸激酶同工酶(CK-Mb(M)) | 11     | U/L   | 0--25    |    |
| 高敏肌钙蛋白(TnI)       | 7.36   | pg/ml | 0--46.47 |    |

**\*小结:**

未见异常

操作员：孙钰 检查日期：2026-04-02 检查医生：康建忠

### 肿瘤标志物六项（男芯）

| 项目名称              | 检查结果 | 单位    | 参考值     | 提示 |
|-------------------|------|-------|---------|----|
| 鳞状细胞癌相关抗原测定(SCC)  | 1.29 | ug/L  | 0--2.5  |    |
| 糖类抗原 724 (CA-724) | 1.63 | U/ml  | 0--6.9  |    |
| 前列腺特异性抗原(PSA)     | 2.18 | ng/ml | 0--4.0  |    |
| 癌胚抗原(CEA)         | 1.00 | ng/ml | 0--5    |    |
| 甲胎蛋白(AFP)         | 2.82 | ng/ml | 0--20   |    |
| 游离前列腺特异抗原(FPSA)   | 0.87 | ng/ml | 0--0.93 |    |

**\*小结:**

未见异常

操作员：祁佳佳 检查日期：2026-04-02 检查医生：康建忠

### 血沉（ESR）

| 项目名称 | 检查结果 | 单位 | 参考值 | 提示 |
|------|------|----|-----|----|
|------|------|----|-----|----|

大同五洲心血管病医院

0352-5332388

|             |     |      |       |  |
|-------------|-----|------|-------|--|
| 红细胞沉降率（ESR） | 3.1 | mm/h | 0--15 |  |
|-------------|-----|------|-------|--|

**\*小结：**

未见异常

操作员：祁佳佳 检查日期：2026-04-02 检查医生：康建忠

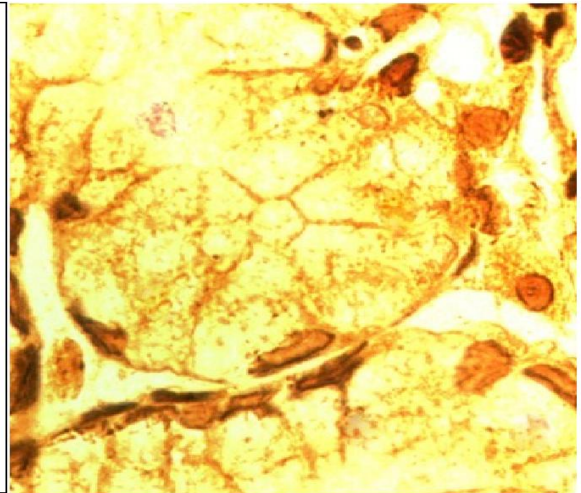
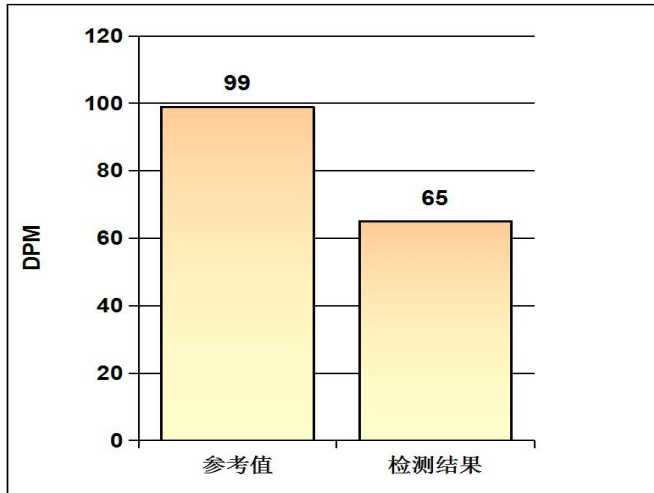
---

# 大同瑞慈康复医院

## <sup>14</sup>C呼气试验检验报告

|      |     |      |                  |    |             |
|------|-----|------|------------------|----|-------------|
| 姓名   | 姚将  | 年龄   | 40               | 性别 | 男           |
| 住院号  | 0   | 日期   | 2026/4/2 9:11:46 | 电话 | 13994300305 |
| 送检医生 | 曹居杰 | 样品编号 | 8865             | 编号 | 2212280735  |

### <sup>14</sup>C呼气试验



#### 阳性参考值 (Disintegrations Per Minute(DPM)):

| DPM值:             | 范围 | 结果     |
|-------------------|----|--------|
| dpm > 2499        |    | 阳性++++ |
| 1499 < dpm ≤ 2499 |    | 阳性+++  |
| 499 < dpm ≤ 1499  |    | 阳性++   |
| 149 < dpm ≤ 499   |    | 阳性+    |
| dpm ≤ 99          |    | 阴性     |
| 99 < dpm ≤ 149    |    | 不确定    |

检测结果: **dpm= 65**      **阴性**

检测者: \_\_\_\_\_ 宋晓宁



大同五洲心血管病医院

## 超声诊断图文报告

流水号: 2212280735

超声号: 2144399

姓名: 姚将

年龄: 40岁

性别: 男

检查设备: Vivid E95

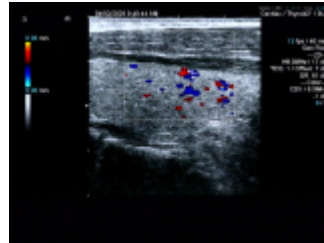
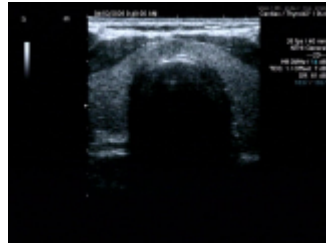
体检号: 409998

申请医院: 本院

体检科室: 体检科

检查部位: 甲状腺彩超

经典图像:



影像所见:

甲状腺双侧叶形态正常, 包膜完整, 实质回声均匀, CDFI: 未见异常血流信号。  
双侧颈部未见明显肿大淋巴结。

影像诊断:

甲状腺双侧叶未见异常

报告医师: 李菊蓉

检查日期: 2026-04-02

审核医师: 李菊蓉

报告日期: 2026-04-02

温馨提示: 本报告仅供临床医生参考! 若有疑问, 请致电: 0352---5339668

地址: 大同市平城区迎宾街 750 号。

大同五洲心血管病医院

0352-5332388



大同五洲心血管病医院

## 超声诊断图文报告

流水号: 2212280735

超声号: 2144403

姓名: 姚将

年龄: 40 岁

性别: 男

检查设备: Vivid E95

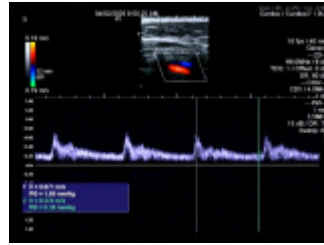
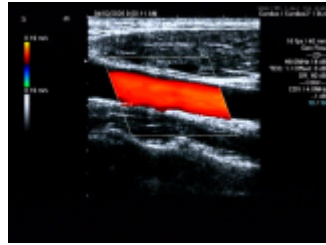
体检号: 409998

申请医院: 本院

体检科室: 体检科

检查部位: 颈部血管彩超

经典图像:



影像所见:

右锁骨下动脉起始处、双侧颈总动脉、颈内、颈外动脉起始段内中膜不增厚, 内壁欠光滑, 管壁未见明确强回声斑。CDFI: 血流充盈好。PW: 频谱形态正常。

双侧椎动脉走行正常, 椎动脉内径正常, 管壁不厚, 管腔内为无回声, CDFI: 血流充盈好。PW: 频谱正常。

影像诊断:

双侧颈动脉、椎动脉未见明显异常

报告医师: 李菊蓉

检查日期: 2026-04-02

审核医师: 李菊蓉

报告日期: 2026-04-02

温馨提示: 本报告仅供临床医生参考! 若有疑问, 请致电: 0352---5339668

地址: 大同市平城区迎宾街 750 号。

大同五洲心血管病医院

0352-5332388



大同五洲心血管病医院

# 双源 CT 诊断图文报告

ID号: 2212280735

影像号: CT20260402051

姓名: 姚将

年龄: 40岁

性别: 男

检查设备: 西门子量子双源 CT

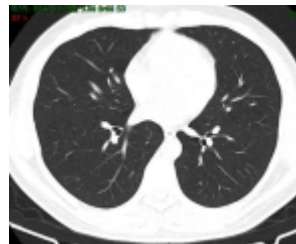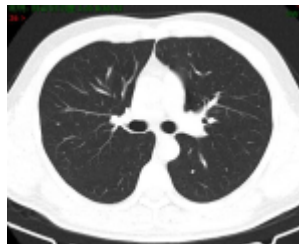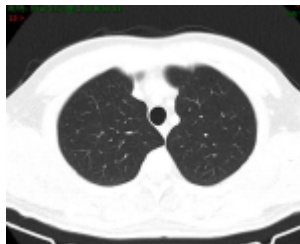体检号: 409998

申请医院: 本院

体检科室: 体检科

检查部位: CT 检查

## 经典图像:



## 影像所见:

双侧胸廓对称, 气管居中。气管及支气管未见狭窄及阻塞。双肺支气管血管束形态、结构、走行正常, 肺内未见异常密度。双肺门不大, 形态自然。心脏及大血管大小、形态未见异常。纵隔内未见肿块及肿大淋巴结。胸膜无增厚, 胸膜腔内无积液。胸壁软组织及骨骼未见病变征象。

## 影像诊断:

胸部 CT 平扫未见异常

报告医师: 张剑峰

检查日期: 2026-04-02

审核医师: 张剑峰

报告日期: 2026-04-02

大同五洲心血管病医院

0352-5332388

---

温馨提示：本报告仅供临床医生参考！如有疑问，请致电：0352---5339668

地址：大同市平城区迎宾街 750 号。

---

大同五洲心血管病医院  
0352-5332388

---

---