



2212280725

大同瑞慈健康体检

报 告 册

体检编号	409988	工号	196
姓名	孙川		
性别	男	年龄	37岁
单位	山西煤炭运销集团大同有限		
部门	山西煤炭运销集团大同有限公司		
联系电话	13934784544		
体检日期	2024-05-16		

尊敬的 孙川先生 您好！

首先，瑞慈健康体检全体员工欢迎您的光临，并对您的信任表示衷心的感谢！

您于 2024-05-16 （体检编号：409988）完成健康检查，本机构的各科医生已根据您的体检项目及结果，汇总成此份健康体检报告，并经总检医生审核。据此提出对您健康状况的综合分析及建议。

瑞慈健康体检倡导“大健康、大康复”，提出“健康是第一财富（Rich）”的人文理念。希望您仔细阅读并妥善地保管此份健康体检报告，并认真关注报告中的提示与建议，若您对报告内容有任何疑问，可直接与瑞慈健康体检客服部联系，进一步咨询。

健康体检咨询电话：**0352-2824444**

客户服务咨询电话：**0352-2830597**

400-6112995

瑞慈健康体检报告由下列内容组成：

第一部分：主检报告

第二部分：分科分项结果

第三部分：检验报告

第四部分：附表

主检报告

检查综述

- 【身高、体重、血压】 (1) 体重指数 27.13：超重
- 【血常规（五分类）】 血小板压积(PCT)偏高(0.312%)
- 【血脂四项】 甘油三脂(TG)偏高(2.94 mmol/L)
- 【颈部血管彩超】 右锁骨下动脉起始处（软斑）形成
- 【全腹彩超】 1. 轻度脂肪肝

医生建议

【超重】：

(1) 体重指数是判断体重超标或偏低的主要指标。体重是反映和衡量一个人健康状况的重要标志之一，过胖和过瘦都不利于健康，身高体重不协调也不会给人以美感。体重的变化，还会直接反映身体长期的热量平衡状态。

(2) 当需要比较及分析一个人的体重对于不同身高的人所带来的健康影响时，体重指数是一个中立而可靠的指标。其主要适用于需要体重测试、体型肥胖和全身检查的人群。

(3) 体重指数（BMI）是世界卫生组织推荐的国际统一使用的肥胖分型标准，也是目前国际上常用的衡量人体胖瘦程度以及是否健康的一个标准，其计算方式为： $BMI = \text{体重（千克）} / \text{身高（米} \times \text{米）}$ 。成人的标准值是BMI 18.5-23.9之间。低于18.5为体重指数偏低；高于23.9则为体重指数偏高。

(4) 一般表现为体重超重或肥胖，超重及肥胖会出现一系列代谢性疾病，如高血压、高血糖、高血脂、高尿酸血症等，所以体重指数偏高者一定要注意控制体重。

(5) 合理控制饮食，食品多样化，食物纤维可适量增加，饮食规律，避免暴饮暴食，低盐、低脂饮食为主，减少高热量食物的摄入。

(6) 加强体育锻炼，每天最少保持30分钟的中等强度运动。鼓励每天至少快步走6000步比较健康。肥胖患者不适合较剧烈的运动，会加重膝关节的负担，可以选择游泳、划船等对膝关节负荷较小的运动。

(7) 定期检查血糖、血脂、肝功、肝脏B超等，积极治疗基础性疾病。

(8) 减少热量摄取及增加热量消耗。强调以健康行为、饮食、运动为主的综合治疗。

【血小板压积(PCT)偏高】：

(1) 血小板压积是指外周血中血小板的容积占血液容积的百分比。血小板压积偏高，如果在血小板数目正常的情况下，可不考虑。如果血小板数目明显增高，建议往血液科进一步复查，以明确诊断。

【甘油三脂(TG)偏高】：

(1) 甘油三酯是甘油和脂肪酸所构成的有机化合物，甘油三酯测定是脂类代谢的重要指标之一。

(2) 甘油三酯增高与冠心病的发生有着重要的相关性，随年龄增大而有上升的趋势，其增高最常见于高脂和过量糖类饮食、肥胖等。

(3) 甘油三酯主要功能是为机体提供能量，其正常值在0.7-1.7mmol/L之间，1.7-2.29mmol/L为边缘增高，提示应该注意饮食和运动了。

(4) 甘油三酯大于2.3mmol/L，就称为高甘油三酯血症。甘油三酯增高虽然不会直接导致血管斑块的形成，但也会间接引起心脑血管疾病风险增加，同时，当甘油三酯大于5.6mmol/L时，还会增加急性胰腺炎的风险，所以降低甘油三酯的基础主要是控制饮食，饮食控制不佳可以选择药物治疗。

(5)生活方式的干预是控制甘油三酯水平升高的基础，包括减重，增加运动量，限制酒精摄入以及避免食用果糖和高碳水化合物食物。多食蔬菜水果，定期复查。

(6)明显增高者在医师的指导下使用降脂药物治疗，首选他汀和贝特类药物。

【右锁骨下动脉起始处（软斑）形成】：

(1)建议心血管内科诊断治疗。

【轻度脂肪肝】：

(1)脂肪肝是指肝脏被脂肪浸润，为一种多病因引起的获得性疾病。

(2)脂肪肝是以肝细胞脂肪变性和脂肪蓄积为病理特征，最常见易患因素有超重或肥胖、进食油腻食物、高脂血症（尤其甘油三酯升高）、营养失调（营养过量或不足）、饮酒、高脂血症、少运动、糖耐量异常、减肥造成体重急剧下降、营养不良、中毒和药物等。

(3)当肝内脂类（主要为甘油三酯）含量超过肝重的5%时为脂肪肝。脂肪肝是一个常见的临床现象，不是一个独立性的疾病。

(4)值得注意的是，过多的脂肪在肝组织、肝细胞内浸润，引起肝细胞肿大，严重可致肝硬化。脂肪肝是可逆性的，合理饮食、运动及治疗后可恢复。

(5)合理控制饮食，控制总摄入量，低盐、低脂和低糖类饮食，少吃动物内脏，多吃蔬菜水果；

(6)控制危险因素，如控制体重、改善胰岛素抵抗、调整血脂紊乱，戒酒、戒烟，坚持长期有氧运动，加强体育锻炼；

(7)定期复查腹部彩超、血脂、肝功能。

汇总医生： 丁昊炜

主检日期： 2024-05-20

主检医生：

分科结果

身高、体重、血压

项目名称	检查结果	项目名称	检查结果
身高	177cm	体重	85kg
血压	124/70mmHg		

***小结：**

(1) 体重指数 27.13：超重

操作员：杨柳庆 检查日期：2024-05-16 检查医生：名燕凌

检验报告

尿液分析+尿沉渣

项目名称	检查结果	单位	参考值	提示
白细胞尿	0	个/ul	0--13	
上皮细胞(EC)	0	/HP	0--28	
管型(CAST)	0	个/ul	0--1	
霉菌(尿)	0	/HP	0--0	
结晶	0	/HP	0--10	
透明度(CLA)	清亮			
胆红素(BIL)	-		阴性	
隐血(ERY)	-		阴性	
小圆上皮细胞(SRC)	0	个/ul	0--0	
维生素C	-		阴性	
异常红细胞	0	个/ul	0--3	
红细胞(正常)	0	个/ul	0--6	
鳞状上皮细胞	0	个/ul	0--0	
粘液丝	0	个/ul	0--0	
颜色(Colour)	淡黄色			
尿葡萄糖(GLU)	-		阴性	
酮体(KET)	-		阴性	
比重(SG)	1.015		1.003--1.030	
酸碱度(PH)	6.0		4.5--8.0	
尿蛋白质(PRO)	-		阴性	
尿胆原(URO)	-		阴性	
亚硝酸盐(NIT)	-		阴性	
红细胞(尿)(RBC)	0	个/ul	0--6	
尿白细胞(LEU)	-		阴性	

*小结:

未见异常

操作员：刘慧芳 检查日期：2024-05-16 检查医生：陈建国

血常规（五分类）

项目名称	检查结果	单位	参考值	提示
白细胞(WBC)	8.93	10 ⁹ /L	3.5--9.5	
淋巴细胞绝对值(LY#)	3.16	10 ⁹ /L	1.1--3.2	
淋巴细胞百分比(LY%)	35.4	%	20--50	
中性粒细胞绝对值(GR#)	5.33	10 ⁹ /L	1.8--6.3	
中性粒细胞百分比(GR%)	59.8	%	40--75	
嗜碱性粒细胞绝对值(BA#)	0.03	10 ⁹ /L	0--0.06	
嗜碱性粒细胞百分比(BA%)	0.3	%	0--1.0	
嗜酸性粒细胞绝对值(EO#)	0.12	10 ⁹ /L	0.02--0.52	
嗜酸性粒细胞百分比(EO%)	1.3	%	0.4--8.0	
血小板(PLT)	302	10 ⁹ /L	125--350	
血小板分布宽度(PDW)	16.1	%	15--17	
平均血小板体积(MPV)	10.3	fl	6.0--14.0	
血小板压积(PCT)	0.312	%	0.11--0.28	↑
红细胞(RBC)	5.23	10 ¹² /L	4.3--5.8	
血红蛋白	158	g/L	130--175	
红细胞压积(HCT)	47.0	%	40--50	
红细胞平均体积(MCV)	90.0	fl	82--100	
平均血红蛋白含量(MCH)	30.1	pg	27--34	
平均血红蛋白浓度(MCHC)	335	g/L	316--354	
单核细胞绝对值(MO#)	0.29	10 ⁹ /L	0.1--0.60	
单核细胞百分比(MO%)	3.2	%	3--10	
红细胞分布宽度标准差	42.5	fl	35--56	

(RDW-SD)				
红细胞分布宽度变异系数 (RDW-CV)	12.7	%	10.6--16.6	
大血小板比率	29.0	%	11--45	
大血小板数目	88	10 ⁹ /L	30--90	
未成熟粒细胞数目	0.01	10 ⁹ /L	0--999	
未成熟粒细胞百分比	0.1	%	0--100	
有核红细胞数目	0.000	10 ⁹ /L	0--9999	
有核红细胞百分比	0.00	/100WBC	0--9999	

***小结:**

血小板压积(PCT)偏高(0.312 %)

操作员：王文静 检查日期:2024-05-16 检查医生:陈建国

肾功三项

项目名称	检查结果	单位	参考值	提示
肌酐(CREA)	75.00	umol/L	57--97	
尿酸(UA)	413.00	umol/L	200--420	
尿素测定 (Urea)	4.40	mmol/L	3.1--8.0	

***小结:**

未见异常

操作员：梁可欣 检查日期:2024-05-16 检查医生:陈建国

空腹血糖

项目名称	检查结果	单位	参考值	提示
葡萄糖(GLU)	5.12	mmol/L	3.89--6.1	

***小结:**

未见异常

操作员：梁可欣 检查日期:2024-05-16 检查医生:陈建国

同型半胱氨酸

项目名称	检查结果	单位	参考值	提示
同型半胱氨酸	6.43	umol/L	0--15	

***小结:**

未见异常

操作员：梁可欣 检查日期：2024-05-16 检查医生：陈建国

血脂四项

项目名称	检查结果	单位	参考值	提示
动脉硬化指数	2.74		1.31--3.19	
总胆固醇(CHOL)	4.55	mmol/L	2.59--5.2	
甘油三脂(TG)	2.94	mmol/L	0.7--1.7	↑
低密度脂蛋白(LDL)	3.10	mmol/L	0--4.13	
高密度脂蛋白(HDL)	1.13	mmol/L	0.77--1.55	

***小结:**

甘油三脂(TG)偏高(2.94 mmol/L)

操作员：梁可欣 检查日期：2024-05-16 检查医生：陈建国

肝功能三项

项目名称	检查结果	单位	参考值	提示
γ-谷氨酰转肽酶(GGT)	44.0	U/L	10--60	
丙氨酸氨基转移酶(ALT)	38.00	U/L	9--50	
门冬氨酸氨基转移酶(AST)	23.00	U/L	15--40	
谷草比谷丙	0.61		0.4--2.5	

***小结:**

未见异常

操作员：梁可欣 检查日期：2024-05-16 检查医生：陈建国

大同瑞慈康复医院 12导联心电图报告

孙川 男 37岁 体检号:409988

病床号:

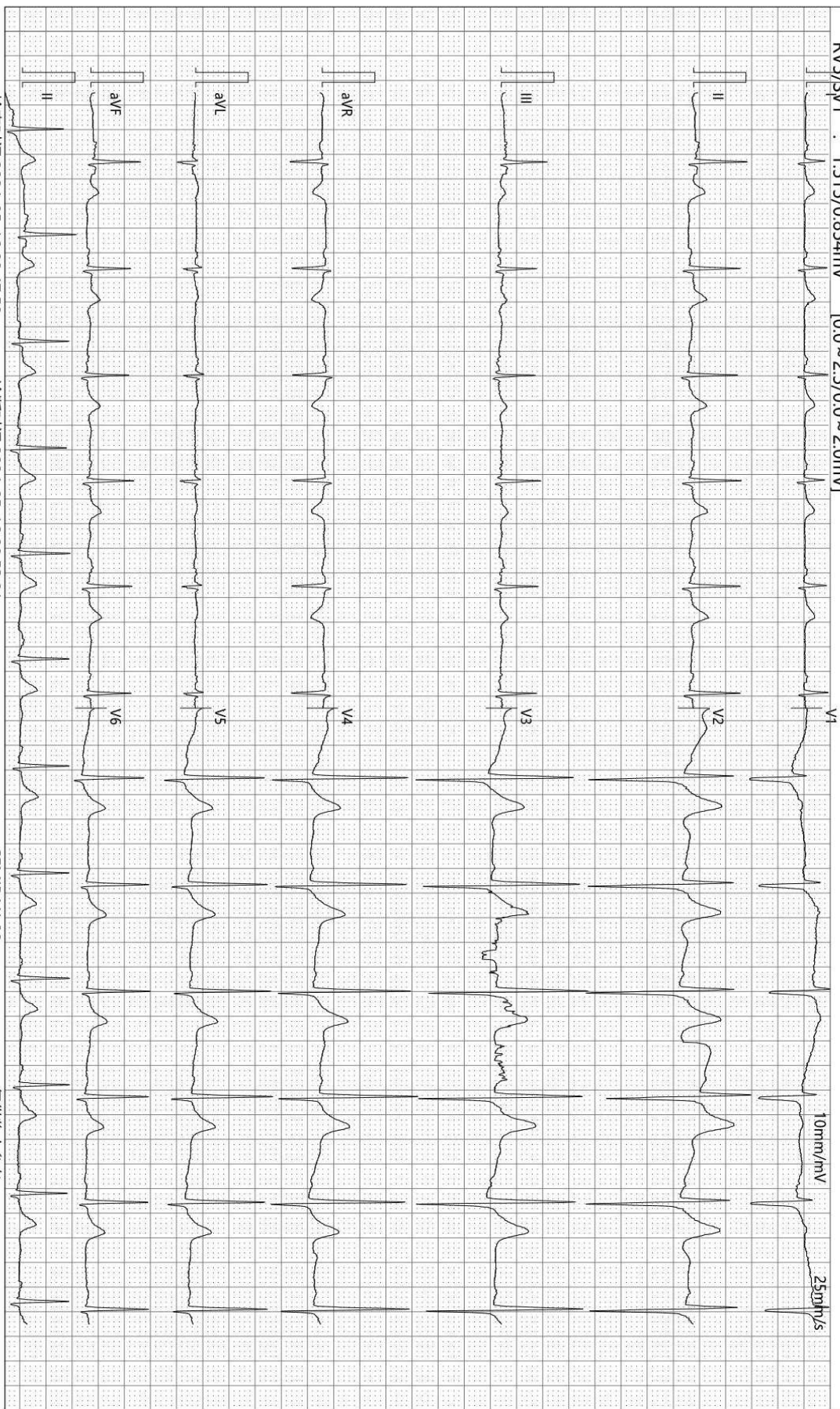
诊断结果:

- 1.窦性心律
- 2.正常心电图

诊断医生:

张之生

HR	: 69bpm	[60 ~ 100bpm]
P	: 94ms	[0 ~ 110ms]
PR	: 138ms	[120 ~ 200ms]
QRS	: 81ms	[60 ~ 100ms]
QT/QTc	: 370/398ms	[320 ~ 440/0 ~ 450ms]
P/QRS/T	: 26/69/54deg.	[0 ~ 75/-30 ~ 90/0 ~ 75deg]
RV5/SV1	: 1.515/0.854mV	[0.0 ~ 2.5/0.0 ~ 2.0mV]



检查时间:2024-05-16 08:47:59

诊断时间:2024-05-16 08:53:01

SEMIP V1.90

仅供临床参考

双源 CT 诊断图文报告

流水号: 2212280725

影像号: CT20240516039

姓名: 孙川

年龄: 37 岁

性别: 男

检查设备: 西门子量子双源 CT

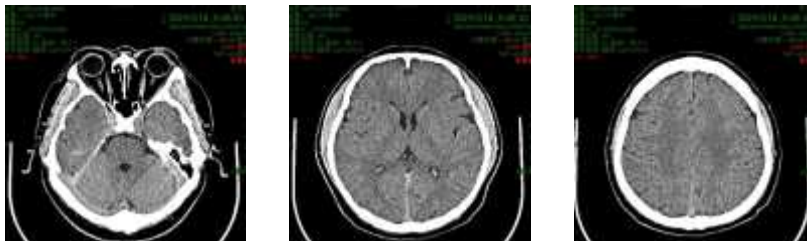体检号: 409988

申请医院: 本院

体检科室: 体检科

检查部位: CT 检查

经典图像:



影像所见:

颅脑结构双侧对称, 脑实质内未见异常密度。中线结构居中。脑沟、裂、池及脑室系统等未见异常。

影像诊断:

颅脑未见明显异常

报告医师: 剧艳军

检查日期: 2024-05-19

审核医师: 剧艳军

报告日期: 2024-05-19

超声诊断图文报告

流水号: 2212280725

影像号: 1570832

姓名: 孙川

年龄: 37 岁

性别: 男

检查设备: Vivid E95

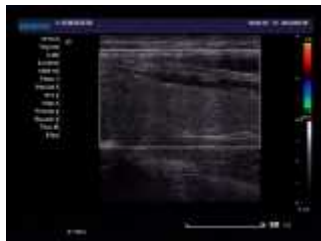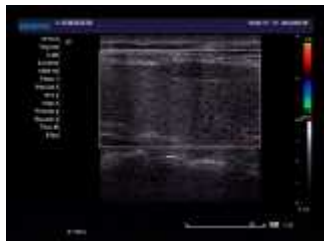体检号: 409988

申请医院: 本院

体检科室: 体检科

检查部位: 甲状腺彩超

经典图像:



影像所见:

甲状腺双侧叶形态正常, 包膜完整, 实质回声均匀, CDFI: 未见异常血流信号。
双侧颈部未见明显肿大淋巴结。

影像诊断:

甲状腺双侧叶未见异常

报告医师: 李菊蓉

检查日期: 2024-05-16

审核医师: 李菊蓉

报告日期: 2024-05-16

超声诊断图文报告

流水号: 2212280725

影像号: 1570836

姓名: 孙川

年龄: 37 岁

性别: 男

检查设备: Vivid E95

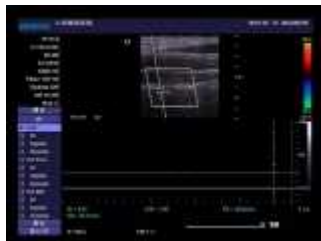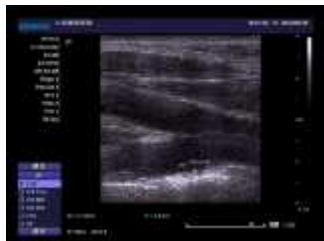体检号: 409988

申请医院: 本院

体检科室: 体检科

检查部位: 颈部血管彩超

经典图像:



影像所见:

右锁骨下动脉起始处探及低回声斑, 大小约 6.1*2.3mm, 双侧颈总动脉、颈内、颈外动脉起始段内中膜不增厚, 内壁欠光滑, 管壁未见明确强回声斑。CDFI: 血流充盈好。PW: 频谱形态正常。

双侧椎动脉走行正常, 椎动脉内径正常, 管壁不厚, 管腔内为无回声, CDFI: 血流充盈好。PW: 频谱正常。

	内径 mm	流速 cm/s	RI
左侧椎动脉	3.4	41.2	0.50
右侧椎动脉	3.6	36.0	0.52

影像诊断:

右锁骨下动脉起始处 (软斑) 形成

报告医师: 李菊蓉

检查日期: 2024-05-16

审核医师: 李菊蓉

报告日期: 2024-05-16

超声诊断图文报告

流水号: 2212280725

影像号: 1570838

姓名: 孙川

年龄: 37 岁

性别: 男

检查设备: Vivid E95

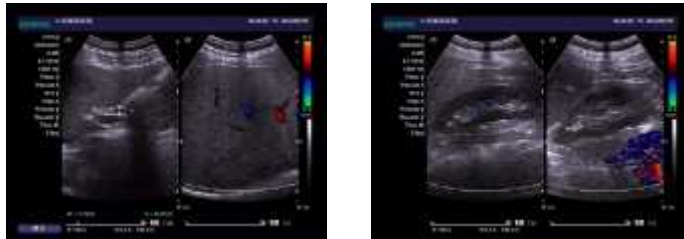体检号: 409988

申请医院: 本院

体检科室: 体检科

检查部位: 全腹彩超

经典图像:



影像所见:

肝脏大小形态正常, 包膜光滑完整, 实质回声细腻、增强, 肝内管道系统走行欠清晰, 门静脉及肝内胆管不扩张。胆囊切除术后, 胆总管内径约 0.5cm, 可显示长度约 3.7cm, 其内未见异常回声, 肝外胆管不扩张。胰腺大小形态正常, 实质回声均匀, 主胰管不扩张。脾脏大小形态正常, 实质回声均匀, 脾门静脉不宽。双肾大小形态正常, 皮髓质分界清晰, 集合系统未见分离, 双侧输尿管未见扩张。膀胱充盈尚可, 壁光滑, 内清晰。前列腺形态正常, 大小约 3.2*2.7*3.1cm, 实质回声欠均匀。

影像诊断:

1. 轻度脂肪肝

报告医师: 李菊蓉

检查日期: 2024-05-16

审核医师: 李菊蓉

报告日期: 2024-05-16