



2212280714

大同瑞慈健康体检

报 告 册

体检编号	409977	工号	185
姓名	李红梅		
性别	女	年龄	53岁
单位	山西煤炭运销集团大同有限		
部门	山西煤炭运销集团大同有限公司		
联系电话	13293922166		
体检日期	2023-12-15		

尊敬的 李红梅女士 您好！

首先，瑞慈健康体检全体员工欢迎您的光临，并对您的信任表示衷心的感谢！

您于 2023-12-15 （体检编号：409977）完成健康检查，本机构的各科医生已根据您的体检项目及结果，汇总成此份健康体检报告，并经总检医生审核。据此提出对您健康状况的综合分析及建议。

瑞慈健康体检倡导“大健康、大康复”，提出“健康是第一财富（Rich）”的人文理念。希望您仔细阅读并妥善地保管此份健康体检报告，并认真关注报告中的提示与建议，若您对报告内容有任何疑问，可直接与瑞慈健康体检客服部联系，进一步咨询。

健康体检咨询电话：**0352-2824444**

客户服务咨询电话：**0352-2830597**
400-6112995

瑞慈健康体检报告由下列内容组成：

第一部分：主检报告

第二部分：分科分项结果

第三部分：检验报告

第四部分：附表

主检报告

检查综述

- 1、【生殖道微生态】 上皮细胞(白带)+/HP
- 2、【尿液分析+尿沉渣】 白细胞尿偏高(16 个/u1) 粘液丝偏高(5 /HP) 尿蛋白质(PRO)+-
- 3、【心电图】 1.窦性心律 2.ST-T 改变(II、III、avf、V3-V6)
- 4、【甲状腺彩超】 1.甲状腺左侧叶结节 TI-RADS 3级 2.左侧颈部淋巴结肿大

医生建议

【上皮细胞(白带)+/HP】：

(1)在生理情况下，阴道内的细胞新陈代谢会正常脱落，在取标本的时候会取到有脱落的上皮细胞，镜检时就会发现阳性，这属于正常的现象。如果同时阴道分泌物检查发现有病原菌感染的情况，建议往妇科进一步诊断治疗。

【粘液丝偏高】：

- (1)尿常规中粘液丝是由尿路中细胞分泌出来的，在有尿路感染时分泌会明显增多，且伴有炎症细胞的出现。
- (2)粘液丝偏高，可分为生理性偏高和病理性偏高两种，生理性偏高一般是由于喝水较少导致的尿液浓缩，一般在喝水后就能达到稀释的效果。
- (3)病理性的粘液丝偏高是由于泌尿系炎症或者是前列腺炎导致的，需要注意观察，多喝水，同时有白细胞等炎症细胞增多时，应及时服用抗感染药物治疗。如果仅有粘液丝的增多而没有白细胞等炎症细胞增多时，尿路有炎症的可能性不大。
- (4)建议平时饮食注意清淡，多喝水，少吃油腻和辛辣的食物，要注意个人清洁卫生，勤洗阴部，注意休息。

【白细胞尿偏高】：

(1)白细胞尿偏高，一般提示为泌尿系感染，白细胞数目跟感染的程度相关，细菌感染的程度越重，白细胞数目增加的越高。建议往泌尿外科诊断治疗。

【尿蛋白质(PRO)+-】：

(1)建议专科复查，结合临床诊治。

【ST-T 改变】：

- (1)ST-T 改变主要是反映心肌缺血现象，具有 ST 段抬高和下移两种表现，多见于慢性冠状动脉供血不足、心绞痛、心肌炎、心肌劳损等，但有时也见于神经植物功能紊乱、精神紧张、电解质紊乱、内分泌疾病等。
- (2)临床上把心肌缺血疾病的 ST-T 改变称为特异性 ST-T 改变，把超出正常范围而又不具备特异性 ST-T 改变归结为非特异性 ST-T 改变。建议定期复查、动态观察，并心内科结合临床考虑，必要时心脏彩超、冠脉 CTA 检查。

【甲状腺左侧叶结节】：

(1)甲状腺结节是一种常见的甲状腺疾病，很多甲状腺疾病可表现为结节，如可由甲状腺退行性变、炎症、自身免疫性及新生物等多种病变所致。甲状腺结节在各个年龄段的男女人群中均可见到，但中年女性中较多。

(2) 甲状腺结节分良性和恶性两大类，良性的占绝大多数，恶性者不足 1%，判断甲状腺结节的良恶主要依靠病史、体格检查、放射性核素扫描、穿刺细胞学检查。

(3) 建议往外科就诊，进一步检查，明确诊断，结合临床诊治并定期复查。

【左侧颈部淋巴结肿大】：

(1) 建议外科结合临床考虑，动态观察；定期复查。

汇总医生： 丁昊炜

主检日期： 2023-12-16

主检医生：

分科结果

身高、体重、血压

项目名称	检查结果	项目名称	检查结果
身高	161cm	体重	62kg
血压	111/72mmHg		

***小结:**

未见异常

操作员：赵婉如 检查日期:2023-12-15 检查医生：名燕凌

妇科内诊

项目名称	检查结果	项目名称	检查结果
外阴	正常	尿道口	正常
阴道	通畅	子宫	正常
附件	正常	宫颈	光滑
后穹窿	正常		

***小结:**

未见异常

操作员：薛荣丽 检查日期:2023-12-15 检查医生：薛荣丽

检验报告

尿液分析+尿沉渣

项目名称	检查结果	单位	参考值	提示
白细胞尿	16	个/ul	0--13	↑
上皮细胞(EC)	1	/HP	0--28	
管型(CAST)	0	个/ul	0--1	
霉菌(尿)	0	/HP	0--0	
结晶	0	/HP	0--10	
透明度(CLA)	清亮			
胆红素(BIL)	-		阴性	
隐血(ERY)	-		阴性	
小圆上皮细胞(SRC)	1	个/ul	0--0	↑
维生素C	-		阴性	
异常红细胞	0	个/ul	0--3	
红细胞(正常)	0	个/ul	0--6	
鳞状上皮细胞	0	个/ul	0--0	
粘液丝	5	个/ul	0--0	↑
颜色(Colour)	淡黄色			
尿葡萄糖(GLU)	-		阴性	
酮体(KET)	-		阴性	
比重(SG)	1.020		1.003--1.030	
酸碱度(PH)	6.5		4.5--8.0	
尿蛋白质(PRO)	+-		阴性	
尿胆原(URO)	-		阴性	
亚硝酸盐(NIT)	-		阴性	
红细胞(尿)(RBC)	0	个/ul	0--6	
尿白细胞(LEU)	-		阴性	

*小结:

白细胞尿偏高(16 个/ul) 粘液丝偏高(5 /HP) 尿蛋白质(PRO)++

操作员：赵伟 检查日期:2023-12-15 检查医生:陈建国

血常规（五分类）

项目名称	检查结果	单位	参考值	提示
白细胞(WBC)	6.35	10 ⁹ /L	3.5--9.5	
淋巴细胞绝对值(LY#)	1.38	10 ⁹ /L	1.1--3.2	
淋巴细胞百分比(LY%)	21.8	%	20--50	
中性粒细胞绝对值(GR#)	4.54	10 ⁹ /L	1.8--6.3	
中性粒细胞百分比(GR%)	71.5	%	40--75	
嗜碱性粒细胞绝对值(BA#)	0.03	10 ⁹ /L	0--0.06	
嗜碱性粒细胞百分比(BA%)	0.5	%	0--1.0	
嗜酸性粒细胞绝对值(EO#)	0.09	10 ⁹ /L	0.02--0.52	
嗜酸性粒细胞百分比(EO%)	1.4	%	0.4--8.0	
血小板(PLT)	201	10 ⁹ /L	125--350	
血小板分布宽度(PDW)	15.7	%	15--17	
平均血小板体积(MPV)	11.7	fl	6.0--14.0	
血小板压积(PCT)	0.235	%	0.11--0.28	
红细胞(RBC)	4.75	10 ¹² /L	3.8--5.1	
血红蛋白	140	g/L	115--150	
红细胞压积(HCT)	41.2	%	35--45	
红细胞平均体积(MCV)	86.7	fl	82--100	
平均血红蛋白含量(MCH)	29.5	pg	27--34	
平均血红蛋白浓度(MCHC)	340	g/L	316--354	
单核细胞绝对值(MO#)	0.31	10 ⁹ /L	0.1--0.60	
单核细胞百分比(MO%)	4.8	%	3--10	
红细胞分布宽度标准差	40.7	fl	35--56	

(RDW-SD)				
红细胞分布宽度变异系数 (RDW-CV)	12.3	%	10.6--16.6	
大血小板比率	37.5	%	11--45	
大血小板数目	75	10 ⁹ /L	30--90	
未成熟粒细胞数目	0.01	10 ⁹ /L	0--999	
未成熟粒细胞百分比	0.1	%	0--100	
有核红细胞数目	0.000	10 ⁹ /L	0--9999	
有核红细胞百分比	0.00	/100WBC	0--9999	

***小结:**

未见异常

操作员：梁可欣 检查日期:2023-12-15 检查医生:陈建国

肾功三项

项目名称	检查结果	单位	参考值	提示
肌酐(CREA)	67.00	umol/L	41--73	
尿酸(UA)	219.00	umol/L	140--340	
尿素测定 (Urea)	4.90	mmol/L	2.6--7.5	

***小结:**

未见异常

操作员：祁佳佳 检查日期:2023-12-15 检查医生:陈建国

空腹血糖

项目名称	检查结果	单位	参考值	提示
葡萄糖(GLU)	5.28	mmol/L	3.89--6.1	

***小结:**

未见异常

操作员：祁佳佳 检查日期:2023-12-15 检查医生:陈建国

生殖道微生态

项目名称	检查结果	单位	参考值	提示
线索细胞	-			
清洁度	I			
上皮细胞(白带)	+			
滴虫	-			
G-球菌	-			
霉菌	-			
G-杆菌	-			
G+杆菌	-			
G+球菌	-			

*小结:

上皮细胞(白带)+/HP

操作员：梁可欣 检查日期:2023-12-15

检查医生:陈建国

血脂四项

项目名称	检查结果	单位	参考值	提示
动脉硬化指数	2.42		1.31--3.19	
总胆固醇(CHOL)	3.87	mmol/L	2.59--5.2	
甘油三脂(TG)	1.46	mmol/L	0.7--1.7	
低密度脂蛋白(LDL)	2.56	mmol/L	0--4.13	
高密度脂蛋白(HDL)	1.06	mmol/L	0.77--1.55	

*小结:

未见异常

操作员：祁佳佳 检查日期:2023-12-15

检查医生:陈建国

肝功能三项

项目名称	检查结果	单位	参考值	提示
γ-谷氨酰转肽酶(GGT)	17.0	U/L	7--45	
丙氨酸氨基转移酶(ALT)	20.00	U/L	7--40	
门冬氨酸氨基转移酶(AST)	20.00	U/L	13--35	
谷草比谷丙	1.00		0.4--2.5	

***小结:**

未见异常

操作员：祁佳佳 检查日期:2023-12-15 检查医生:陈建国

大同现代医学检验实验室

液基薄层细胞学图文报告

ID: 2023093478

病理号: 089108

姓名: 李红梅

性别: 女

年龄: 53岁

送检科室:

电话号码: 13293922166

床号:

病历号:

体检号: 2212280714

送检医院: 大同瑞慈康复体检

送检日期: 2023-12-15

末次月经:

送检医生:

采样日期:

报告日期: 2023-12-15

标本满意度: 满意

细胞量: >45%

红细胞:

经期样本:

颈管细胞:

化生细胞:

鳞状细胞:

宫颈柱状细胞:

未见上皮内病变/恶性细胞:

正常范围内:

- 良性反应性改变:
- 炎症:
 - 轻度:
 - 中度:
 - 重度:
 - 放疗:
 - 妊娠:
 - 萎缩性:
 - 宫内避孕器:
 - 其他:

病原体: 滴虫感染: 念珠菌感染: 细菌感染:

提示 HPV 感染: 疱疹病毒感染:

鳞状上皮细胞分析:

- 非典型鳞状细胞:
- 倾向上皮内瘤变:
 - 倾向良性反应性改变:
 - 不能明确意义(ASC-US):
 - 不排除高度病变(ASC-H):
- 上皮内低度病变: 鳞癌:
- 上皮内高度病变:
- CIN2:
 - CIN3:

腺上皮细胞分析:

非典型腺细胞:

- 宫内膜:
- 来源不明:

非典型腺细胞(宫颈管):

- 倾向原位腺癌:
- 不能明确意义:
- 倾向良性反应性改变:

腺癌:

- 宫颈管:
- 宫内膜:
- 其它:

炎细胞:

- 轻度:
- 中度:
- 重度:

可疑腺癌:

诊断意见: 未见上皮内病变或恶性细胞 (NILM)。

建议:

报告医师: 张荣生

地址: 大同市魏都大道 79 号, 本报告医师签字后有效
咨询: 0352-2830587 4006-122-995

妇科细胞学是筛查项目, 出于技术原因, 可能会有假阴性结果, 本检测仅对来样负责, 如果对结果有疑义, 请在收到报告 7 天内与我们联系。

大同瑞慈康复医院 12导联心电图报告

李红梅 女 53岁

体检号:409977

病床号:

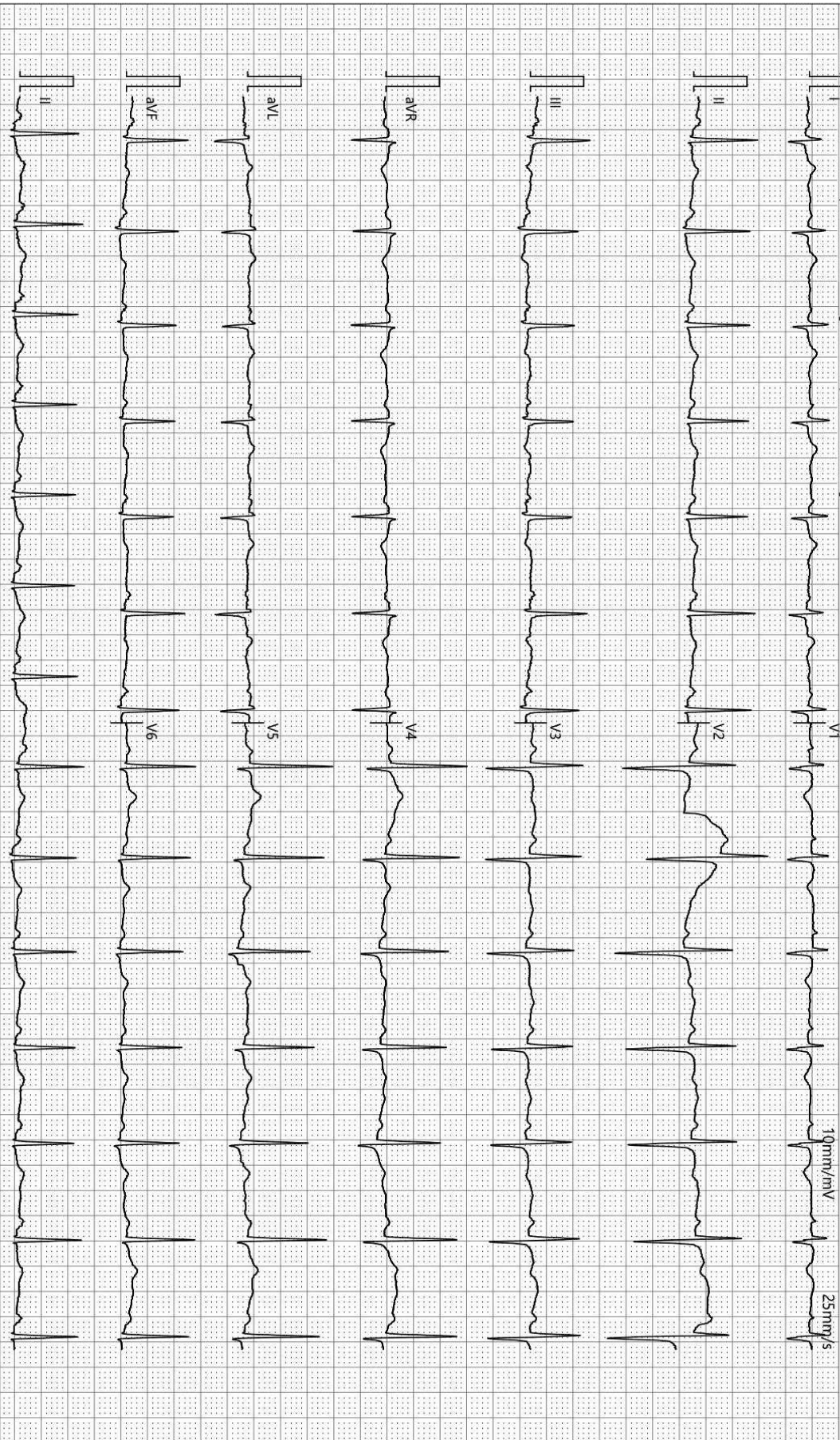
诊断结果:

1.窦性心律
2.ST-T改变(II, III, avf, V3-V6)

诊断医生:

曹志
陶志峰

HR : 81bpm [60 ~ 100bpm]
P : 104ms [0 ~ 110ms]
PR : 153ms [120 ~ 200ms]
QRS : 82ms [60 ~ 100ms]
QT/QTc : 365/424ms [320 ~ 440/0 ~ 460ms]
P/QRS/T : 61/88/14deg. [0 ~ 75/-30 ~ 90/0 ~ 75deg]
RV5/√VI : 1.391/0.403mV [0.0 ~ 2.5/0.0 ~ 2.0mV]



检查时间:2023-12-15 09:52:33

诊断时间:2023-12-15 10:02:16

SEMIP V1.90

仅供临床参考

双源 CT 诊断图文报告

流水号: 2212280714

影像号: CT20231215014

姓名: 李红梅

年龄: 53 岁

性别: 女

检查设备: 西门子量子双源 CT

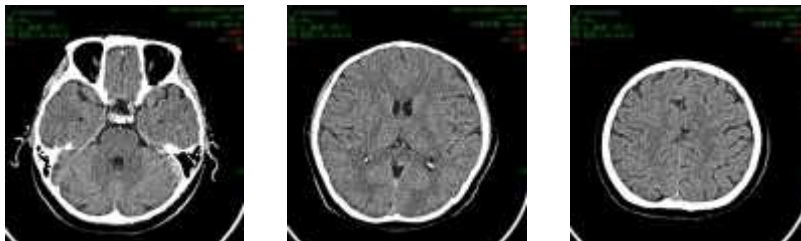体检号: 409977

申请医院: 本院

体检科室: 体检科

检查部位: CT 检查

经典图像:



影像所见:

颅脑结构双侧对称, 脑实质内未见异常密度。中线结构居中。脑沟、裂、池及脑室系统等未见异常。

影像诊断:

颅脑未见明显异常

报告医师: 剧艳军

检查日期: 2023-12-15

审核医师: 剧艳军

报告日期: 2023-12-15

超声诊断图文报告

流水号: 2212280714

影像号: 1488154

姓名: 李红梅

年龄: 53 岁

性别: 女

检查设备: Vivid E95

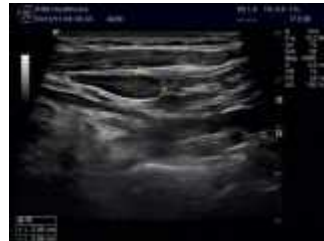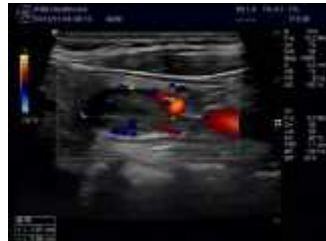体检号: 409977

申请医院: 本院

体检科室: 体检科

检查部位: 甲状腺彩超

经典图像:



影像所见:

甲状腺双侧叶形态正常, 包膜完整, 左侧叶探及囊实性结节, 大小约 1.9*1.0cm, 形态规则, 边界清, 内部回声不均, CDFI: 结节内血流信号较丰富, 余实质回声均匀。

左侧颈部探及低回声结节, 大小约 2.1*0.6cm, 边界清, 形态规则, 皮髓质分界清, 右侧颈部未见明显肿大淋巴结。

影像诊断:

1. 甲状腺左侧叶结节 TI-RADS 3 级
2. 左侧颈部淋巴结肿大

报告医师: 李菊蓉

检查日期: 2023-12-15

审核医师: 李菊蓉

报告日期: 2023-12-15

超声诊断图文报告

流水号: 2212280714

影像号: 1488157

姓名: 李红梅

年龄: 53 岁

性别: 女

检查设备: Vivid E95

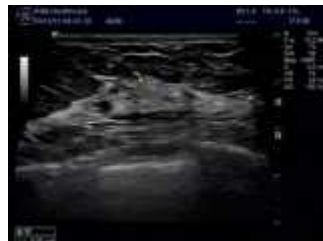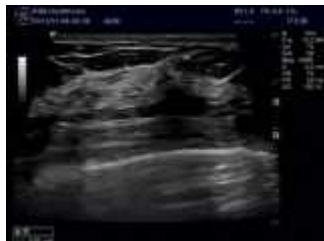体检号: 409977

申请医院: 本院

体检科室: 体检科

检查部位: 乳腺彩超

经典图像:



影像所见:

双侧乳腺腺体层次清晰, 右乳腺体厚 0.8cm, 左乳腺体厚 0.7cm, 乳导管未见扩张, 未见明显占位性病变, CDFI: 未见异常血流信号。

双侧腋下未见明显肿大淋巴结。

影像诊断:

双侧乳腺未见明显异常

报告医师: 李菊蓉

检查日期: 2023-12-15

审核医师: 李菊蓉

报告日期: 2023-12-15

超声诊断图文报告

流水号: 2212280714

影像号: 1488159

姓名: 李红梅

年龄: 53 岁

性别: 女

检查设备: Vivid E95

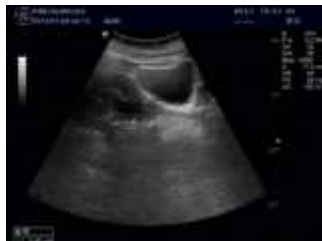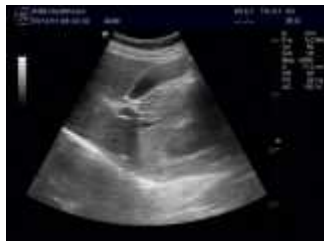体检号: 409977

申请医院: 本院

体检科室: 体检科

检查部位: 全腹彩超

经典图像:



影像所见:

肝脏大小形态正常, 包膜光滑完整, 实质回声均匀, 肝内管道系统走行清晰, 门静脉及肝内胆管不扩张。

胆囊大小形态正常, 壁不厚、光滑, 囊内透声好, 肝外胆管不扩张。

胰腺大小形态正常, 实质回声均匀, 主胰管不扩张。

脾脏大小形态正常, 实质回声均匀, 脾门静脉不宽。

双肾大小形态正常, 皮髓质分界清晰, 集合系统未见分离, 双侧输尿管未见扩张。

膀胱充盈佳, 未见明显异常。

绝经后子宫, 大小约 3.9*3.7*3.7cm, 肌壁回声均匀, 内膜线欠清晰, 宫内探及节育器回声, 宫颈厚约 2.5cm, 双侧附件区未见异常。

影像诊断:

宫内节育器存在

报告医师: 李菊蓉

检查日期: 2023-12-15

审核医师: 李菊蓉

报告日期: 2023-12-15